L. GAVRILOV, V. TATARINOV

ANATOMIE

IN LIMBA FRANCEZĂ

ÉDITIONS MIR MOSCOU

Л. Ф. ГАВРИЛОВ, В. Г. ТАТАРИНОВ

АНАТОМИЯ

Издательство «Медицина» Москва

Scanned with OKEN Scanner

L. Gavrilov, V. Tatarinov

Anatomie

Editions Mir Moscou

Scanned with OKEN Scanner

Traduit du russe
par MARAT GOÏKHMAN

Scanned with OKEN Scanner

A NOS LECTEURS

Les Editions Mir vous seraient très reconnaissantes de bien vouloir leur communiquer votre opinion sur le contenu de ce livre, sa traduction et sa présentation, ainsi que toute autre suggestion.

Notre adresse : Editions Mir, 2, Pervi
Rijski péréoulok, Moscou,
I-110, GSP, U.R.S.S.

На французском языке

Imprimé en Union Soviétique

ISBN 5-03-000007-0

© Издательство «Медицина», Москва, 1985,
с изменениями
© traduction française, Editions Mir, 1988

Table des matières

Introduction 9
Historique par *L. Gavrilov* 11
Méthodes employées dans l'anatomie par *L. Gavrilov* 15
Tissus. Notion de l'organe et des systèmes d'organes par *L. Gavrilov* 17
Cellule 17
Tissus 19
Tissu épithélial 20
Tissu conjonctif 24
Tissu musculaire 30
Tissu nerveux 32
Sang 37
Lymphe 40
Notion de l'organe et des systèmes d'organes 41
Précis d'embryologie par *L. Gavrilov* 44
Parties du corps. Nomenclature anatomique par *L. Gavrilov* 51
Os et articulations par *L. Gavrilov* 54
Généralités 54
Structure des os 54
Développement des os 58
Forme des os 59
Articulations 60
Os du tronc et leurs articulations 64
Colonne vertébrale 64
Articulations de la colonne vertébrale 67
Sternum 69
Côtes 69
Cage thoracique dans son ensemble 70
Os du membre supérieur et leurs articulations 72
Os de la ceinture scapulaire 72
Os du membre supérieur 73
Articulations des os du membre supérieur 76
Os du membre inférieur et leurs articulations 79
Os de la ceinture pelvienne 79
Bassin comme entité 79
Os du membre inférieur 85
Articulations des os du membre inférieur 88
Squelette de la tête 91
Os du crâne 93
Os de la face 98
Articulations des os du crâne 101
Crâne comme entité 102
Modifications du crâne avec l'âge 107
Système musculaire par *L. Gavrilov* 110
Généralités 110
Muscles du tronc 116
Muscles du dos 117
Muscles superficiels du dos 118
Muscles profonds du dos 119
Muscles de la cage thoracique 120
Muscles superficiels du thorax 120
Muscles propres du thorax 120
Muscles de l'abdomen 122
Muscles du cou 126

Scanned with OKEN Scanner

Muscles superficiels du cou 126
Muscles hyoïdiens 127
Muscles profonds du cou 127
Eléments d'anatomie topographique du cou 128
Muscles de la tête 131
Muscles masticateurs 132
Muscles de la mimique (muscles de la face) 133
Muscles du membre supérieur 135
Muscles de la ceinture scapulaire 135
Muscles du bras 138
Groupe antérieur 138
Groupe postérieur 138
Muscles de l'avant-bras 138
Groupe antérieur 139
Groupe postérieur 139
Muscles de la main 140
Eléments d'anatomie topographique du membre supérieur 140
Muscles du membre inférieur 142
Muscles de la hanche 142
Muscles de la cuisse 145
Muscles de la jambe 146
Muscles du pied 147
Eléments d'anatomie topographique du membre inférieur 147
Principaux groupes de muscles en fonction des mouvements qu'ils produisent 147 149
Etude des viscères (splanchnologie) par *L. Gavrilov* 153
Généralités 153
Système digestif par *L. Gavrilov* 156
Cavité buccale 157
Langue 159
Glandes salivaires 161
Dents 162
Pharynx 165
Oesophage 167
Estomac 168
Intestin grêle 172
Foie 175
Vésicule biliaire 177
Pancréas 178
Gros intestin 179
Péritoine 182
Système respiratoire par *V. Tatarinov* 185
Généralités 185
Cavité nasale 186
Larynx 188
Trachée 189
Bronches principales 191
Poumons 191
Plèvre 195
Limites des poumons et de la plèvre 195
Médiastin 196
Développement des organes respiratoires 197
Système urogénital par *V. Tatarinov* 199
Organes urinaires 199
Généralités 199
Rein 199
Uretère 204

Scanned with OKEN Scanner

Vessie 205
Urètre 206
Organes génitaux 207
Généralités 207
Organes génitaux féminins internes 208
Ovaire 208
Trompe utérine 209
Utérus 210
Vagin 211
Organes génitaux féminins externes (vulve) 212
Glande mammaire 213
Organes génitaux masculins internes 215
Testicule 215
Canal déférent 217
Cordon spermatique 217
Vésicule séminale 217
Prostate 217
Glande bulbourétrale 218
Organes génitaux masculins externes 218
Urètre masculin 219
Périnée 220
Développement des organes urinaires et génitaux 221
Glandes endocrines par *V. Tatarinov* 223
Hypophyse 224
Epiphyse cérébrale 226
Glande thyroïde 227
Glandes parathyroïdes 227
Thymus 227
Pancréas endocrine 229
Glande surrénale 230
Glandes génitales (partie endocrine) 231
Système cardiovasculaire par *V. Tatarinov* 233
Généralités 233
Cœur 236
Circuits du sang 243
Vaisseaux de la petite circulation 245
Vaisseaux de la grande circulation 246
Artères de la grande circulation 246
Aorte 246
Artères du cou et de la tête 246
Artères du membre supérieur 250
Aorte thoracique 251
Aorte abdominale 253
Artères du bassin 255
Artères du membre inférieur 257
Veines de la grande circulation 258
Système de la veine cave supérieure 258
Veines de la tête et du cou 259
Veines du membre supérieur 259
Veines de la cage thoracique 259
Système de la veine cave inférieure 260
Veines du bassin et du membre inférieur 261
Veines de l'abdomen 262
Système de la veine porte 262
Anastomoses entre les systèmes veineux 263
Particularités de la circulation fœtale 263
Système lymphatique 267

Scanned with OKEN Scanner

Vaisseaux lymphatiques 267
Ganglions lymphatiques 270
Ganglions lymphatiques des diverses régions du corps 271
Rate 274
Système nerveux par *V. Tatarinov* 276
Généralités 276
Moelle épinière 279
Arcs réflexes 283
Encéphale 285
Tronc cérébral 286
Formation réticulée 286
Bulbe rachidien 287
Pont 289
Mésencéphale 290
Cervelet 291
Diencéphale 292
Cerveau 294
Noyaux gris centraux 296
Rhinencéphale 298
Cortex cérébral 299
Substance blanche des hémisphères cérébraux 301
Ventricules latéraux 302
Grandes voies de l'encéphale et de la moelle épinière 302
Voies ascendantes (afférentes) 303
Voies descendantes (efférentes) 305
Méninges 307
Méninges de la moelle épinière 308
Méninges de l'encéphale 308
Système nerveux périphérique 311
Nerfs rachidiens 311
Plexus cervical 313
Plexus brachial 313
Branches antérieures des nerfs dorsaux 314
Plexus lombaire 315
Plexus sacré 315
Nerfs crâniens 316
Système neurovégétatif (autonome) 324
Système nerveux sympathique 325
Système nerveux parasympathique 326
Plexus végétatifs (autonomes, viscéraux) et centres végétatifs supérieurs 327
Organes des sens par *V. Tatarinov* 341
Généralités 341
Organe de la vue 342
Globe oculaire 342
Annexes de l'œil 346
Organe vestibulocochléaire 349
Oreille externe 350
Oreille moyenne 350
Oreille interne 352
Organe de l'olfaction 355
Organe du goût 355
Peau 356
Glandes sudoripares 358
Glandes sébacées 358
Poils 358
Ongles 359
Récepteurs cutanés 360

Scanned with OKEN Scanner

Introduction

L'*anatomie humaine* est l'une des disciplines essentielles de l'enseignement médical. Les connaissances anatomiques sont nécessaires à la formation théorique et pratique complète du personnel de santé, car c'est sur cette base seulement qu'il est possible d'étudier une série d'autres disciplines biomédicales et cliniques.

L'anatomie humaine est la science qui étudie la forme et l'organisation du corps humain, de ses parties et de ses organes en rapport avec leur fonction, leur développement et les effets de l'environnement.

Il serait impensable de connaître l'organisation interne du corps humain sans l'avoir disséqué. Mais ce n'est qu'une première phase de l'examen anatomique de l'organisme. L'anatomie doit, d'ailleurs, son nom à cette technique d'exploration (du gr. anatemno – je dissèque).

La division de l'organisme intégral en parties et de ces dernières en organes permet d'étudier les détails de leur structure externe et interne, de mettre en évidence les relations entre organes et entre systèmes de l'organisme. Cette approche analytique basée sur l'accumulation et la description des faits nous dit comment est construit l'organisme humain. C'est l'objectif majeur de l'anatomie descriptive. Mais celle-ci n'a pu répondre à toutes les questions de la médecine. En effet, il fallait apprendre les raisons d'une telle organisation. Aussi la forme et la structure du corps humain ne sont-elles pas considérées comme figées, mais en variation constante, en rapport avec la nature ambiante et le milieu social.

Le matérialisme dialectique, une philosophie progressiste, est le seul à donner une idée scientifiquement fondée de l'organisation du corps humain. Lénine écrivait : « ... à défaut d'une base philosophique solide, il n'est point de science de la nature ni de matérialisme qui puissent résister à l'envahissement des idées bourgeoises... Pour soutenir cette lutte et la mener à bonne fin, le savant doit être ... un partisan éclairé du matérialisme dialectique ».

L'anatomie fait partie intégrante de la *biologie*, la science de la vie, de ses formes et lois, qui s'intéresse à l'ensemble des êtres vivants (des bactéries à l'homme). La biologie comprend plusieurs disciplines que l'on peut diviser en sciences qui étudient la *morphologie*, c.-à-d. la structure des organismes, et la *physiologie*, c.-à-d. les fonctions de l'organisme. Cette division est conventionnelle car, comme l'expliquent Marx et Engels, les « phénomènes morphologiques, la forme et les fonctions sont interdépendants ».

L'anatomie humaine fait partie des sciences morphologiques. Actuellement, on distingue l'anatomie descriptive, systématique, topographique, artistique,

Scanned with OKEN Scanner

fonctionnelle, comparée et d'âge. L'*anatomie descriptive* a pour but principal de décrire les organes observés à la suite de la dissection des cadavres. L'*anatomie systématique* étudie les organes unis en systèmes qui ont en commun la fonction, la structure et le développement. L'évolution des disciplines cliniques, en particulier de la chirurgie, a rendu nécessaire l'*anatomie topographique* qui décrit la disposition réciproque des organes et des tissus dans diverses régions du corps humain, leurs projections sur le squelette et les téguments. L'*anatomie artistique* est au service des beaux-arts, elle s'intéresse aux formes extérieures et aux proportions du corps.

Une autre approche est appliquée dans l'*anatomie fonctionnelle*. Conformément au principe dialectique de l'unité de la forme et de la fonction, la structure des différentes parties de l'organisme, de ses organes et tissus n'est pas considérée comme une somme des éléments passifs et indépendants, mais en liaison indissociable avec la fonction.

L'homme en tant qu'espèce est le produit d'une longue évolution du monde animal. Ceci est, notamment, confirmé par la présence de certaines formations rudimentaires, c.-à-d. des organes qui ont régressé au cours de l'évolution. Les phénomènes d'atavisme (pilosité excessive, glandes mammaires accessoires, côtes accessoires, fente palatine, fentes brachiales qui unissent la surface du cou au pharynx, d'autres signes propres aux animaux inférieurs) sont aussi d'une importance non des moindres pour la pratique médicale. Il va de soi que l'anatomie s'intéresse surtout dans ces cas-là au développement de l'homme, de ses organes et systèmes dans le cadre de l'évolution du monde animal, autrement dit de la *phylogénèse*. On fait alors appel aux données de l'*anatomie comparée* qui étudie les transformations des organes similaires chez des animaux différents. Procédant par synthèse, elle crée une série de formes permettant de suivre les modifications progressives de la structure des organes.

L'anatomie humaine est étroitement liée à l'*anthropologie*, la science qui étudie le processus de formation et de développement de l'homme en rapport avec l'évolution de la société. Elle s'intéresse, entre autres, aux particularités structurales du corps humain, liées à l'anthropogénèse et au rôle primordial du travail dans ce processus. L'anthropogénèse n'est pas un problème purement biologique. C'est un facteur social, le travail, qui a présidé à la formation de l'homme. Il est à la base de l'apparition et du perfectionnement de la station debout, de la structure de la main en tant qu'outil de travail, le système nerveux central a connu le plus grand développement. Le travail, la parole et le caractère social de l'homme le distinguent fondamentalement de tous les autres êtres vivants. On comprend dès lors pourquoi l'anatomie étudie l'évolution de la structure de l'organisme humain.

Le développement individuel de l'organisme, ou *ontogénèse*, est caractérisé par des modifications de la forme et de la structure du corps, de ses parties et organes, ainsi que par des variations fonctionnelles dues à l'âge. Leur étude fait l'objet de l'*anatomie d'âge*. L'anatomie est étroitement liée à l'*embryologie*, la science qui étudie le développement de l'embryon depuis la fécondation de l'ovule jusqu'à la naissance.

Les méthodes employées par l'anatomie permettent de déterminer la forme,

Scanned with OKEN Scanner

la structure, la taille et la localisation des parties du corps et des organes. Les détails de structure sont étudiés au moyen d'appareils complexes : loupes de tout genre, microscopes optiques, luminescents et électroniques, etc., mais cela se rapporte déjà à l'*histologie*, la science qui a trait à la structure, au développement et au fonctionnement des tissus des êtres vivants.

Ainsi donc, les côtés descriptif, systématique, évolutionniste et fonctionnel représentent, en fait, divers aspects d'une anatomie unique. Ce qui la caractérise surtout, ce n'est pas une simple contemplation de la structure, mais le désir de mettre en évidence les lois qui régissent la structure et l'évolution de l'organisme de l'homme afin de contribuer à son développement harmonieux.

Historique

Les débuts de l'anatomie remontent au Ve siècle avant notre ère. A l'époque, ce furent des renseignements disparates et des résultats des observations effectuées dans la plupart des cas sur les animaux. L'un des premiers chercheurs à disséquer les cadavres des animaux fut Alcméon de Crotone (VIe siècle av. n. è.). Le grand savant grec, le réformateur de la médecine antique Hippocrate



Hippocrate

Claude Galien

(460-377 av. n. è.) fondait sa théorie sur les idées matérialistes de l'étiologie des maladies, qui excluait l'intervention des forces surnaturelles. En ce qui concerne l'évolution de la maladie, Hippocrate attribuait une grande importance aux facteurs de l'environnement, associés aux particularités de l'organisme. Il créa la « théorie humorale », selon laquelle l'organisme contient, dans une certaine proportion, diverses humeurs (sang, bile jaune, phlegme, bile noire). Aux termes de cette théorie, la constitution et le tempérament de l'homme dépendent du rapport des humeurs.

La doctrine idéaliste de la nature de l'homme, prévalente à l'époque, fut représentée par Platon (427-347 av. n. è.). Selon lui, l'organisme est régi par trois souffles d'âme (« pneuma ») situés dans les organes fondamentaux : le cerveau, le cœur et le foie. Un disciple de Platon, le célèbre médecin grec Aristote (384-322 av. n. è.), tout en reconnaissant l'existence de l'âme, trouvait qu'elle faisait un tout avec le corps et mourait avec lui. Le grand mérite d'Aristote est d'avoir, le premier, tenté de comparer la structure du corps animal et humain et d'étudier les embryons. Pour cette raison, on le considère comme père de l'anatomie comparée et de l'embryologie.

Le début de notre ère fut marqué par des ouvrages médicaux importants de Galien, par exemple, *Préparations anatomiques, De l'usage des parties du corps* et d'autres. Claude Galien (130-201 av. n. è.) fut un remarquable médecin, biologiste, philosophe, anatomiste et physiologiste dont les ouvrages devaient servir de manuels de médecine durant 13 siècles suivants. Dans ses théories, les idées matérialistes coexistaient avec des conceptions idéalistes. Ainsi, tout en affirmant que l'on ne peut étudier l'organisme que par l'examen des malades et

Scanned with OKEN Scanner

André Vésale

l'autopsie des cadavres, il reconnaît les «esprits» vital, physique et psychique (dans le foie, le cœur et le cerveau).

Un grand apport fut fait dans la science médicale par l'éminent médecin et philosophe Avicenne (env. 980-1037), auteur du *Canon de la médecine* où étaient rassemblés tous les renseignements médicaux scientifiques de l'époque. Ce fut le meilleur ouvrage médical, utilisé pour former les médecins, à l'Est comme à l'Ouest, jusqu'au XVIIe siècle.

Les fondements de l'anatomie scientifique furent posés à l'époque de la Renaissance par Léonard de Vinci, A. Vésale et W. Harvey.

Léonard de Vinci (1452-1519) fut l'un des premiers à pratiquer l'autopsie des cadavres en vue d'étudier la constitution du corps humain. Etant peintre, il reproduisit, le premier, correctement dans ses dessins les parties et les organes du corps humain. Léonard de Vinci est fondateur de l'anatomie artistique.

André Vésale (1514-1564) est à considérer comme un véritable révolutionnaire dans l'anatomie. Il eut une approche matérialiste de l'étude de l'organisme et utilisa une méthode objective d'observation, basée sur l'autopsie des cadavres. Sa doctrine repose sur une analyse des systèmes, qui permit de faire de multiples découvertes d'ordre descriptif, regroupées dans l'ouvrage *De humani corporis fabrica.*

La description détaillée de plusieurs organes et de leur développement est liée aux noms de Bartolomeo Eustache (1500-1574) et de Gabriel Fallope

Scanned with OKEN Scanner

Nikolaï Pirogov

(1523-1562). Eustache a laissé un grand ouvrage d'anatomie *Tabulae anatomicae*.

William Harvey (1578-1657), médecin, physiologiste et anatomiste anglais, ne se borna pas à la description dans ses études, il fit un large usage des données de l'anatomie comparée, de l'embryologie et de la physiologie. Il fit, notamment, la brillante supposition que dans son ontogénèse, tout animal reprend la phylogénèse. Il posa également l'axiome selon lequel tout animal se développe à partir de l'œuf. Harvey pratiqua des expériences sur les animaux. Une importance particulière revient à son *Exercitatio anatomica de motu cordis et sanguinis in animalibus* où il décrivit pour la première fois la grande circulation et exposa la théorie de la circulation sanguine.

A l'époque, on ne savait pas comment le sang transite du lit artériel dans le lit veineux, car les capillaires étaient encore inconnus. Le réseau capillaire fut découvert plus tard par Marcello Malpighi (1628-1694). Il décrivit la circulation capillaire, mais pensa que le système sanguin était ouvert et le sang, quittant les capillaires artériels, allait d'abord dans des « espaces intermédiaires » et puis seulement dans les capillaires veineux. Le circuit fermé du sang fut prouvé par l'anatomiste russe A. Choumlianski (1748-1795) qui étudiait la structure du rein et de ses vaisseaux.

Les médecins russes et soviétiques, surtout le célèbre chirurgien Nikolaï Pirogov, ont aussi apporté une grande contribution au développement de l'anatomie. Les résultats obtenus par les anatomistes soviétiques dans l'étude de l'appareil locomoteur, des viscères, des systèmes nerveux et sanguin, des organes des sens, etc., ont suscité beaucoup d'intérêt au Neuvième Congrès international d'anatomie, tenu en 1970 en U.R.S.S., à Léningrad.

Comme dans toute autre science, il y a encore en anatomie pas mal de problèmes à résoudre. Cette discipline se rapproche de plus en plus de la physiologie, car il est insensé d'étudier la structure d'un organe sans tenir compte de sa fonction. Là, les chercheurs font toujours davantage appel non seulement aux différentes disciplines de la médecine, mais aussi à des sciences qui en étaient

Scanned with OKEN Scanner

autrefois fort loin. En dotant la morphologie de méthodes d'exploration plus fines, d'appareils plus précis, ses sciences profitent, à leur tour, de ce que peut leur donner la morphologie. En effet, même la recherche spatiale n'est pas un problème purement technique, mais demande une étude poussée des possibilités de l'organisme humain.

Méthodes employées dans l'anatomie

La science de nos jours possédant un riche arsenal de méthodes, ce n'est pas seulement sur le cadavre que l'on peut étudier l'organisation du corps humain.

L'*anthropométrie* utilise les mesures pour connaître la structure et la forme du corps humain et de ses différentes parties. Les données anthropométriques trouvent aujourd'hui de vastes applications dans la pratique médicale, car elles permettent de juger des lois générales de la construction du corps humain dans son ensemble, des proportions de ses diverses parties, de la bonne croissance des enfants, de l'effet des conditions socio-économiques et hygiéniques sur le développement physique de l'homme.

La *dissection* est la technique la plus ancienne, mais qui n'a rien perdu de son importance. Le but en est d'isoler l'élément concerné (vaisseau, nerf, organe) ou sa portion des tissus environnants afin d'en étudier la structure, la forme, les dimensions, la position, les relations avec les organes et tissus voisins, la projection sur le squelette et les téguments. En fonction de l'objectif fixé, la dissection se fait sous contrôle de l'œil nu (*macroscopie*) ou en utilisant différentes loupes (*macromicroscopie*).

La *méthode d'injection* consiste à introduire diverses matières dans les vaisseaux, les canaux, les organes creux. Si nécessaire, on y ajoute la dissection, la clarification, la corrosion ou les méthodes radiologiques.

La *méthode de clarification* est basée sur le traitement des tissus et des organes en question par des liquides de différente composition. L'élément à étudier finit par devenir relativement transparent et accessible à l'examen.

La *méthode de corrosion* prévoit le traitement de l'élément à étudier par des acides ou des alcalis forts pour faire fondre les tissus de l'organe. La matière injectée dans les cavités ou les lumières des vaisseaux se solidifie et conserve la forme et le trajet des cavités, des canaux, des vaisseaux.

La *méthode de coloration* repose sur la capacité des différentes structures (du tissu nerveux par exemple) à se colorer sélectivement. On utilise divers colorants d'origine animale et végétale (hématoxyline), des sels de métaux (or, argent), des colorants d'aniline (fuchsine, bleu de méthylène, etc.).

La *méthode stéréomorphologique*, proposée par V. Vorobiov, associe la dissection (macromicroscopie) à la clarification, la coloration et l'examen en lumière directe.

Les méthodes radiologiques, la *radioscopie* et la *radiographie*, permettent d'étudier l'anatomie non seulement sur le cadavre, mais aussi sur l'homme vivant. Elles constituent une partie spéciale de l'anatomie, la *radioanatomie*.

Il est également possible d'étudier la structure du corps sur l'homme vivant

Scanned with OKEN Scanner

par d'autres méthodes : l'inspection, la palpation, la percussion, l'auscultation, ou bien en se servant des instruments optiques spéciaux : bronchoscope, gastroscope, cystoscope, etc., pour examiner et explorer la face interne des organes creux (endoscopie).

De nos jours, les investigations morphologiques font aussi appel à des méthodes complexes (colorations spéciales, technique radioisotopique, microscopie électronique, etc.) permettant de mettre en évidence des structures très fines au niveau cellulaire et subcellulaire et d'étudier les processus qui s'opèrent dans ces structures.

Scanned with OKEN Scanner

Tissus. Notion de l'organe et des systèmes d'organes

L'organisme de l'homme et des animaux supérieurs est une formation complexe. Il est constitué de diverses structures caractérisées par un niveau différent d'organisation biologique de la matière vivante : les cellules avec la substance intercellulaire, les tissus et les organes. Toutes les structures de l'organisme sont liées entre elles, les cellules avec la substance intercellulaire forment des tissus, ceux-ci composent des organes qui forment à leur tour des systèmes.

Cellule

La *cellule* est la plus petite unité structurale de l'organisme. Elle comprend le cytoplasme et le noyau (fig. 1). La cellule possède toutes les propriétés essentielles de la matière vivante : le métabolisme, la capacité de se reproduire et la sensibilité (l'excitabilité). La cellule est considérée comme clé de voûte de la vie, à partir de laquelle se sont développés, au cours de l'évolution, des organismes complexes.

La théorie de la structure cellulaire de tous les organismes végétaux et animaux (*théorie cellulaire*) fut formulée en 1838 par Theodor Schwann. C'était, pour reprendre l'expression d'Engels, l'une des plus grandes découvertes de l'humanité. Elle confirma l'unité du monde organique et son évolution.

Dans l'organisme complexe, les cellules sont liées entre elles et, constituant des unités structurales, font partie des tissus et sont en interaction fonctionnelle.

Les cellules animales sont très différentes par leur taille, leur forme, la structure fine et la fonction. Leur taille est généralement microscopique, mais varie dans des limites considérables. Quant à la forme, les cellules peuvent être aplaties, cubiques, fusiformes, etc. Les principaux constituants en sont le noyau, le cytoplasme, la membrane plasmique (cellulaire) ou plasmolemme. Toute la substance cellulaire est un système colloïdal complexe composé de matière organique et de constituants inorganiques. Différentes protéines en représentent la principale substance organique.

Le *noyau* est le plus souvent de forme arrondie ou ovale, se trouve à l'intérieur de la cellule dans le cytoplasme et en est séparé par la membrane nucléaire. C'est le site des gènes dont l'ADN (acide désoxyribonucléique) est la principale substance chimique. Utilisant des méthodes d'investigation spéciales, on met en évidence à l'intérieur du noyau des grumeaux et des granulations dont la substance est bien colorée et porte le nom de *chromatine*. Les granulations et les

Scanned with OKEN Scanner

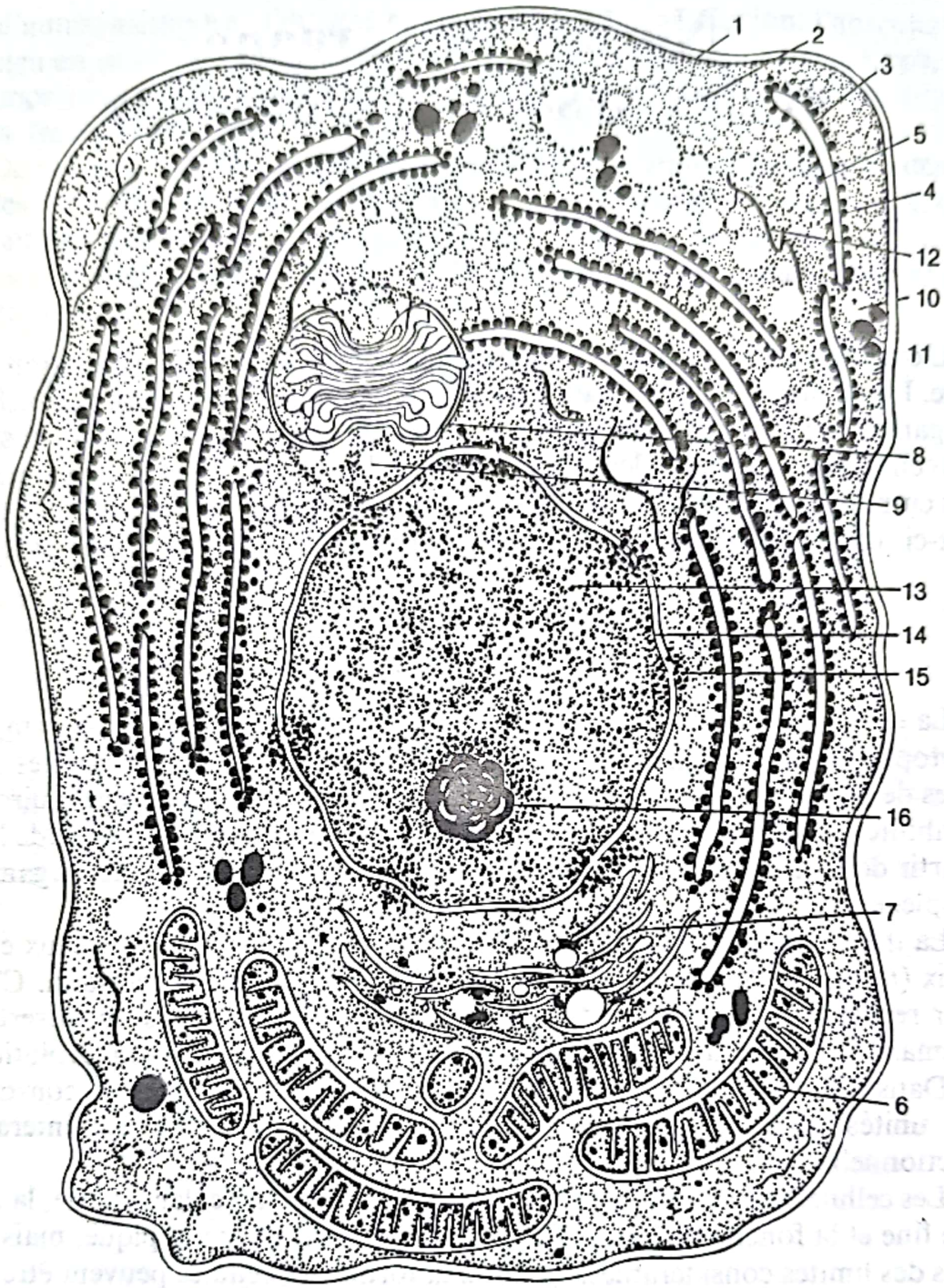

Fig. 1. Schéma de structure microscopique de la cellule :
1 – membrane plasmique (cellulaire) ; *2* – cytoplasme ; *3,4* – membrane du réticulum endoplasmique ; *5* – ribosome ; *6* – mitochondrie ; *7* – appareil de Golgi ; *8* – centrosome ; *9* – centrioles ; *10* – vacuole ; *11* – granules ; *12* – filaments intracellulaires ; *13* – noyau ; *14* – membrane nucléaire ; *15* – pore de la membrane nucléaire ; *16* – nucléole

grumeaux de chromatine contiennent de l'ADN, certaines protéines et de l'ARN (acide ribonucléique). En plus de la chromatine, le noyau renferme le nucléoplasme et 1 ou 2 nucléoles.

Le *cytoplasme* est constitué par le *hyaloplasme* (plasme fondamental) de consistance différente d'une portion à l'autre et contenant essentiellement des

Scanned with OKEN Scanner

molécules protéiques, ainsi que par le *réticulum endoplasmique* représenté par des canaux que forment les membranes liées à la membrane cytoplasmique (cellulaire). Le cytoplasme comprend également des formations permanentes (des organites) et des inclusions provisoires. Les *organites* sont représentés par les mitochondries, l'appareil de Golgi, les lysosomes, le centrosome, etc. Certains types de cellules sont pourvus d'organites spécifiques (par exemple, les myofibrilles dans les fibres musculaires).

Les *mitochondries* (fig. 1) se situent généralement dans la zone périnucléaire du cytoplasme et ont la forme de bâtonnets, de grains, de chaînes. C'est là que se produit la synthèse de l'ATP (acide adénosine-triphosphorique), un composé riche en énergie.

L'*appareil de Golgi* a l'air d'une grille ou d'une couronne et renferme des vacuoles de taille différente, formées par les membranes. La destination de cet appareil n'est pas assez claire. Il a été établi que dans les cellules sécrétrices il est le site d'accumulation du produit de sécrétion.

Les *lysosomes* sont des organites très importants. Ce sont des bulles remplies d'enzymes régulatrices des procédés métaboliques dans la cellule et détruisant les constituants cellulaires usés.

Le *centrosome* est composé d'un ou de deux corpuscules situés près du noyau et entourés de cytoplasme clair. Ces corpuscules s'appellent centrioles et participent à la division de la cellule.

La *membrane plasmique* ou *cellulaire* (plasmolemme ou cytolemme) enveloppe la cellule en l'isolant du milieu ambiant. Elle est de structure lipoprotéique, semi-perméable et règle l'entrée des substances dans la cellule et leur sortie. Dans ce processus, un rôle important revient aux gangliosides (substances lipoïdes contenant des glucides) incorporés dans la membrane cellulaire et assumant la fonction de son appareil récepteur.

La *substance intercellulaire* se trouve, comme son nom l'indique, entre les cellules. Dans certains tissus, elle est liquide (dans le sang par exemple), dans d'autres elle est composée de substance amorphe enclavant différentes fibres. La substance intercellulaire n'est pas présente en même quantité dans tous les tissus, étant particulièrement abondante dans le tissu conjonctif.

Tissus

Les cellules et la substance intercellulaire de l'organisme forment des systèmes appelés *tissus*. Le tissu est un système intégral créé en cours de phylo et ontogénèse, composé de cellules et de substance intercellulaire, possédant des propriétés morphofonctionnelles et biochimiques spécifiques. Suivant les particularités de la structure, de la fonction et du développement, on en distingue les types suivants : tissu épithélial, tissu conjonctif, sang et lymphe, tissu musculaire et tissu nerveux. Les tissus épithélial, conjonctif et musculaire se subdivisent à leur tour en plusieurs variétés caractérisées par des propriétés morphofonctionnelles.

Dans l'organisme, les tissus sont étroitement liés entre eux au plan morpho-

Scanned with OKEN Scanner

logique et fonctionnel. Les liens morphologiques résultent du fait que différents tissus font partie des mêmes organes, sont adjacents et souvent même entrelacés. Les liens fonctionnels se traduisent par la coordination de l'activité des divers tissus faisant partie des organes. Cette coordination est due à l'effet régulateur des systèmes nerveux et endocrinien sur tous les organes et tissus.

Les cellules formant les tissus se renouvellent en l'espace de la vie de l'organisme : les unes vieillissent et meurent, et en même temps la division cellulaire donne naissance à des cellules nouvelles. On appelle ce processus *régénération physiologique*. Il se déroule différemment d'un tissu à l'autre. Ainsi, le renouvellement des cellules du sang et de certains types d'épithélium est intense, alors que la division des cellules nerveuses n'est même pas mise en évidence dans l'organisme de l'homme adulte.

Tissu épithélial

Le *tissu épithélial*, ou *épithélium*, tapisse la surface du corps, les séreuses, la surface interne des organes creux et forme la plupart des glandes. L'épithélium situé à la surface du corps et des organes s'appelle de *revêtement* ou *superficiel*, c'est un tissu limite. Cette disposition de l'épithélium de revêtement détermine sa fonction métabolique : l'absorption et la sécrétion des différentes substances. En outre, il protège les tissus sous-jacents contre les effets nuisibles d'ordre mécanique, chimique ou autre.

L'épithélium faisant partie des glandes est capable de produire des sécrétions, de les excréter dans le sang et la lymphe ou dans les canaux glandulaires. Cet épithélium s'appelle *glandulaire* ou *sécréteur*.

Le tissu épithélial tapissant la surface du corps ou des organes est une couche de cellules situées sur la membrane basale, à travers laquelle est alimenté le tissu épithélial non vascularisé. En outre, ce tissu renferme peu de substance intercellulaire, représentée essentiellement par la membrane basale constituée de substance fondamentale enclavant une faible quantité de fibres fines.

L'organisme humain comprend de nombreuses variétés de tissu épithélial qui diffèrent non seulement par leurs origines, mais aussi par la structure et les fonctions.

La division de l'épithélium (fig. 2) en *simple* et *stratifié* est fondée sur le rapport de ses cellules avec la membrane basale. Si toutes les cellules reposent sur la basale, c'est un épithélium simple. Si une couche seulement repose sur la membrane, et les autres non, c'est un épithélium stratifié. Dans chacun de ses deux groupes, on distingue plusieurs variétés suivant la forme des cellules et d'autres signes.

En fonction de la forme, on parle de l'épithélium pavimenteux, prismatique (cylindrique) et cubique. En plus des éléments typiques, les cellules épithéliales des différents organes comportent des structures spécifiques de la fonction. Ainsi, les cellules épithéliales de la muqueuse de l'intestin grêle portent à leur face libre des microvillosités qui sont des expansions du cytoplasme, on peut les voir au microscope électronique. Les substances nutritives sont absorbées à tra-

Scanned with OKEN Scanner

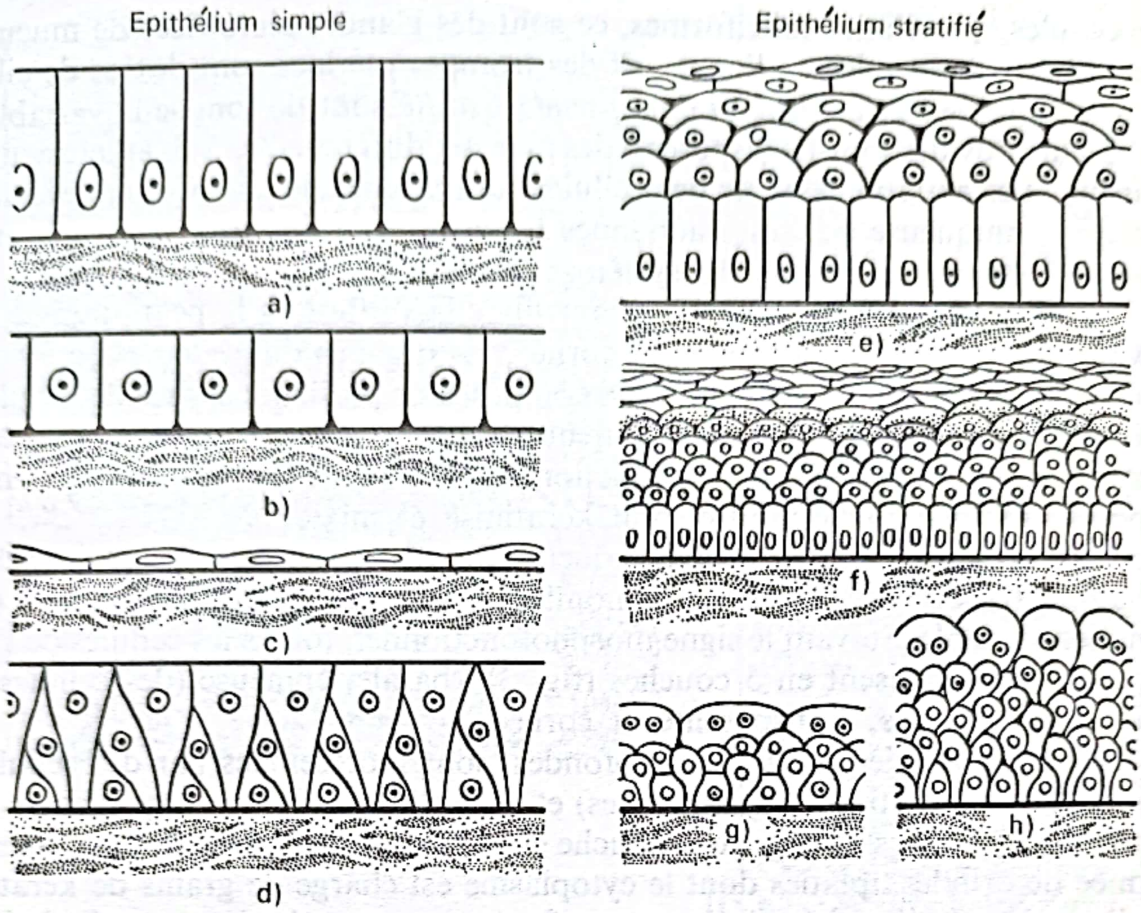

Fig. 2. Schéma de structure des différents types d'épithélium :
a – épithélium cylindrique simple ; *b* – épithélium cubique simple ; *c* – épithélium pavimenteux simple ; *d* – épithélium pseudostratifié ; *e* – épithélium pavimenteux stratifié non kératinisé ; *f* – épithélium pavimenteux stratifié kératinisé ; *g* – épithélium de transition dans la paroi étendue de l'organe ; *h* – épithélium de transition dans la paroi rétractée de l'organe

vers ces microvillosités. Les cellules de la muqueuse nasale et d'autres organes ont des prolongements du cytoplasme sous forme de cils. Cet épithélium s'appelle cilié. Le cytoplasme des cellules épithéliales comprend des tonofibrilles, des structures filamenteuses qui augmentent la résistance de ces cellules. Par ailleurs, la résistance du tissu épithélial est assurée par une jonction étroite de toutes les cellules.

L'*épithélium pavimenteux simple* (*mésothélium*) tapisse les séreuses du péritoine, de la plèvre, du péricarde. Grâce à ce revêtement épithélial, la surface des feuillets des séreuses est très lisse et glisse facilement lors du mouvement des organes. Le mésothélium assure des échanges intenses entre le liquide séreux, remplissant les cavités péritonéale, pleurale et péricardique, et le sang circulant dans les vaisseaux de la membrane séreuse.

L'*épithélium cubique simple* tapisse les tubules rénaux, les canaux de nombreuses glandes et les petites bronches.

L'*épithélium cylindrique simple* recouvre la muqueuse de l'estomac, de l'intestin, de l'utérus et de certains autres organes. Il entre aussi dans la composition d'une partie des tubules rénaux. Dans l'intestin grêle, cet épithélium est pourvu de microvillosités formant un liséré d'absorption. On rencontre aussi

Scanned with OKEN Scanner

des cellules épithéliales caliciformes, ce sont des glandes sécrétrices de mucus. Les cellules épithéliales de l'utérus et des trompes utérines sont dotées de cils.

Les cellules de l'*épithélium* cilié *pseudostratifié* sont de longueur variable, aussi leurs noyaux sont-ils disposés à des niveaux différents, c.-à-d. en plusieurs couches. Les extrémités libres des cellules sont munies de cils. Cet épithélium tapisse la muqueuse des voies aériennes (cavité nasale, larynx, trachée, bronches) et certaines portions du système génital.

L'*épithélium pavimenteux stratifié* recouvre la surface de la peau, tapisse la cavité buccale et œsophagienne, la cornée, les organes du système sécréteur. C'est une couche relativement épaisse, composée de plusieurs assises de cellules épithéliales dont la plus profonde seulement repose sur la basale. La stratification de l'épithélium détermine sa fonction de protection. On en distingue trois espèces : épithélium kératinisé, non kératinisé et mixte.

L'*épithélium kératinisé* forme la couche superficielle de la peau et s'appelle *épiderme*. Il est composé d'un grand nombre d'assises de cellules, de forme et de fonction variable. Suivant le signe morphofonctionnel, toutes les cellules de l'épiderme se subdivisent en 5 couches (fig. 3) : basale, épineuse (des cellules à épines), granuleuse, transparente et cornée.

Les deux premières, les plus profondes, sont représentées par des cellules épithéliales prismatiques (cylindriques) et des cellules à épines, capables de se reproduire, et on les appelle aussi couche *germinative*. La couche granuleuse est formée de cellules aplaties dont le cytoplasme est chargé de grains de kératohyaline, une protéine capable de se transformer en une substance cornée, la kératine. La couche transparente, vue au microscope, a l'air d'un ruban brillant uniformément coloré, composé de cellules aplaties au stade de kératinisation. Ce processus s'accompagne de la mort de la cellule et de l'accumulation de la kératine. La couche cornée est la plus superficielle, elle est composée de squames qui rappellent par leur forme des coussinets remplis de substance cornée. Les cellules desquament périodiquement, et il s'en forme en même temps d'autres squames.

L'*épithélium non kératinisé* recouvre la cornée et les muqueuses buccale et œsophagienne (une partie de l'épithélium de la cavité buccale peut se kératiniser). Il est représenté par trois couches : basale, épineuse et cellules squameuses (aplaties). L'assise basale est composée de cellules cylindriques capables de se reproduire (couche germinative). Les cellules à épines, de forme polygonale irrégulière, sont munies de petits prolongements (que l'on appelle justement épines). Les cellules aplaties se trouvent à la surface de l'épithélium, disparaissent progressivement et il s'en forme de nouvelles.

L'*épithélium de transition* tapisse la muqueuse des organes excréteurs de l'urine (uretère, vessie, etc.). On y trouve deux assises de cellules, basale et superficielle. La première est représentée par de petites cellules aplaties et d'autres, plus grandes, polyédriques, la seconde par de très grandes cellules légèrement aplaties. L'aspect de l'épithélium de transition varie en fonction du degré d'extension de l'organe par l'urine. En état étendu, l'épithélium s'amincit, en état retracté de l'organe il devient plus épais, les cellules se déplacent.

L'*épithélium glandulaire* est représenté par des cellules de forme variable, ca-

Scanned with OKEN Scanner

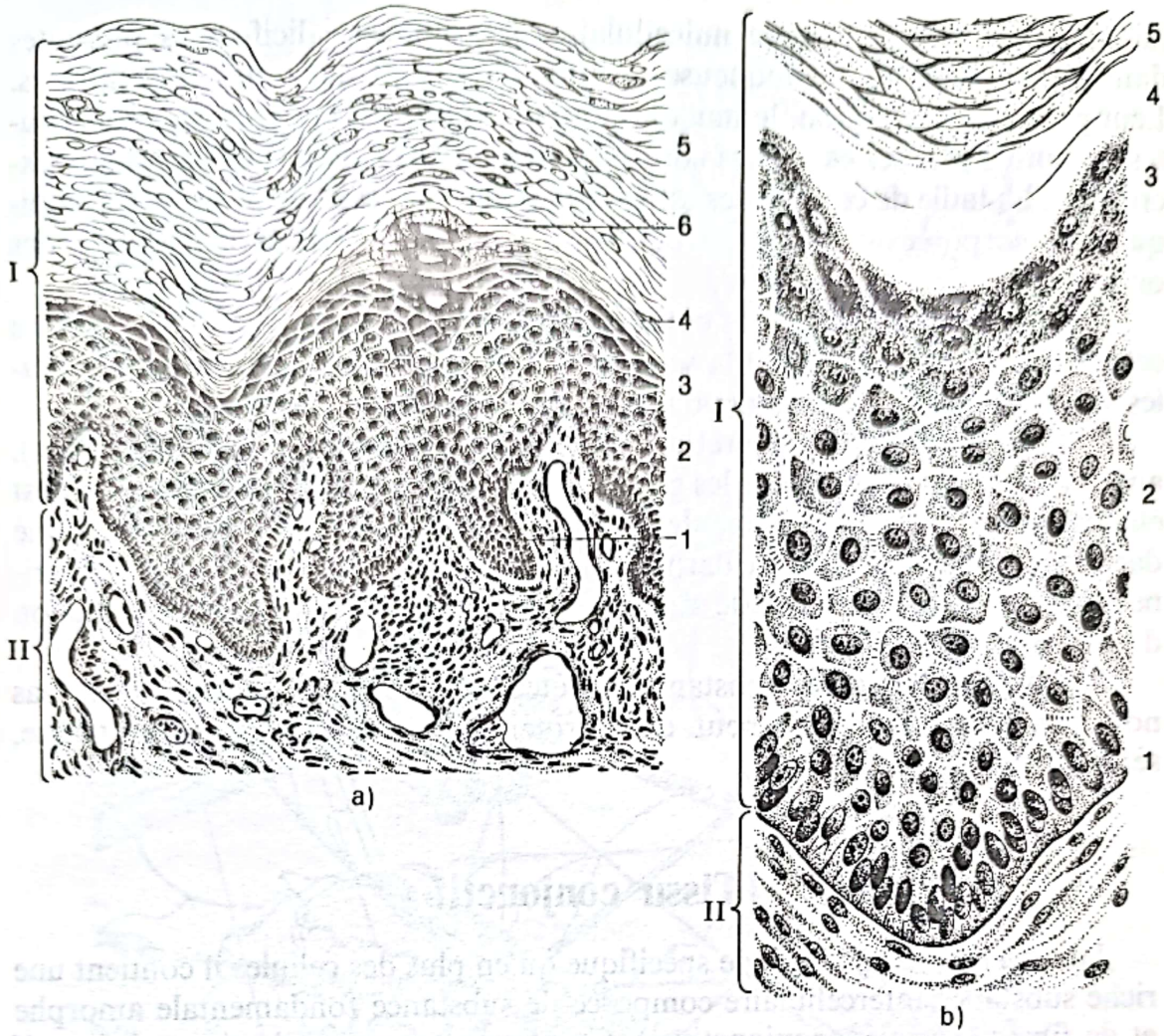

Fig. 3. Epithélium pavimenteux stratifié kératinisé de la peau :
a – grossissement faible ; *b* – grossissement fort ; *I* – épiderme : *1* – couche basale ; *2* – couche des cellules à épines ; *3* – couche granuleuse ; *4* – couche transparente ; *5* – couche cornée ; *6* – canal excréteur de la glande sudoripare ; *II* – tissu conjonctif

pables de l'élaborer et d'excréter des substances spéciales, dites produits de sécrétion. Ces cellules possèdent un appareil de Golgi bien développé, qui participe au processus en question. Le cytoplasme cellulaire renferme des granules sécréteurs et une grande quantité de mitochondries. Les cellules de l'épithélium glandulaire forment diverses glandes qui diffèrent par leur structure, la taille et d'autres paramètres.

En fonction du mode d'évacuation de leur sécrétion, toutes les glandes se subdivisent en deux grands groupes : *glandes à sécrétion interne* ou *endocrines*, et *glandes à sécrétion externe* ou *exocrines*. Les premières n'ont pas de canaux excréteurs, leurs sécrétions (hormones) sont déversées dans la lymphe et le sang et véhiculées à travers l'organisme. Les secondes évacuent leur produit dans la cavité d'un organe déterminé ou à la surface du corps. Ainsi, la sécrétion des glandes sudoripares (la sueur) est excrétée à la surface de la peau, et celle des glandes salivaires (la salive) est évacuée dans la cavité buccale.

Il est adopté de distinguer les glandes exocrines unicellulaires et pluricellu-

Scanned with OKEN Scanner

laires. On considère comme unicellulaires les cellules caliciformes présentes dans l'épithélium de la muqueuse du tube digestif et des voies respiratoires. Leur produit de sécrétion, le mucus, mouille la muqueuse de ces organes. Toutes les autres glandes exocrines sont pluricellulaires et pourvues de canaux excréteurs. La taille de ces glandes est variable. Les unes sont de taille microscopique et incorporées dans les parois des organes, et d'autres constituent des organes complexes.

Les glandes pluricellulaires comprennent deux portions, sécrétrice, dont les cellules élaborent et évacuent la sécrétion, et le canal excréteur tapissé de cellules qui sont généralement dépourvues de fonction de sécrétion.

En fonction du type de sécrétion, on parle des glandes mérocrines (eccrines), apocrines et holocrines. Dans les glandes mérocrines, le produit de sécrétion est élaboré sans que le cytoplasme des cellules glandulaires soit détruit, alors que dans les glandes apocrines ce dernier est en partie détruit. Les glandes holocrines sont celles où le produit de sécrétion est élaboré à la suite de la destruction d'une partie des cellules.

La composition de la substance sécrétée par différentes glandes n'est pas non plus identique : elle peut être protéique, muqueuse, mucoprotéique, sébacée.

Tissu conjonctif

Le *tissu conjonctif* a ceci de spécifique qu'en plus des cellules il contient une riche substance intercellulaire composée de substance fondamentale amorphe et de fibres spéciales (conjonctives). Ce groupe comprend le tissu conjonctif proprement dit, le tissu cartilagineux et le tissu osseux. Vu l'origine commune (le mésenchyme), le sang et la lymphe figuraient autrefois dans le même groupe, mais actuellement on les classe à part.

Le *tissu conjonctif proprement dit* regroupe plusieurs tissus : fibreux lâche, fibreux compact, réticulé, adipeux, etc. Chacun d'entre eux a ses particularités morphofonctionnelles.

Le tissu conjonctif assume dans l'organisme différentes fonctions. Les principales en sont mécanique, trophique et de protection. La fonction mécanique consiste en ce que le tissu conjonctif forme le stroma (la charpente) des organes qui relie les autres tissus de l'organe et joue un rôle de soutien. La fonction trophique est définie par la participation du tissu conjonctif aux processus métaboliques dans l'organisme. La fonction de protection s'explique par la présence dans le tissu conjonctif de cellules spéciales capables de phagocyter et participant à l'élaboration des anticorps. Certains types de tissus conjonctifs n'assument pas toutes ces fonctions à la fois, mais quelques-unes seulement, par exemple mécanique ou trophique et de protection.

Le *tissu conjonctif lâche* (fig. 4) accompagne les vaisseaux sanguins et forme le stroma de nombreux organes. Il assume la fonction de soutien et aussi trophique, en participant aux processus métaboliques entre le sang et les autres tissus de l'organe. La substance intercellulaire de ce tissu est composée de substance

Scanned with OKEN Scanner

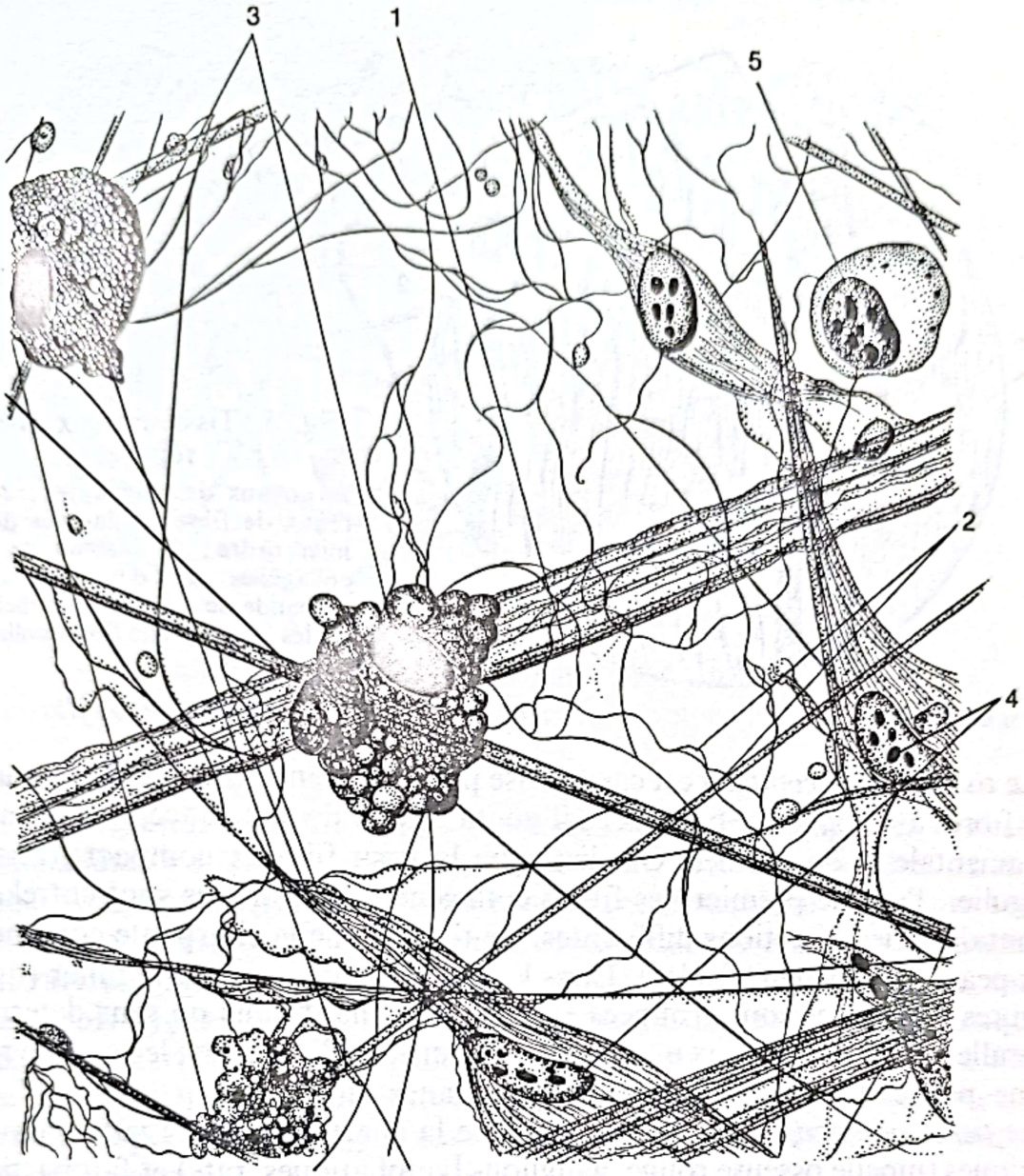

Fig. 4. Tissu fibreux lâche :
1 – fibres collagènes ; *2* – fibres élastiques ; *3* – macrophages ; *4* – fibroblastes ; *5* – lymphocyte

fondamentale et de fibres collagènes et élastiques. La substance fondamentale est un colloïde qui a l'apparence de la gelée. Les fibres collagènes, relativement épaisses, sont constitués de fibrilles enclavant une protéine, le collagène. Elles sont extrêmement résistantes et capables de se gonfler. Les fibres élastiques sont minces, ont l'apparence des filaments ramifiés formant un réseau à larges mailles. Le nom du tissu est dû à une disposition lâche de ses fibres allant dans des directions différentes.

Les éléments cellulaires du tissu fibreux lâche sont bien diversifiés : des cellules peu différenciées (capables de se transformer en d'autres éléments cellulaires du tissu conjonctif), des fibroblastes (qui participent à la formation de la substance fondamentale et des fibres de la substance intercellulaire), des macrophages (cellules phagocytaires), des plasmocytes (qui participent à la synthèse d'anticorps), des cellules adipeuses, à pigment, etc. Les macrophages et certaines autres cellules déterminent la fonction de protection du tissu.

Scanned with OKEN Scanner

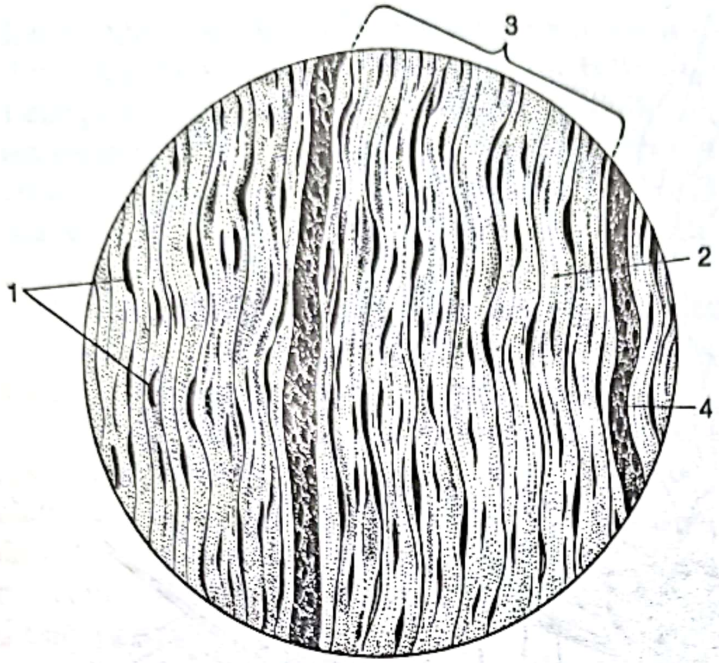

Fig. 5. Tissu fibreux compact régulier :
1 – noyaux des fibrocytes ; *2* – faisceaux de fibres collagènes de premier ordre ; *3* – faisceau de fibres collagènes de deuxième ordre ; *4* – bande de tissu fibreux lâche entre les faisceaux de fibres collagènes

Le *tissu fibreux compact* est caractérisé par la présence d'une grande quantité de fibres à disposition compact ; il contient peu de substance intercellulaire fondamentale et de cellules. On distingue le tissu fibreux compact irrégulier et régulier. Dans le premier, les fibres collagènes et élastiques sont entrelacées et vont dans des directions différentes. Ce tissu forme la charpente conjonctive de la peau (sa couche réticulée). Dans le tissu fibreux compact régulier (fig. 5), les fibres collagènes sont groupées en faisceaux allant dans un sens déterminé et parallèlement les uns aux autres. Les tendons, les ligaments, les aponévroses et une partie des enveloppes d'autres organes en sont constitués.

Le *tissu conjonctif réticulé* (fig. 6) forme la charpente des organes hématopoïétiques (moelle osseuse rouge, ganglions lymphatiques, rate) et fait partie de certains viscères (reins, etc.). Ils sont constitués par des cellules réticulaires et des fibres réticulées. Les cellules réticulaires montrent de nombreux prolongements qui les relient entre elles. Ces cellules forment un réseau. Les fibres réticulées ressemblent à des filaments minces. Elles vont dans toutes les directions et forment un filet fin. On a constaté une propriété caractéristique des cellules du tissu réticulé : certaines d'entre elles sont capables de se transformer en d'autres formes cellulaires (cellules hématopoïétiques, macrophages, etc.), et d'autres cellules ont la capacité de phagocytose.

Le *tissu adipeux* forme le pannicule et on le trouve dans l'épiploon, au voisinage de certains organes (autour des reins par exemple). C'est une variété de tissu conjonctif qui renferme des cellules capables d'accumuler de la graisse (les cellules adipeuses). Le tissu adipeux peut aussi contenir d'autres cellules, par exemple des fibroblastes. Des couches de tissu conjonctif lâche le divisent en lobules de taille variable. Le tissu adipeux est le dépôt de graisse et participe à la thermorégulation physique (c'est un mauvais conducteur de chaleur). Il sert aussi de substrat mou pour certains organes.

Le *tissu cartilagineux* est une variété de tissu conjonctif, composée de cellu-

Scanned with OKEN Scanner

Fig. 6. Tissu conjonctif réticulé :
1–cellule réticulaire ; *2*–fibres réticulées ; *3*–lymphocyte ; *4*–macrophage

les et d'une grande quantité de substance intercellulaire compacte. Les cellules cartilagineuses ou chondrocytes sont de forme ovale ou arrondie, isolées ou groupées dans les cavités formées par la substance intercellulaire. Celle-ci est représentée pour l'essentiel par la substance fondamentale et les fibres, sa structure est variable. Suivant les particularités de la substance intercellulaire, on distingue trois types de tissu cartilagineux ou cartilage : hyalin, élastique et fibreux. Les cartilages sont entourés de périchondre composé de tissu fibreux dense qui contient des chondroblastes (cellules formatrices de cartilage). Les tissus cartilagineux (cartilages) sont élastiques et assument essentiellement la fonction mécanique.

Le *cartilage hyalin* (hors-texte I) forme presque tous les cartilages articulaires, les cartilages costaux, les cartilages des parois des voies aériennes. Il est d'un blanc bleuâtre, translucide et compact. En plus de sa substance fondamentale, sa substance intercellulaire renferme des fibres collagènes. Celles-ci et la substance fondamentale ont un indice de réfraction presque identique, aussi, pour qu'on puisse voir les fibres au microscope, le cartilage hyalin subit-il préalablement un traitement spécial. Chez les gens âgés, les cartilages hyalins peuvent être calcifiés.

Le *cartilage élastique* (fig. 7) forme les cartilages du pavillon de l'oreille, les cartilages épiglottique, corniculé et cunéiforme du larynx, le cartilage de la trompe auditive, etc. Sa substance intercellulaire a des fibres collagènes et aussi élastiques. Elles forment un réseau dense qui traverse la substance fondamentale. Les cartilages élastiques ne sont généralement pas calcifiés.

Le *cartilage fibreux* (v. hors-texte I) fait partie des disques intervertébraux, forme le cartilage de la symphyse pubienne, les cartilages des articulations sterno-claviculaire et temporo-mandibulaire. Leur substance intercellulaire est composée de tissu fibreux dense contenant une grande quantité de fibres colla-

Scanned with OKEN Scanner

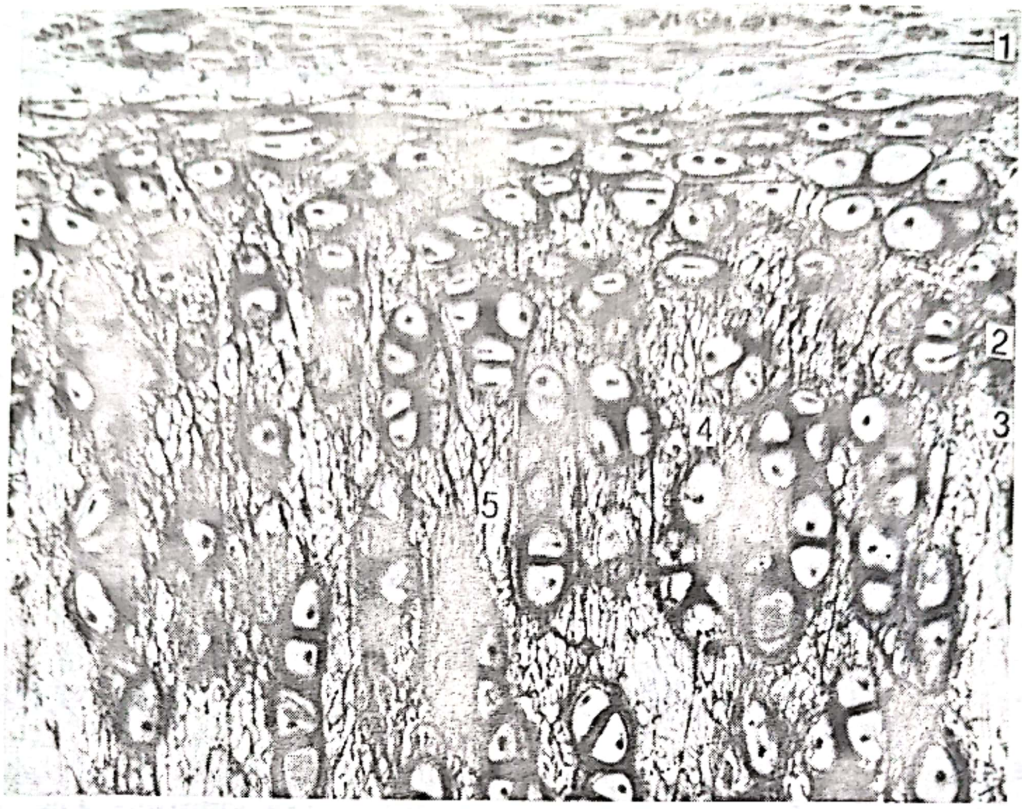

Fig. 7. Cartilage élastique :
1 – périchondre ; *2* et *4* – chondrocytes ; *3* – substance intercellulaire ; *5* – fibres élastiques

gènes, ce qui rend ces cartilages particulièrement solides. Les cavités formées par la substance intercellulaire renferment des cellules cartilagineuses.

Le *tissu osseux* est une variété spéciale de tissu conjonctif. Le trait spécifique en est la calcification de la substance intercellulaire. Ce tissu forme tous les os du squelette, en déterminant leur fonction de soutien et de protection et leur participation aux mouvements en tant que leviers. En même temps, le tissu osseux est le dépôt de substances minérales (essentiellement de calcium et de phosphore). Comme les autres tissus conjonctifs, il est fait de cellules et de substance intercellulaire.

Les cellules du tissu osseux, appelés *ostéocytes*, montrent des prolongements. Les corps des cellules siègent dans les cavités et les prolongements dans les canaux formés par la substance intercellulaire. Les canaux sont reliés entre eux, c'est là que se produit l'échange entre le liquide tissulaire et les ostéocytes. En plus de ceux-ci, les os en développement possèdent des *ostéoblastes* et des *ostéoclastes*. Ils participent à la formation de l'os : les ostéoblastes l'édifient, et les ostéoclastes le détruisent (v. *Développement de l'os*). Dans l'os formé, ces cellules ne se rencontrent que sur les sites de destruction et de restitution du tissu osseux.

La *substance intercellulaire du tissu osseux* est composée de substance fondamentale et de fibres. La substance fondamentale est imprégnée de sels minéraux, essentiellement de sels de calcium et de phosphore, qui confèrent la dureté aux os. Les fibres de la substance intercellulaire, collagènes de par leur nature, s'appellent osséiques. Elles forment des faisceaux dans la substance fondamen-

Scanned with OKEN Scanner

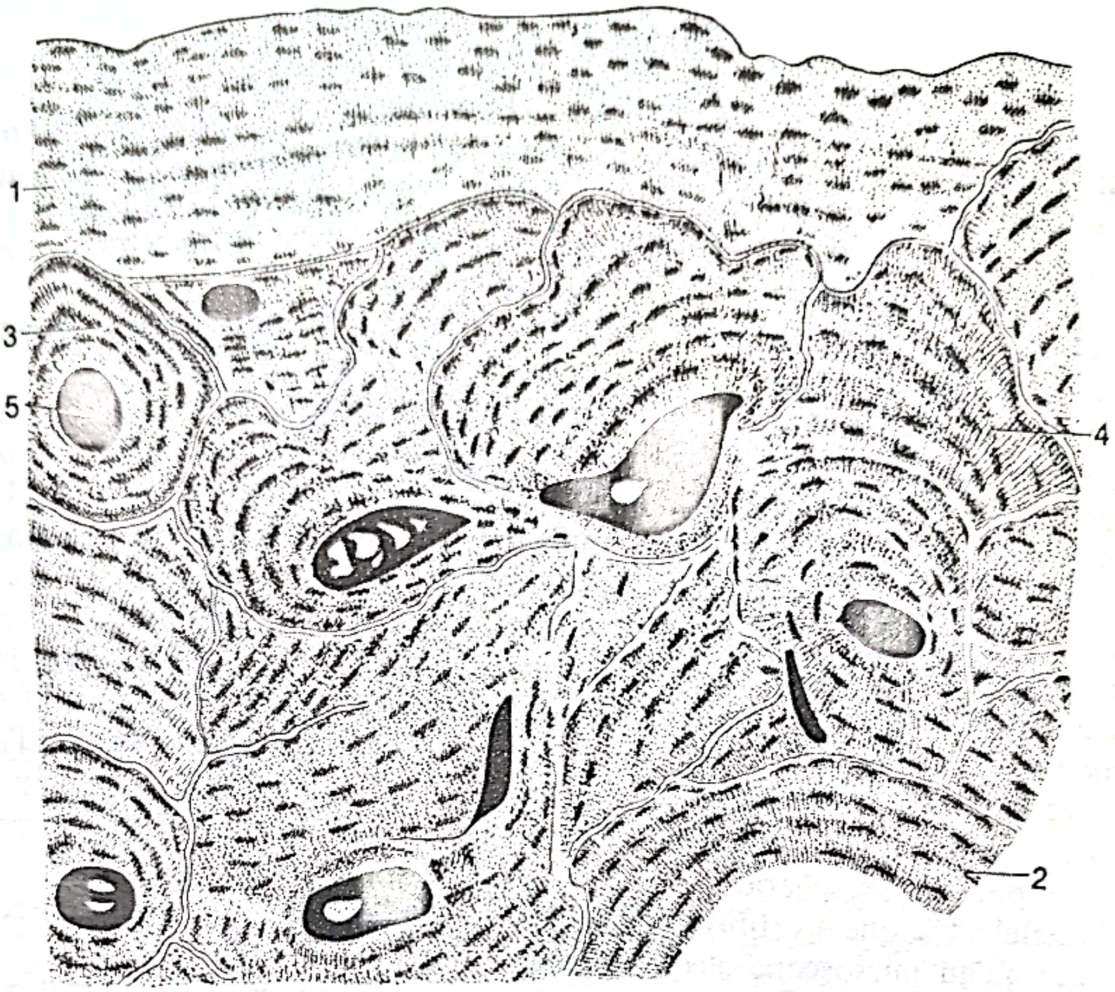

Fig. 8. Tissu compact de l'os :
1 – lamelles générales externes ; *2* – lamelles générales internes ; *3* – systèmes de lamelles de l'ostéon ; *4* – lamelles interstitielles ; *5* – canal de l'ostéon

tale calcifiée. En fonction de l'arrangement des faisceaux, on distingue deux types de tissu osseux, réticulaire et lamellaire.

Dans le *tissu osseux réticulaire*, les faisceaux de fibres osséiques n'ont pas d'orientation déterminée et partent dans toutes les directions. A l'intérieur des faisceaux, les fibres ne sont pas non plus trop ordonnées. Les os de l'embryon sont constitués de ce tissu. A mesure du développement du squelette chez le fœtus et l'enfant, le tissu réticulaire est remplacé par du tissu lamellaire. Chez l'adulte, il ne se conserve que dans les points de fixation des tendons aux os et dans la région des sutures crâniennes.

Le *tissu osseux lamellaire* (fig. 8) est fait de lames osseuses où les fibres osséiques sont arrangées en faisceaux parallèles. La direction des faisceaux diffère d'une lame osseuse à l'autre. Cette structure du tissu osseux le rend particulièrement solide. Le tissu lamellaire forme le tissu compact et le tissu spongieux des os de l'adulte.

Scanned with OKEN Scanner

Tissu musculaire

Tous les actes moteurs accomplis par l'homme, ainsi que les processus moteurs qui s'opèrent dans l'organisme (circulation du sang dans les vaisseaux, mouvement de la nourriture dans le tube digestif, etc.) sont liés à l'activité du *tissu musculaire*. La particularité essentielle de ce tissu est de contenir un appareil contractile, représenté par les myofibrilles.

On distingue trois espèces de tissu musculaire : lisse (non strié), strié (squelettique) et strié cardiaque.

Le tissu musculaire *lisse* (*non strié*) (fig. 9) est présent dans les parois de la plupart des organes creux, dans les parois des vaisseaux sanguins et lymphatiques, ainsi que dans la peau et la membrane vasculaire du globe oculaire. Il est composé de cellules qui s'appellent fibres musculaires ou *myocytes*. Ces cellules sont généralement fusiformes et adhèrent les unes aux autres. Chacune possède un noyau ellipsoïde et un cytoplasme (sarcoplasme) avec membrane générale (sarcolemme). En plus des organites propres aux cellules de tous les tissus (mitochondries, sarcosome, appareil de Golgi, etc.), le cytoplasme contient des structures qui ne sont spécifiques que du tissu musculaire et en constituent l'appareil contractile. Dans le myocyte du tissu musculaire lisse, cet appareil est représenté par des myofibrilles assez épaisses qui se situent, en règle générale, dans les portions périphériques du cytoplasme et sont orientées le long de l'axe de la cellule. Chaque myofibrille est un faisceau de filaments minces qui ne sont visibles qu'au microscope électronique.

Le tissu musculaire lisse est caractérisé par des contractions lentes. Il peut rester longtemps contracté, en dépensant relativement peu d'énergie. Le tissu musculaire lisse est innervé par le système nerveux végétatif, et ses contractions sont involontaires.

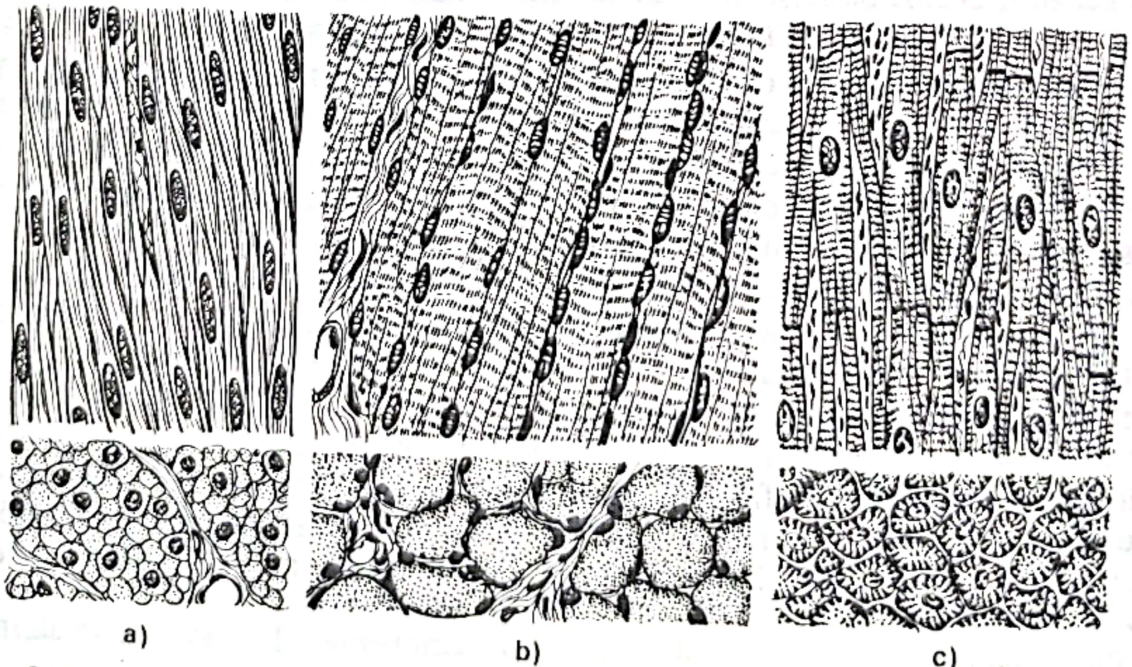

Fig. 9. Tissus musculaires. Coupes longitudinales (en haut) et transversales (en bas) : *a* – lisse ; *b* – strié squelettique ; *c* – strié cardiaque

Scanned with OKEN Scanner

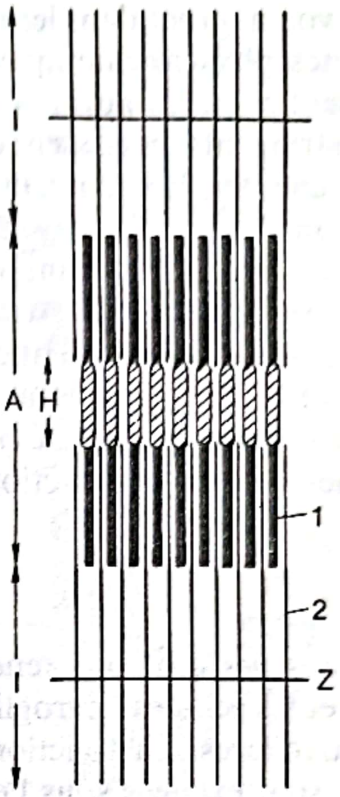

Fig. 10. Deux types de myofilaments dans la myofibrille (schéma) :
1 – myofilaments épais ; *2* – myofilaments minces ; les lettres désignent les disques (A, I) et les stries (H, Z)

Ce tissu possède un appareil de soutien composé de fibres collagènes et élastiques minces qui forment une carcasse élastique autour des myocytes et unissent les groupements de cellules en complexes. Les fibres élastiques conférant l'élasticité aux parois des organes (par exemple, aux parois artérielles) sont particulièrement développées.

Le *tissu musculaire strié* (*squelettique*) (fig. 9) constitue la charpente des muscles du squelette et d'une partie des organes internes (langue, voile du palais, pharynx, une partie de l'œsophage, larynx). Il est fait de fibres musculaires striées ayant une structure assez complexe. Chaque fibre musculaire a l'aspect d'un cylindre allongé avec des extrémités arrondies ou pointues. La longueur des fibres diffère, chez l'homme, d'un muscle à l'autre entre quelques millimètres et 10 cm, voire davantage, et le diamètre est de 12 à 70 µ. La fibre musculaire est entourée de sarcolemme (enveloppe), elle comprend un grand nombre de noyaux (de quelques dizaines à des centaines) et un sarcoplasme [1] (cytoplasme). En plus des organites habituels, le sarcoplasme contient l'appareil contractile représenté par un système de myofibrilles. Celles-ci sont groupées en faisceaux allant d'un bout à l'autre de la fibre musculaire parallèlement à son axe longitudinal. Les myofibrilles ont l'apparence des cylindres ou des prismes. Vue au microscope électronique, chaque myofibrille (son diamètre est d'environ 1 µ) est composée d'une multitude de *myofilaments* (fig. 10) qui sont des molécules allongées de protéines musculaires. On distingue les myofilaments minces et épais.

[1] Les structures similaires à la fibre musculaire, qui contiennent beaucoup de noyaux, s'appellent symplaste.

Scanned with OKEN Scanner

On voit alterner dans les myofibrilles des portions (disques, stries) ayant des propriétés physico-chimiques distinctes. Certains disques sont birefringents, paraissent sombres au microscope et s'appellent disques A. D'autres ne sont pas birefringents, paraissent clairs et s'appellent disques I. Au milieu du disque A il y a une strie H [1] claire, et au milieu du disque I une strie Z [2] foncée. La présence dans les myofibrilles de disques sombres et clairs à alternance régulière explique la striation transversale de ce type de tissu musculaire.

Le tissu musculaire strié a des contractions volontaires. Les muscles du squelette sont généralement caractérisés par des contractions tétaniques, c.-à-d. des contractions rapides à forte dépense d'énergie.

Le *tissu musculaire strié cardiaque* n'a pas la même structure que les muscles du squelette, ses contractions sont involontaires.

Tissu nerveux

Le *tissu nerveux* comprend les cellules nerveuses assumant une fonction spécifique et les cellules névrogliques, liées aux premières, qui assument des fonctions auxiliaires. La fonction spécifique des cellules nerveuses consiste en ce qu'elles sont excitées sous l'effet de l'irritation et conduisent l'excitation sous forme d'influx nerveux. Les cellules névrogliques (gliocytes) remplissent dans le tissu nerveux les fonctions trophique, sécrétrice, de soutien et de protection. Le système nerveux est fait de tissu nerveux.

Les *cellules nerveuses* ou *neurones* (fig. 11 et 12) des différentes régions du système nerveux diffèrent par la taille et la forme. Le trait commun en est la présence de prolongements conduisant l'influx nerveux. Les prolongements sont de deux types : *dendrites* et *axones* (*cylindraxes*). Les dendrites sont, en règle générale, des prolongements courts ramifiés, ceux-ci ne sont longs que sur certains neurones (afférents). Le nombre des dendrites varie d'un neurone à l'autre. Par ces prolongements, l'influx est transmis vers le corps neuronal. Chaque cellule nerveuse ne possède qu'un seul axone, conduisant l'influx du corps neuronal vers d'autres neurones ou vers les cellules des organes du corps (les muscles, etc.). La longueur des axones de différentes cellules nerveuses varie entre quelques microns et 1,0 à 1,5 m. Suivant la fonction, on distingue les neurones afférents, d'association et efférents.

Par le nombre des prolongements, les neurones sont divisés en trois groupes : unipolaires (un axone), bipolaires (un seul dendrite et un axone) et multipolaires (un axone et deux dendrites et plus). Les neurones unipolaires ont, en fait, deux prolongements, mais les deux naissent d'une expansion commune issue du corps cellulaire. Chez l'homme, les neurones les plus nombreux sont multipolaires.

Les cellules nerveuses ont, en règle générale, un seul noyau arrondi, situé au centre du corps cellulaire. Il renferme 2 ou 3 grands nucléoles. Le cytoplasme

---

[1] Strie de Hansen. (*N.d.R.*)

[2] De l'allemand *Zwischenscheibe*.

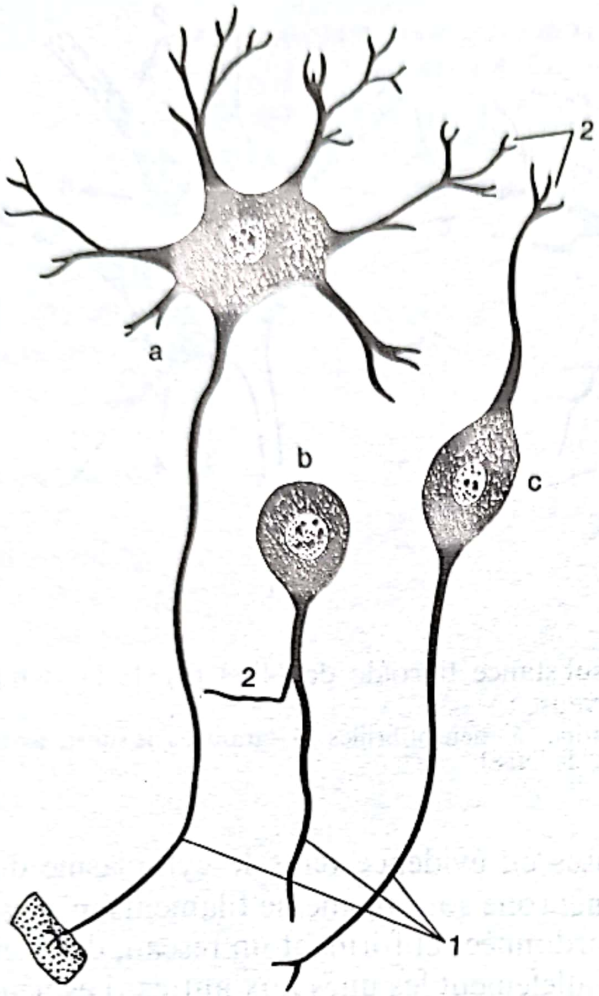

Fig. 11. Cellules nerveuses (neurones) :
a – neurone multipolaire ; *b* – neurone unipolaire ; *c* – neurone bipolaire ; *1* – axones ; *2* – dendrites

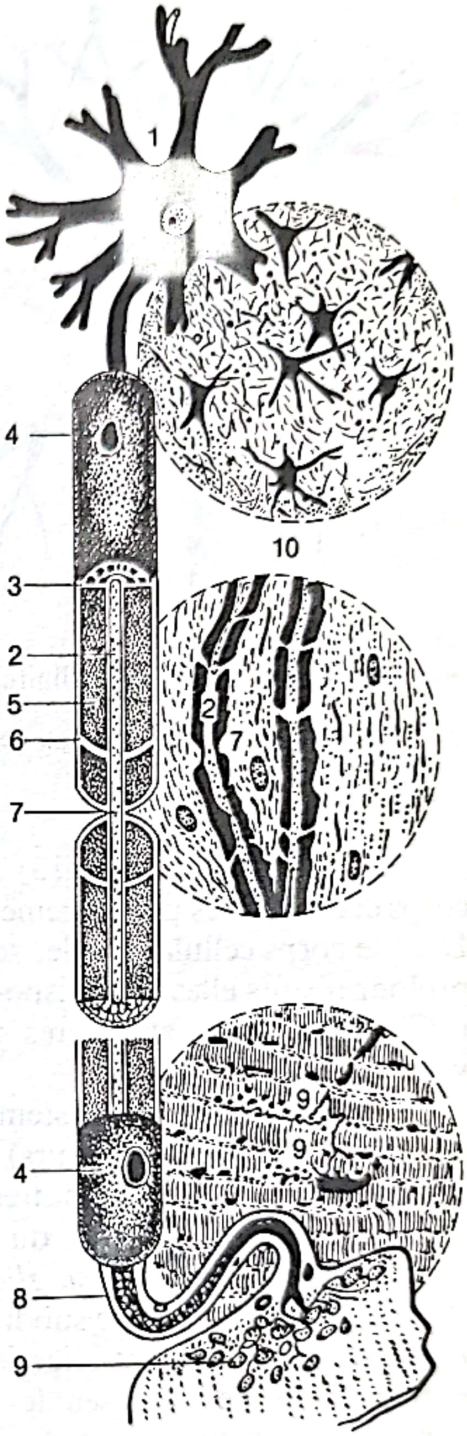

Fig. 12. Neurone (schéma) :
1 – corps ; *2* – axone ; *3* – gaine de Schwann (neurilemme) ; *4* – noyaux des neurolemmocytes ; *5* – gaine de myéline ; *6* – incisure ; *7* – étranglement de la fibre nerveuse (nœud de Ranvier) ; *8* – partie de la fibre nerveuse sans gaine de myéline ; *9* – terminaisons nerveuses ; *10* – fibres nerveuses myéliniques (grossissement plus faible)

(neuroplasme) contient non seulement les organites propres à toutes les cellules, mais aussi des structures spécifiques : la substance tigroïde de Nissl et les neurofibrilles.

La *substance tigroïde de Nissl* (*basophile*) (fig. 13) est mise en évidence dans le corps cellulaire et ses dendrites sous forme de granulation composée de grumeaux faiblement délimités. Sa structure varie suivant l'état fonctionnel du système nerveux. Ainsi, lors des intoxications, de l'anoxie et dans d'autres circonstances pernicieuses les granulations de substance tigroïde de Nissl se décomposent et disparaissent. On pense que cette substance est la partie du cytoplasme qui synthétise activement les protéines.

Scanned with OKEN Scanner

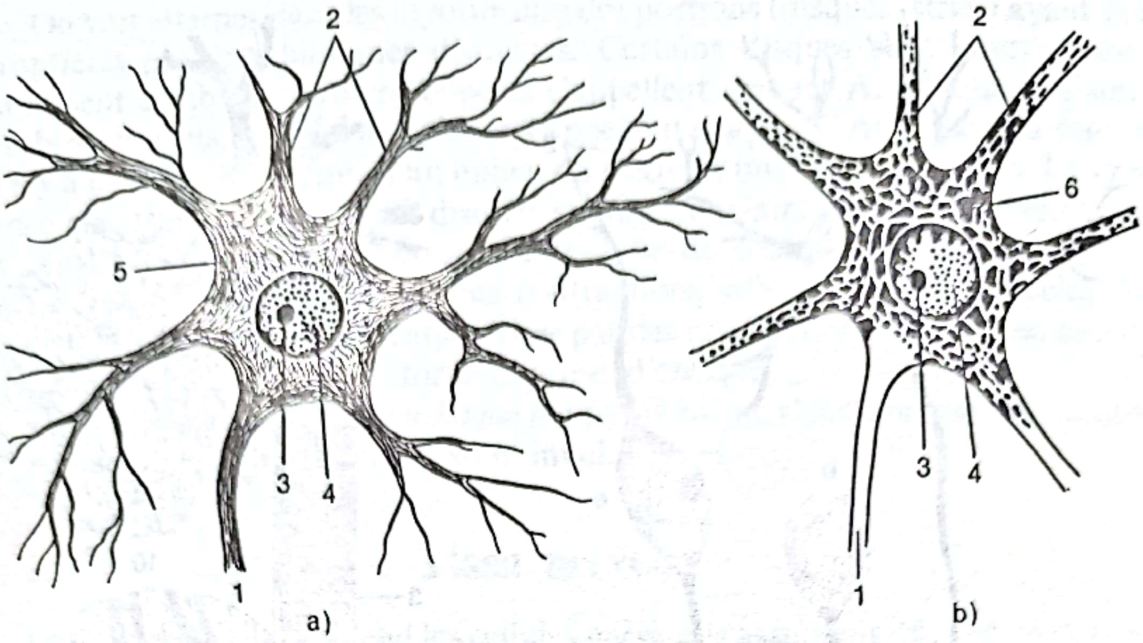

Fig. 13. Appareil neurofibrillaire (*a*) et substance tigroïde de Nissl (*b*) de la cellule nerveuse :
1 – axone ; *2* – dendrites ; *3* – nucléole ; *4* – chromatine ; *5* – neurofibrilles ; *6* – granules de substance tigroïde de Nissl

Les *neurofibrilles* (fig. 13) sont mises en évidence dans le cytoplasme du corps et de tous les prolongements du neurone sous forme de filaments minces. Dans le corps cellulaire, elles sont désordonnées et forment un réseau, dans les prolongements elles sont disposées parallèlement les unes aux autres. Les neurofibrilles sont des structures spécifiques du neurone conduisant l'influx nerveux (l'excitation).

On rencontre dans le système nerveux des neurones assumant la fonction de sécrétion (neurones sécréteurs). Ils sont de taille relativement importante, leur cytoplasme contient des gouttes de sécrétion. Ces cellules sont présentées dans la région hypothalamique du cerveau.

La *névroglie* ou le *tissu glial* est composée de cellules de différente taille, structure et fonction et se subdivise en macroglie et microglie. Les cellules de la *macroglie* (astrocytes et oligodendrocytes) siègent dans la substance cérébrale entre les neurones, tapissent les ventricules cérébraux et le canal médullaire, entrent dans la composition des gaines de fibres nerveuses formant les nerfs et accompagnent les terminaisons nerveuses. Diverses cellules macrogliques assument des fonctions différentes dans le système nerveux : les fonctions de sécrétion, de soutien et trophique. La *microglie* est représentée par les cellules capables de mouvement amiboïde et douées de pouvoir phagocytaire (macrophages gliaux).

Fibres nerveuses. Les prolongements neuronaux entourés de gaines (v. fig. 12) s'appellent *fibres nerveuses*. Dans chaque fibre, le prolongement est en position centrale et porte le nom de cylindraxe. En fonction de la structure de la gaine, les fibres nerveuses peuvent être amyéliniques (sans myéline) et myéliniques (à myéline).

Scanned with OKEN Scanner

Les *fibres nerveuses amyéliniques* se trouvent pour l'essentiel dans le système nerveux végétatif. Leur gaine est faite de cellules névrogliques (cellules de Schwann ou lemmocytes) qui adhèrent les unes aux autres par leur cytoplasme et forment un cordon contenant des noyaux ovales. Certaines fibres amyéliniques ne contiennent pas un seul, mais plusieurs cylindraxes. Ce type de fibre est appelé câble.

Les *fibres nerveuses myéliniques* diffèrent des précédentes en ce que leurs cylindraxes sont de plus grand diamètre, les gaines sont plus épaisses et de structure plus complexe. Dans la gaine de la fibre myélinique, on distingue les couches interne et externe. La première s'appelle gaine de myéline, elle contient des lipides et des protéines. La couche cxterne est composée de cellules de Schwann ou lemmocytes (cellules nevrogliques) et s'appelle gaine de Schwann ou neurilemme. La fibre nerveuse myélinique est interrompue par des étranglements (ou nœuds) de Ranvier qui correspondent aux frontières entre les cellules de Schwann voisines.

Selon le signe fonctionnel, on distingue les fibres nerveuses sensitives (afférentes, centripètes) et motrices (efférentes, centrifuges). Les fibres afférentes transmettent l'influx nerveux des récepteurs vers le système nerveux central, et les fibres efférentes conduisent l'influx, par les terminaisons, du cerveau ou de la moelle épinière vers les organes.

Les *nerfs* sont constitués de faisceaux de fibres nerveuses et de membranes conjonctives engainant tant les faisceaux que l'ensemble du nerf. Dans certains nerfs, on trouve des cellules nerveuses.

Les *terminaisons nerveuses* sont des appareils par lesquels les fibres nerveuses se terminent dans les organes (les tissus) et sur d'autres cellules nerveuses. On en distingue trois groupes : les récepteurs (terminaisons sensitives), les effecteurs (terminaisons motrices) et les synapses, terminaisons nerveuses qui forment des contacts entre neurones.

Les *récepteurs* sont les formations terminales des dendrites des neurones afférents dans divers tissus du corps, ils perçoivent les stimulations en provenance du milieu tant externe qu'interne. Suivant ce signe, les récepteurs sont subdivisés en deux grands groupes, les extérocepteurs (qui sont sensibles aux stimulations externes) et les intérocepteurs. Parmi ces derniers, il y a des viscérocepteurs (récepteurs des viscères) et des propriocepteurs (récepteurs des muscles, des ligaments et des articulations). En fonction de l'excitation perçue, on distingue les récepteurs de la douleur, de la chaleur, des agents chimiques, etc. La structure des récepteurs n'est pas identique non plus (fig. 14). Certains ne sont que des ramifications du cylindraxe de la fibre nerveuse (sans gaine), d'autres contiennent aussi des cellules névrogliques et peuvent être couverts d'une capsule conjonctive (on dit que ce sont des récepteurs encapsulés).

Les muscles squelettiques possèdent une sorte de récepteurs nommés fuseaux neuromusculaires. Ils sont composés d'une ou plusieurs fibres musculaires sur lesquelles sont enroulées les ramifications du cylindraxe de la fibre nerveuse afférente. Les fibres nerveuses efférentes y forment des plaques motrices.

Scanned with OKEN Scanner

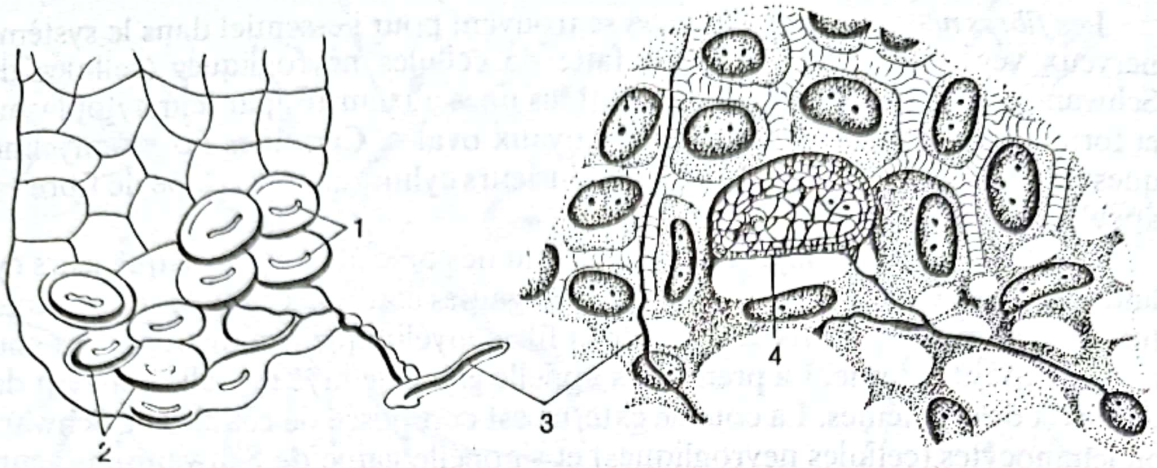

Fig. 14. Terminaisons nerveuses sensitives (*1*, *2* et *4*) dans l'épithélium et fibres nerveuses (*3*)

Les fibres motrices sont les axones des ainsi dits gammaneurones moteurs de la moelle épinière qui participent à la régulation du degré de contraction des fibres musculaires du fuseau.

Les *effecteurs* sont les formations terminales des axones des neurones efférents dans les muscles striés et lisses et dans les glandes. Ils transmettent l'influx nerveux vers les tissus des organes de travail (muscle, glande). Les terminaisons nerveuses motrices ont une organisation hautement différenciée dans le tissu musculaire strié. Elles s'appellent ici *plaques motrices* ou *synapses neuromusculaires*. Les parties essentielles en sont la membrane présynaptique, la membrane post-synaptique et la fente synaptique (fig. 15). La membrane présynaptique est formée par la ramification terminale du cylindraxe de la fibre nerveuse qui s'approche de la fibre musculaire et y plonge. Cette membrane contient des mi-

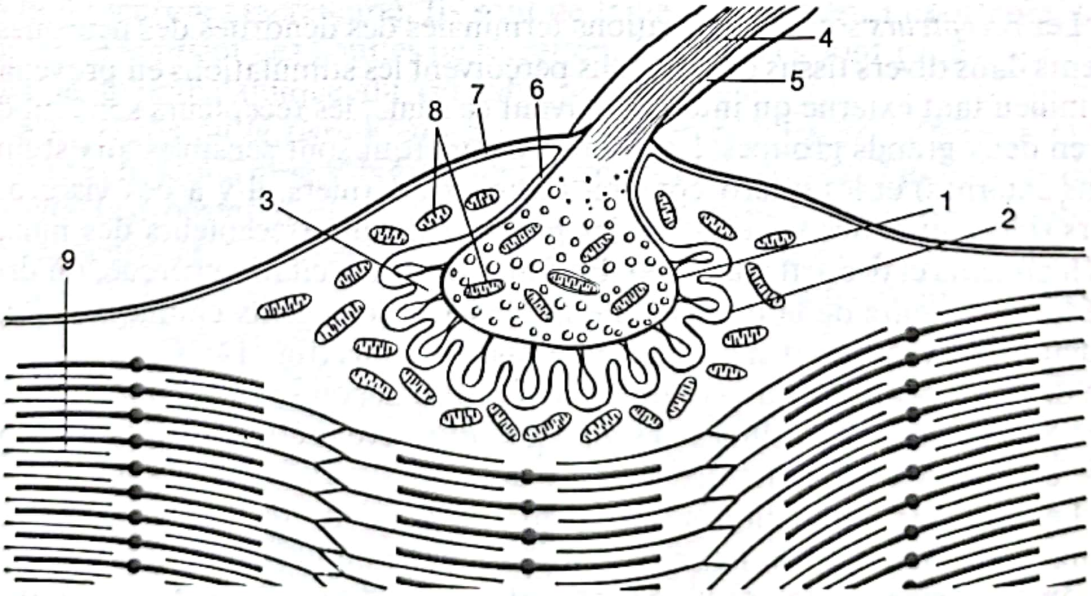

Fig. 15. Ultrastructure de la synapse neuromusculaire (schéma) :
1 – membrane présynaptique ; *2* – membrane post-synaptique ; *3* – fente synaptique ; *4* – cylindraxe de la fibre nerveuse ; *5* – gaine de myéline ; *6* – gaine de Schwann (neurilemme) ; *7* – sarcolemme ; *8* – mitochondries ; *9* – myofibrille (myofilament)

Scanned with OKEN Scanner

tochondries et des vésicules dites synaptiques. La membrane post-synaptique est formée par la portion la plus proche du sarcolemme (enveloppe) de la fibre musculaire. La fente synaptique est un espace submicroscopique entre deux membranes (visible au microscope électronique seulement) rempli de substance homogène.

Les *synapses interneuronales* servent à transmettre l'influx nerveux entre les cellules nerveuses, réalisant ainsi leur liaison. Dans le système nerveux, les neurones entrent en contact et forment des arcs réflexes par lesquels l'influx nerveux passe depuis les récepteurs à travers le système nerveux central vers les organes de travail. Les ramifications terminales de l'axone d'un neurone entrent en contact, dans l'arc réflexe, soit avec le corps d'un autre neurone, formant une synapse axosomatique, soit avec le dendrite d'un autre neurone (synapse axodendritique). La structure des synapses interneuronales est, en principe, similaire à celle des synapses neuromusculaires (v. fig. 15). On y distingue également les membranes présynaptique et post-synaptique et une fente synaptique entre les deux. La membrane présynaptique est formée par la terminaison de l'axone d'un neurone, et la membrane post-synaptique par le corps ou le dendrite de l'autre neurone. Un trait caractéristique des synapses est de ne conduire l'influx nerveux que dans un sens : depuis l'axone d'un neurone vers le corps ou le dendrite de l'autre.

Sang

Le sang est constitué de plasma, substance intercellulaire liquide, et d'éléments figurés en suspension. Son volume global varie d'un individu à l'autre entre 4,5 et 6 l (environ 6 à 8% de la masse du corps). Le plasma représente 55 à 60% et les éléments figurés 40 à 45% du volume global du sang.

La fonction essentielle du sang est de véhiculer diverses substances d'un organe à l'autre (fonction de transport). Le sang achémine l'oxygène et les substances nutritives vers tous les organes et en emporte les produits finals du métabolisme. Le sang transporte également des hormones et d'autres substances physiologiques actives qui influent sur le fonctionnement des différents organes et participent ainsi à la régulation humorale des fonctions de l'organisme. Une grande importance revient à la fonction de protection du sang qui se traduit par la neutralisation des bactéries pénétrant dans l'organisme et de leurs toxines ainsi que par la destruction des protéines étrangères. Cette fonction est déterminée par la présence dans le sang des cellules (globules blancs) et des substances spéciales (anticorps) possédant les propriétés de défense.

Avec la lymphe et le liquide tissulaire, le sang représente le milieu interne de l'organisme, caractérisé par une constance relative de la composition chimique et des propriétés physico-chimiques (homéostase).

Le *plasma sanguin* est un liquide visqueux incolore contenant 90 à 93% d'eau et 10 à 7% de résidu sec. Composition du plasma : protéines (7 à 8%), glucose, lipides, acides aminés, produits finals du métabolisme (urée et d'autres), substances minérales (près de 0,9%). Comme protéines, on trouve les albumi-

Scanned with OKEN Scanner

nes, les globulines et le fibrinogène, qui possèdent des propriétés importantes. Ainsi, l'une des globulines, à savoir la gammaglobuline, fait partie des anticorps contenus dans le plasma, et le fibrinogène précipite, dans certaines conditions, sous forme de filaments de fibrine qui constituent l'élément essentiel des caillots de sang lors de sa coagulation.

Les hématies, les leucocytes et les plaquettes constituent les *éléments figurés du sang* (hors-texte II).

Les *hématies* (*globules rouges* ou *érythrocytes*) sont des cellules hautement différenciées, dépourvues de noyau. Leur nombre dans un µl de sang varie entre 4 500 000 et 5 500 000 ($4{,}5 \cdot 10^{12}$ et $5{,}5 \cdot 10^{12}$ dans un l), un peu moins chez les femmes que chez les hommes. Elles ont l'aspect des disques (pièces de monnaie) biconcaves, de 7,0 à 8,5 de diamètre. Les hématies ont une enveloppe mince (cytolemme) à perméabilité sélective. Leur cytoplasme contient un compose chimique complexe, l'*hémoglobine*, capable de fixer et de libérer l'oxygène. De ce fait, les hématies sont transporteurs d'oxygène. Elles participent également au transport de gaz carbonique.

La durée de vie des hématies est d'environ 4 mois. Des hématies nouvelles se forment en permanence dans la moelle osseuse rouge et vont dans le sang, et en même temps les hématies usées meurent et sont détruites dans la rate et le foie.

Les *leucocytes* (*globules blancs*) sont des cellules pourvues de noyau, qui se distinguent les unes des autres par leur structure fine et le rôle assumé. Leur nombre dans un µl de sang de l'homme sain est entre 3800 et 9000 ($3{,}8 \cdot 10^9$ à $9 \cdot 10^9$ dans un l), mais peut varier (dans le sens de l'augmentation, généralement) après les repas, à l'effort physique, ainsi que chez les malades présentant des inflammations.

On subdivise les leucocytes en deux grands groupes : granulocytes (leucocytes granuleux) et agranulocytes (leucocytes non granuleux). Le cytoplasme des granulocytes est caractérisé par la présence de granulations spécifiques, mises en évidence par la coloration des frottis sanguins. Ces granulations sont absentes dans les agranulocytes. Les granulocytes peuvent être éosinophiles, basophiles et neutrophiles. Les granulations des éosinophiles montrent, lors de la coloration, l'affinité pour les colorants acides, celles des basophiles pour les colorants basiques, et celles des neutrophiles pour les deux. Les agranulocytes sont divisés, en fonction de la structure et de la taille, en lymphocytes et monocytes.

Les leucocytes sont capables de mouvements amiboïdes actifs, en changeant de forme. Ils peuvent quitter les vaisseaux sanguins et pénétrer dans le tissu conjonctif des organes, s'y déplacer en se dirigeant, par exemple, vers le foyer d'inflammation. Leur fonction essentielle est celle de protection. Les leucocytes captent et digèrent les bactéries et d'autres particules organiques. Cette propriété des cellules s'appelle *phagocytose*. Certains leucocytes participent à la formation des anticorps (substances de défense) ainsi qu'à la neutralisation des toxines bactériennes.

Les *granulocytes éosinophiles* sont des cellules de 9 à 10 µ de diamètre, leur cytoplasme contient des granules de forme arrondie ou ovale auxquels la coloration confère une couleur rose. Leurs noyaux sont généralement composés de

Scanned with OKEN Scanner

deux segments reliés entre eux. Le nombre relatif d'éosinophiles est de 1 à 5%.

Les *granulocytes basophiles* sont des cellules d'environ 9 μ de diamètre, avec des granulations arrondies de grande taille, colorées en rouge-violet foncé. Leurs noyaux sont le plus souvent de forme sphérique et se prêtent mal à la coloration. Le nombre relatif de basophiles est de 0,5 à 1,0%.

Les *granulocytes neutrophiles* sont des cellules de 7 à 9 μ de diamètre, arrondies, leurs granulations sont colorées en rose violet. Le nombre relatif de neutrophiles est de 65 à 75%. Dans la plupart des cas, leurs noyaux sont composés de plusieurs segments, ce sont des granulocytes neutrophiles segmentés. Les neutrophiles à noyaux en bâtonnet sont moins fréquents, et encore plus rares les granulocytes neutrophiles dits jeunes, avec des noyaux en forme de fève.

La durée de vie varie d'un type de leucocyte à l'autre entre quelques jours et quelques mois. Les globules blancs se forment dans la moelle osseuse rouge, la rate et les ganglions lymphatiques.

Les *lymphocytes*, de 4,5 à 10 μ de taille, sont subdivisés en petits, moyens et grands. Leurs noyaux sont non segmentés, généralement arrondis ou en forme de fève. Le cytoplasme forme une étroite couronne autour du noyau et, comme on l'a déjà dit, n'a pas de granulation. Le nombre relatif est de 20 à 35%.

L'étude des lymphocytes au microscope électronique a permis de mettre en évidence 4 types de ces cellules : petits lymphocytes clairs et foncés, lymphocytes moyens, lymphocytes grands et lymphocytes plasmiques (plasmocytes). Les recherches sur le rôle des lymphocytes dans la réaction immunitaire de l'organisme ont abouti à la définition de deux espèces essentielles, lymphocytes T et lymphocytes B. Les premiers, thymodépendants, se forment à partir des cellules hématopoïétiques de la moelle osseuse, mais leur différenciation (transformation en lymphocytes) se déroule dans le thymus. Les lymphocytes T participent à la réalisation de l'immunité cellulaire et à la régulation de l'immunité humorale (élaboration des anticorps). Les lymphocytes B se forment également à partir des cellules de la moelle osseuse, cependant, leur différenciation se produit non pas dans le thymus mais, probablement, dans les follicules lymphatiques de l'intestin et dans le foie de l'embryon. Les lymphocytes B donnent naissance aux cellules plasmiques (plasmocytes) qui élaborent les anticorps déversés dans le sang.

Les *monocytes* sont de la plus grande taille (plus de 10 μ de diamètre), leurs noyaux sont de forme variée : en fève, en fer de cheval et lobuleux. Les monocytes représentent 6 à 8% du nombre global des leucocytes.

Les *plaquettes* (*thrombocytes*) sont des formations anucléées arrondies, ovales ou de forme irrégulière, de 2 à 3 μ de taille. Un μl de sang en contient entre 250 000 et 400 000 ($2{,}5 \cdot 10^{11}$ à $4 \cdot 10^{11}$ dans un l). La fonction essentielle des plaquettes est de participer à la coagulation sanguine. Il s'en dégage lors de leur destruction plusieurs substances qui jouent un rôle important dans la formation des caillots sanguins.

La durée de vie des plaquettes est de 8 à 11 jours. Elles se forment dans la moelle osseuse rouge et représentent des particules des cellules spéciales de cette moelle.

Scanned with OKEN Scanner

Lymphe

La *lymphe* comprend une phase liquide, le plasma, et les éléments figurés en suspension. Par sa composition, le plasma lymphatique est similaire à celui du sang, mais contient moins de protéines. Les éléments figurés de la lymphe sont essentiellement représentés par les lymphocytes dont elle s'enrichit dans les ganglions lymphatiques. On peut y également rencontrer d'autres leucocytes. La lymphe se forme en permanence à la suite de l'arrivée du liquide tissulaire des différents organes dans les capillaires lymphatiques et reflue à travers les grands vaisseaux lymphatiques dans le sang (v. *Système lymphatique*).

QUESTIONS

1° Donner la définition de la cellule. Quelles sont ses propriétés essentielles ? 2° Citer les principaux éléments de la cellule. 3° Rôle du noyau de la cellule. 4° Composition du cytoplasme. 5° Citer les principaux organites de la cellule. 6° Centrosome et lysosomes. 7° Mitochondries. 8° Inclusions provisoires du cytoplasme. 9° Membrane plasmique (cellullaire). 10° Substance intercellulaire. 11° Qu'est-ce qu'un tissu ? 12° Citer les principaux tissus. 13° Place de l'épithélium dans l'organisme. 14° Qu'est-ce qui est l'élément structural principal de l'épithélium ? 15° Rôle de l'épithélium de revêtement en tant que tissu limite. 16° Rôle de l'épithélium glandulaire. 17° Classification de l'épithélium (schéma). 18° Quelles sont les formes des cellules épithéliales ? 19° Structures spécifiques de l'épithélium de la cavité nasale et de l'intestin grêle. 20° Place de l'épithélium pavimenteux simple (mésothélium). 21° Où est situé l'épithélium cubique ? 22° Où est situé l'épithélium cylindrique simple ? 23° Place de l'épithélium cilié simple. 24° Comment s'appellent les couches de l'épithélium stratifié kératinisé? Quel est le rôle des couches les plus profondes ? 25° Où est situé l'épithélium stratifié non kératinisé ? 26° Rôle des glandes. 27° Quelles glandes s'appellent endocrines ? exocrines ? 28° Citer les deux portions des glandes exocrines. 29° Particularité essentielle de la structure des tissus conjonctifs. 30° Principaux tissus conjonctifs. 31° Variétés de tissu conjonctif proprement dit. 32° Fonctions essentielles des tissus conjonctifs. 33° Place du tissu fibreux lâche. 34° Composition de la substance intercellulaire du tissu fibreux lâche. 35° Principaux types de cellules du tissu fibreux lâche. 36° Tissu fibreux compact. 37° Structure du tissu réticulé. 38° Place du tissu réticulé. 39° Rôle des cellules réticulaires. 40° Structure du tissu adipeux. 41° Rôle du tissu adipeux. 42° Structure du tissu cartilagineux. 43° Variétés de tissu cartilagineux. 44° Décrire brièvement le cartilage hyalin. 45° Décrire brièvement le cartilage élastique. 46° Place du tissu cartilagineux fibreux. 47° Traits distinctifs du tissu osseux. 48° Quelles cellules peut-on distinguer dans le tissu osseux ? 49° Composition de la substance intercellulaire du tissu osseux. 50° Particularités essentielles du tissu osseux lamellaire. 51° Qu'est-ce qui détermine la dureté des os ? 52° Qu'est-ce qui représente l'appareil contractile des tissus musculaires ? 53° Types de tissus musculaires. 54° Rôle des tissus musculaires. 55° Place du tissu musculaire lisse (non strié). 56° Structure du tissu musculaire lisse. 57° Qu'est-ce qui représente l'appareil de soutien du tissu musculaire lisse ? 58° Dans quels organes est localisé le tissu musculaire strié (squelettique) ? 59° Structure des fibres musculaires striées. 60° Qu'est-ce qui constitue les myofibrilles ? 61° Quel tissu musculaire a des contractions volontaires, et lesquels ont des contractions involontaires ? 62° Qu'est-ce qui compose le tissu nerveux ? 63° Propriétés essentielles des neurones. 64° Rôle de la névroglie. 65° Quels sont les prolongements du neurone ? 66° Types de neurones suivant le nombre des prolongements. 67° Types de neurones suivant la fonction. 68° Dans quelle di-

Scanned with OKEN Scanner

rection se propage l'influx dans la cellule nerveuse ? 69° Quelles structures spécifiques peut-on distinguer dans le neurone ? 70° Rôle des neurofibrilles. 71° Où sont localisées les cellules macrogliales ? 72° Rôle de la microglie. 73° Structure des fibres nerveuses amyéliniques. 74° Structure des fibres nerveuses myéliniques. 75° Qu'est-ce qui compose les nerfs ? 76° Trois groupes de terminaisons nerveuses. 77° Que sont les effecteurs ? 78° Que sont les récepteurs ? Leur rôle. 79° Types d'intérocepteurs. 80° Composition des fuseaux musculaires. 81° Structure de la synapse neuromusculaire. 82° Structure des synapses interneuronales. 83° Quantité globale de sang. 84° Rapport en volume du plasma et des éléments figurés du sang. 85° Fonctions essentielles du sang. 86° Composition du plasma sanguin. 87° Citer les protéines du plasma sanguin. 88° Citer les éléments figurés du sang. 89° Nombre des hématies (globules rouges), leur taille. 90° Structure des hématies. 91° Rôle des hématies. 92° Où s'effectue la reproduction des hématies ? 93° Nombre des leucocytes (globules blancs). 94° Deux groupes de leucocytes. 95° Types de granulocytes. 96° Types d'agranulocytes. 97° Rôle des leucocytes. Qu'est-ce que la phagocytose ? 98° Nombre des plaquettes. 99° Rôle des plaquettes. 100° Composition de la lymphe.

Notion de l'organe et des systèmes d'organes

On entend par l'*organe* une partie anatomiquement délimitée de l'organisme qui a une forme, une structure, une position déterminées et exerce une fonction spécifique déterminée. Ce sont les os, les muscles, les glandes, l'estomac, les poumons, les reins, etc. Chaque organe est construit de plusieurs tissus, dont un constitue la majeure partie de l'organe et détermine la spécifité de sa structure et de sa fonction. Ainsi, l'os vivant comprend les tissus osseux, cartilagineux, réticulé, fibreux lâche et dense, etc. Mais c'est le tissu osseux qui constitue l'élément essentiel de l'os et détermine les propriétés qui lui sont inhérentes, la dureté et l'élasticité, dont découlent les fonctions principales des os : soutien, protection et participation aux mouvements.

La spécificité de la fonction de certains organes est due à la présence non pas d'un seul, mais de deux ou plusieurs tissus. Ainsi, la paroi gastrique et la paroi intestinale comprennent divers types de tissu épithélial et conjonctif ainsi que le tissu musculaire lisse, mais les deux fonctions essentielles de ces organes, sécrétrice et motrice, s'expliquent par la présence de l'épithélium glandulaire et des muscles lisses, les autres tissus ayant une fonction auxiliaire.

Tous les organes sont pourvus de nerfs (innervés), de vaisseaux sanguins et lymphatiques.

Les organes dont la structure, la fonction et le développement sont similaires forment des *systèmes d'organes.*

Le *système d'organes locomoteurs* ou *appareil locomoteur* regroupe tous les os (squelette), leurs unions (articulations, ligaments, etc.) et les muscles squelettiques. Il sert à réaliser tous les mouvements de l'organisme dans l'espace, y compris ceux qui sont liés au processus de travail. En outre, le squelette exerce la fonction de soutien et, formant les cavités où sont logés les organes il joue aussi un rôle de protection.

Le *système digestif* regroupe les organes destinés à la réception de la nourriture, à sa transformation biologique et chimique, à l'absorption des substances nutritives et à l'évacuation des aliments non digérés.

Scanned with OKEN Scanner

Le *système respiratoire* regroupe les organes assurant l'échange gazeux entre l'organisme et le milieu ambiant.

Le *système urinaire* comprend les organes d'excrétion des produits finals du métabolisme et de leur évacuation de l'organisme.

Ces trois systèmes, digestif, respiratoire et urinaire, assurent les métabolisme entre l'organisme et le milieu ambiant.

Le *système génital* comprend les organes de reproduction. Les organes urinaires et génitaux étant liés par leur développement et leur position, on les groupe en *système urogénital.*

Les *glandes endocrines* ou *à sécrétion interne* sont les organes qui élaborent et excrètent dans le sang et la lymphe des substances chimiques spéciales, les hormones, qui participent à la régulation des fonctions de l'organisme.

Le *système cardiovasculaire* comprend, en plus du cœur, les vaisseaux sanguins (artères, capillaires, veines) et les vaisseaux lymphatiques. La fonction essentielle de ce système est le métabolisme à l'intérieur de l'organisme entre tous ses organes et tissus.

Les *organes des sens* (vue, ouie et équilibre, olfaction, goût et toucher) perçoivent les excitations externes (l'information externe).

Le *système nerveux* comprend le cerveau et la moelle épinière, les nerfs qui en partent en toutes leurs ramifications dans les organes. Le cerveau et la moelle épinière sont groupés en système nerveux central, et tous les nerfs et leurs ramifications, les ganglions nerveux constituent le système nerveux périphérique. Le cortex cérébral est la portion supérieure du système nerveux.

Les fonctions essentielles du système nerveux sont de percevoir, au moyen d'organes des sens et de récepteurs de tous les organes, l'information venant du monde extérieur et relative aux processus qui s'opèrent à l'intérieur de l'organisme, de procéder à un traitement spécifique de cette information (son analyse et sa synthèse) et de transmettre l'influx régulateur de l'activité des organes, de leurs systèmes et de l'organisme dans son ensemble.

Intégrité de l'organisme. Tous les organes et leurs systèmes sont en interconnection anatomique et fonctionnelle et forment un tout, l'organisme. Ainsi, les os sont reliés entre eux par des articulations, des ligaments et des cartilages. Les muscles s'insèrent par leurs tendons sur les os. Les nerfs et les vaisseaux pénètrent dans tous les organes et s'y ramifient.

Le lien fonctionnel entre les organes et les systèmes d'organes consiste en ce que l'activité des uns dépend de l'activité des autres organes et systèmes et se trouve coordonnée avec eux. Ainsi, tous les organes reçoivent les substances nutritives dont ils ont besoin par le système digestif, et l'oxygène par le système respiratoire. Les produits finals du métabolisme de tous les organes sont éliminés par les organes excréteurs.

Le système cardiovasculaire joue un rôle important dans ce phénomène d'intégration de l'organisme. Le sang et la lymphe véhiculent les substances entre les organes, en exerçant la liaison entre ces derniers. Depuis les glandes à sécrétion interne, le sang achémine à travers l'organisme les hormones qui assurent la régulation des différentes fonctions, en tout premier lieu du métabolisme. La régulation des fonctions de l'organisme à travers le sang par

Scanned with OKEN Scanner

les hormones et d'autres substances s'appelle *régulation humorale.*

Un rôle primordial dans l'intégration de l'organisme revient au système nerveux. Il exerce la régulation nerveuse du fonctionnement de tous les organes, coordonne l'activité des divers systèmes de l'organisme en l'adaptant à l'environnement en évolution permanente.

La fonction d'intégration assumée par le système nerveux de l'homme diffère qualitativement de celle des animaux, ce qui s'explique par les facteurs sociaux : le travail et la parole qui y est liée.

QUESTIONS

1° Qu'est-ce qu'un organe ? 2° Citer les exemples des organes. 3° Composition des organes. 4° Qu'est-ce qui détermine la spécificité de la fonction ? 5° Qu'est-ce qu'un système d'organes ? 6° Citer les systèmes d'organes du corps humain. 7° Qu'est-ce qui se rapporte aux organes locomoteurs ? 8° Système digestif. 9° Système respiratoire. 10° Organes urinaires. 11° Organes génitaux. 12° Glandes endocrines. 13° Composition du système cardiovasculaire. 14° Rôle du système cardiovasculaire. 15° Organes des sens. 16° Composition du système nerveux. 17° Rôle du système nerveux. 18° Notion de l'intégrité de l'organisme. 19° Notion de la régulation humorale des fonctions de l'organisme. 20° Notion de la régulation nerveuse des fonctions de l'organisme.

Scanned with OKEN Scanner

Précis d'embryologie

Le développement individuel de l'organisme humain (ontogénèse) est divisé en deux périodes, intrautérine et extrautérine. La *période intrautérine* se situe entre le moment de la fécondation de la cellule sexuée féminine (début de grossesse) et la naissance de l'enfant, la *période extrautérine* entre la naissance et la mort. La période intrautérine dure près de 40 semaines à l'intérieur de l'organisme maternel, les premiers jours dans la trompe utérine et le reste du temps dans l'utérus. Elle est subdivisée, pour sa part, en deux périodes, embryonnaire et fœtale.

La *période embryonnaire* dure près de 8 semaines (les deux premiers mois de grossesse). Du zygote (œuf fécondé) dérive dans cette période un embryon possédant les ébauches de tous les organes, et il se forme en même temps des organes dits annexes embryonnaires (provisoires), nécessaires au développement de l'embryon. La période embryonnaire comporte plusieurs stades. La *fécondation*, qui se produit généralement dans l'ampoule de la trompe utérine, est suivie de *segmentation*. Le zygote se divise (est segmenté) en deux cellules filles, les blastomères, qui, pour leur part, donnent naissance à d'autres blastomères (fig. 16). La segmentation aboutit à la formation d'un embryon pluricellulaire, une morula (qui ressemble à une petite mûre). Ensuite, un contenu liquide s'accumule à l'intérieur de l'embryon, et il prend la forme d'une vésicule qui s'appelle *blastocyste*. Dans le blastocyste, on distingue deux parties, le trophoblaste et l'embryoblaste. Le *trophoblaste* est constitué d'une couche de petites cellules et représente l'enveloppe entourant la cavité du blastocyste. Il participe à la nutrition de l'embryon et à sa nidation (implantation dans la muqueuse utérine). L'*embryoblaste* (*bouton embryonnaire*) est un amas de grandes cellules sous forme de nodule enclavé par le trophoblaste. De l'embryoblaste dérive par la suite le corps de l'embryon et les *annexes embryonnaires* (fœtales) : l'amnios, la vésicule ombilicale, l'allantoïde ainsi que le mésenchyme extra-embryonnaire. Ce dernier se forme relativement tôt à partir des cellules à prolongements qui migrent vers la cavité du blastocyste.

Les phases initiales du stade de segmentation se déroulent dans la trompe utérine, l'embryon se déplaçant en direction de l'utérus. Ce stade s'achève dans la cavité utérine où le blastocyste prend sa forme définitive le 6e jour de gestation. Puis, c'est la *nidation* (*implantation*) de l'embryon. En même temps commencent la *gastrulation* et la *formation des annexes embryonnaires*. Le trophoblaste joue un rôle important dans la nidation de l'embryon, ses cellules libérant des enzymes qui font fondre une partie des tissus de la muqueuse utérine. 2 à 3 jours après l'implantation, l'embryon s'enfonce entièrement dans l'épaisseur de la muqueuse. A ce stade, les tissus fondus de la muqueuse servent de milieu nutritif pour l'embryon (embryotrophe). Le trophoblaste subit, quant à

Scanned with OKEN Scanner

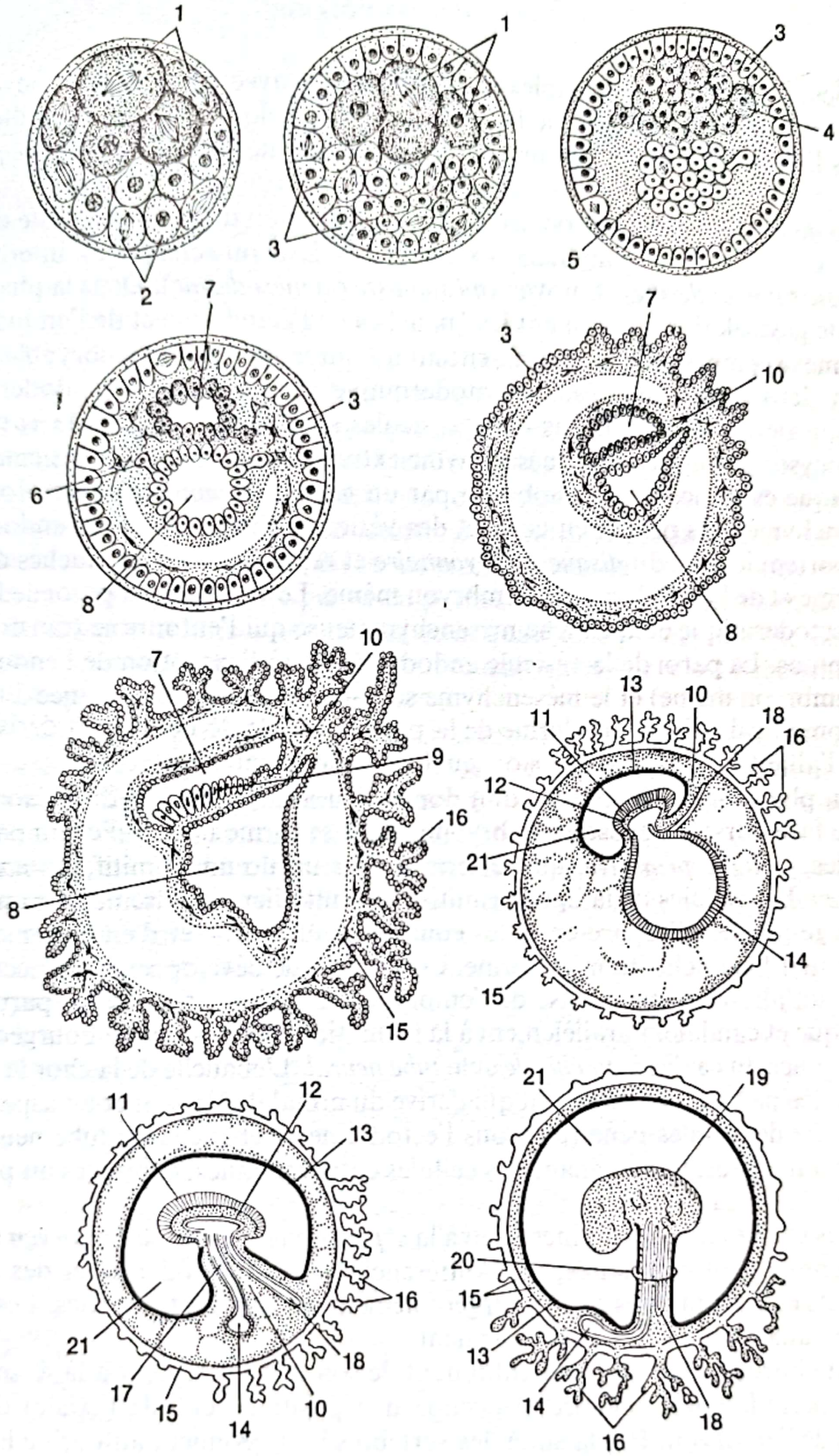

Fig. 16. Stades précoces de développement de l'embryon :

1 et *2* – blastomères (grands et petits) ; *3* – trophoblaste ; *4* et *5* – embryoblastes (ses parties) ; *6* – cellules partant du mésenchyme ; *7* – vésicule amniotique ; *8* – vésicule ombilicale ; *9* – disque embryonnaire ; *10* – pédoncule amniotique ; *11* – ectoderme ; *12* – endoderme ; *13* – amnios ; *14* – paroi de la vésicule ombilicale ; *15* – chorion ; *16* – villosités chorioniques ; *17* – canal vitellin ; *18* – allantoïde ; *19* – embryon ; *20* – cordon ombilical ; *21* – cavité amniotique

Scanned with OKEN Scanner

lui, des modifications complexes et, ensemble avec le mésenchyme extra-embryonnaire adjacent, forme le chorion, une enveloppe hérissée de villosités. Après l'implantation de l'embryon, la muqueuse utérine s'appelle *caduque* ou *déciduale*.

La gastrulation est le processus de transformation de l'embryoblaste en embryon composé de trois feuillets : externe (*ectoblaste* ou *ectoderme*), interne (*endoblaste* ou *endoderme*) et moyen (*mésoblaste* ou *mésoderme*). Dans la phase initiale de gastrulation, se forment les ébauches de l'ectoderme et de l'endoderme, les annexes embryonnaires commencent à bourgeonner. De l'embryoblaste dérivent deux vésicules voisines, ectodermique (amniotique) et endodermique (ombilicale ou vitelline). Les deux vésicules sont localisées dans la cavité du blastocyste et entourées de mésenchyme extra-embryonnaire. La vésicule ectodermique est reliée au trophoblaste par un *pédoncule amniotique* que forme le mésenchyme. Les parties en contact des vésicules ectodermique et endodermique portent le nom du *disque embryonnaire* et représentent les ébauches de l'ectoderme et de l'endoderme de l'embryon même. Le vestige de la paroi de la vésicule ectodermique et la couche mésenchymateuse qui l'entoure se transforment en amnios. La paroi de la vésicule endodermique (à l'exception de l'endoderme de l'embryon même) et le mésenchyme sous-jacent donnent naissance à la vésicule ombilicale. De l'endoderme de la partie caudale de l'embryon dérive plus tard l'allantoïde, une expansion en forme de doigt.

La phase finale de gastrulation donne lieu à la formation du mésoderme. Sur la face dorsale du disque embryonnaire, il se forme une tigelle compacte de cellules, la *ligne primitive*, qui se termine par un nœud primitif, dit *nœud de Hensen*. Les cellules de la ligne primitive se multiplient intensément et une partie en migre vers l'espace entre les couches d'ectoderme et d'endoderme pour constituer l'ébauche du mésoderme. Cette étape de développement s'accompagne d'un allongement intense de l'embryon, de la formation de ses parties céphalique et caudale. Parallèlement à la formation du mésoderme bourgeonnent les organes dits axiaux, la *chorde* et le *tube neural*. L'ébauche de la chorde est représentée par un prolongement qui dérive du nœud de Hensen et a l'aspect d'une tigelle de cellules pénétrant sous l'ectoderme. L'ébauche du tube neural est une plaque neurale provenant des cellules ectodermiques, contiguës au prolongement chordal.

Les stades suivants donnent lieu à la *séparation du corps de l'embryon* d'avec les annexes embryonnaires, à la différenciation du mésoderme et des autres feuillets embryonnaires et au bourgeonnement des différents organes. Les organes axiaux se forment définitivement.

La chorde atteint le point culminant de son développement à la 4e semaine de la période embryonnaire et occupe une position centrale (axiale) dans le corps de l'embryon. Par la suite, les vertèbres bourgeonnent autour de la chorde, et celle-ci régresse. Ce qui en reste se transforme en nucleus pulposus des disques intervertébraux. A l'origine du tube neural est la plaque neurale, elle se déprime en gouttière neurale qui se replie sur les bords. Au cours de la fermeture du tube neural, il se sépare du vestige de l'ectoderme et s'enfonce sous lui. Une partie des cellules siégeant sur les bords latéraux de la gouttière neurale se

Scanned with OKEN Scanner

détache et forme des plaques ganglionnaires. Le tube neural donne naissance à l'encéphale et à la moelle épinière, et les plaques ganglionnaires aux ganglions des nerfs rachidiens et crâniens.

Le vestige de l'ectoderme du corps embryonnaire constitue l'ectoderme cutané dont dérive l'épithélium de la peau et de la muqueuse nasale et buccale.

La séparation du corps de l'embryon d'avec les annexes s'effectue par la formation d'un repli. A mesure que celui-ci s'enfonce, l'endoderme de l'embryon est engagé à l'intérieur de son corps et la vésicule ombilicale (sac vitellin) s'individualise. En même temps, le corps de l'embryon plonge dans la cavité de la vésicule amniotique (cavité de l'amnios) où il continue de se développer. La cavité de la vésicule amniotique augmente progressivement, sa paroi s'approche du chorion et la vésicule ombilicale (sac vitellin) régresse. Séparé de la vésicule ombilicale, l'endoderme de l'embryon devient endoderme intestinal. Il s'enroule en tube fermé aux extrémités, le tube intestinal primitif. A mesure du développement de l'embryon, ce tube se divise en trois parties, antérieure, moyenne et postérieure. Des creux, quatre paires de poches branchiales, se forment dans la région de l'intestin antérieur. Au niveau de la quatrième poche, une excroissance impaire dérive de la paroi ventrale de l'intestin antérieur, c'est l'ébauche des organes respiratoires.

Deux creux tapissés d'ectoderme apparaissent sur les portions antérieure et postérieure de l'embryon, en direction des extrémités correspondantes de l'intestin primitif. Ce sont les cavités buccale et anale. D'abord, elles sont séparées de l'intestin primitif par une cloison qui est par la suite percée.

Le feuillet moyen subit les transformations les plus compliquées. Les portions dorsales du mésoderme disposées latéralement à la chorde et au tube neural sont partagées en segments appelés *somites*. On en compte au total 43 ou 44 paires. Le stade de formation des somites se situe entre le 20e et le 35e jour de développement de l'embryon et s'appelle *stade des somites*. En même temps se produit la différenciation des somites. Dans chacun d'entre eux, on distingue trois secteurs (fig. 17) : le *dermatome*, le *sclérotome* et le *myotome*. Les cellules mésodermiques des dermatomes et des sclérotomes se différencient en mésenchyme dont dérivent respectivement le tissu conjonctif de la peau et le squelette. Le mésoderme des myotomes donne naissance aux muscles squelettiques.

Les portions ventrales du mésoderme siégeant entre l'intestin primitif et l'ectoderme ne sont pas segmentées et portent le nom des *splanchnotomes*, ou lames latérales. Chaque splanchnotome se partage en deux feuillets, viscéral et pariétal, avec une cavité entre les deux. De ces feuillets partent les cellules qui constituent, avec celles des dermatomes et des sclérotomes, l'ébauche du *mésenchyme* de l'embryon (tissu conjonctif embryonnaire).

La cavité des deux splanchnotomes fusionne en une cavité secondaire de l'embryon, le *cœlome*. Par la suite, le cœlome se partage en cavités séreuses : cavité péritonéale, deux cavités pleurales et cavité péricardique.

Les portions segmentées du mésoderme (somites) et les portions non segmentées (splanchnotomes) demeurent un certain temps reliées par des bandes de mésoderme. Dans les parties antérieure et moyenne de l'embryon, ces bandes sont séparées en pédicules du somite, ou *néphrotomes*, et dans la partie su-

Scanned with OKEN Scanner

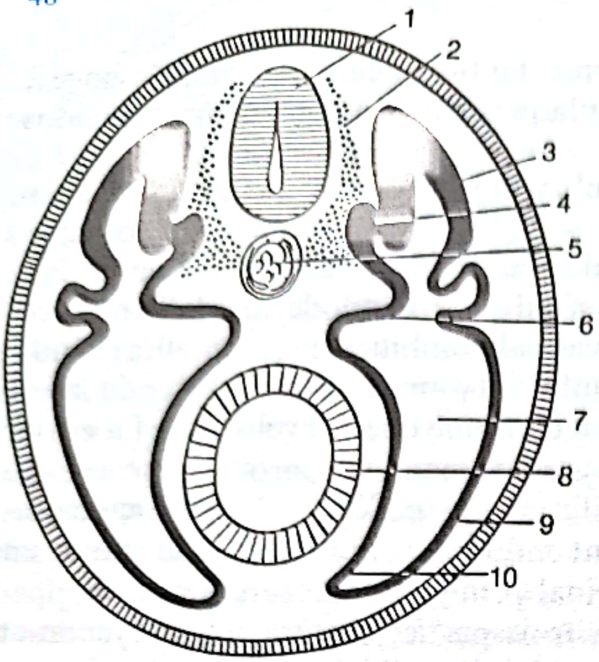

Fig. 17. Coupe transversale de l'embryon (schéma) :
1 – tube neural ; *2* – ébauche de l'arc vertébral (dérivant du mésenchyme) ; *3* – dermatome ; *4* – myotome ; *5* – chorde ; *6* – sclérotome ; *7* – cœlome ; *8* – tube intestinal primitif ; *9* – feuillet pariétal du splanchnotome ; *10* – feuillet viscéral du splanchnotome

périeure de l'embryon elles ne sont pas segmentées et forment une bande ininterrompue, le *métanéphros*. Du néphrotome et du métanéphros dérivent les organes urinaires et une partie des organes génitaux.

Ainsi donc, tous les tissus de l'organisme et, par conséquent, tous les organes dérivent de trois feuillets embryonnaires (l'ectoderme, l'endoderme et le mésoderme) et du mésenchyme (tissu conjonctif embryonnaire). L'ectoderme est à l'origine du tissu nerveux, de l'épithélium de la peau et de la muqueuse buccale et nasale, l'endoderme donne naissance à l'épithélium de la muqueuse des organes digestifs et respiratoires, à l'épithélium des glandes digestives et de certaine partie des glandes à sécrétion interne, le mésoderme est à l'orgigine du tissu musculaire strié (squelettique), de l'épithélium (mésothélium) des séreuses, de l'épithélium des organes urinaires et d'une partie des organes génitaux, le mésenchyme, enfin, est le point de départ de tous les tissus conjonctifs (cartilagineux et osseux compris), du tissu musculaire lisse, du tissu musculaire strié cardiaque et de l'endothélium vasculaire.

Tous les organes s'ébauchent déjà à la fin de la 8e semaine de la période embryonnaire. Les parties du corps (la tête, le tronc et les ébauches des membres) sont formées. La configuration extérieure acquiert les traits caractéristiques de l'homme. L'embryon humain de deux mois s'appelle *fœtus*.

La *période fœtale* de la vie intrautérine dure près de 32 semaines. Cette période est caractérisée par la croissance et le développement de tous les organes, par leur maturation fonctionnelle et une augmentation intense de la taille du fœtus. A deux mois, le fœtus mesure 30-35 mm et pèse environ 4 g, à 3 mois 8-9 cm et 20-25 g, à 5 mois 25 cm et 280-300 g, à 7 mois 35 cm et 1000-1200 g, à 9 mois 45 cm et 2400-2500 g. A la fin de la période fœtale, la taille du fœtus est de près de 50 cm, et il pèse 3200-3500 g. Le fœtus de cet âge s'appelle mature, c.-à-d. capable de vivre en dehors de l'utérus.

Des annexes embryonnaires : la vésicule ombilicale (sac vitellin), l'allantoïde, l'amnios, le chorion, le placenta, participent au développement de l'embryon et du fœtus.

Scanned with OKEN Scanner

La *vèsicule ombilicale* (*sac vitellin*) fonctionne aux stades précoces de développement embryonnaire et participe à la circulation dite vitelline. Des premiers éléments figurés du sang et vaisseaux sanguins se forment dans sa paroi. Par les vaisseaux, les substances nutritives sont acheminées depuis l'embryotrophe vers l'embryon.

L'*allantoïde* (*sac urinaire*) assume chez les embryons de certains animaux les fonctions de l'organe de respiration et d'excrétion. Chez l'embryon humain, il ne sert qu'au passage des vaisseaux en direction du chorion.

L'*amnios* (*poche des eaux*) est la membrane proche du fœtus (fig. 18). Il circonscrit une cavité close où le fœtus baigne dans le liquide amniotique. Celui-ci est élaboré par l'amnios, son volume à la fin de grossesse est de 1 à 1,5 l. Ce liquide exerce la fonction de protection, c'est le milieu où le fœtus se développe et effectue des mouvements.

Le *chorion* (*membrane villeuse*) est à l'extérieur de l'amnios, il est lié avec la caduque. Des excroissances villeuses se forment sur toute la surface du trophoblaste à mesure du développement du chorion. Par la suite, elles s'atrophient pour la majeure partie, ne restant en place que sur une petite tranche du chorion. Aussi distingue-t-on dans celui-ci deux parties, lisse et ramifiée. Les villosités du chorion ramifié poussent intensément, et les vaisseaux sanguins venant de l'allantoïde s'y implantent. Cette partie du chorion participe à la formation du placenta.

Le *placenta* est l'organe où les substances nutritives et l'oxygène vont du sang de la mère vers celui du fœtus et les produits du métabolisme sont évacués du sang fœtal. Il joue aussi un rôle endocrinien en élaborant certaines hormones. Par sa forme, le placenta ressemble à un disque. A la fin de grossesse, son

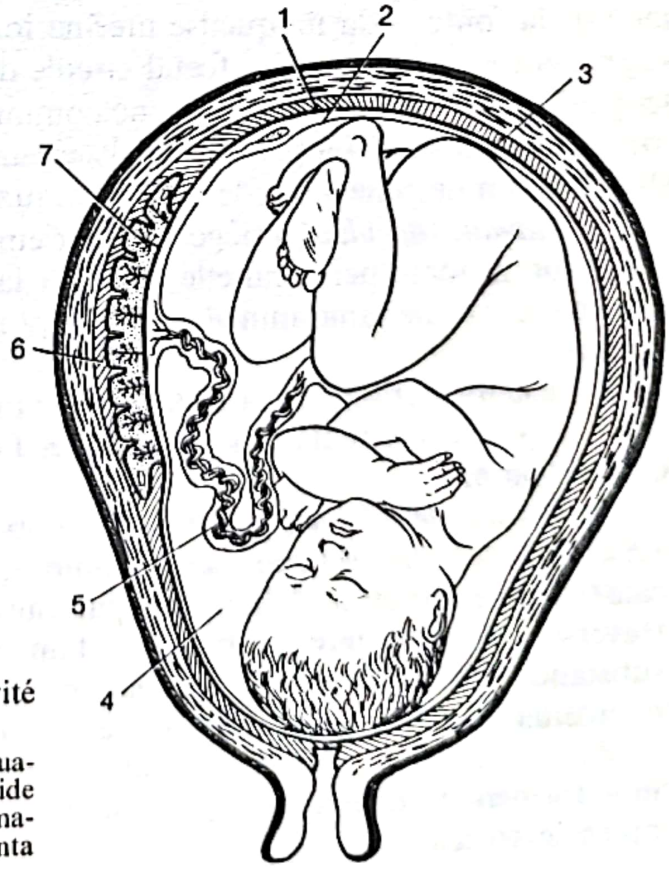

Fig. 18. Position du fœtus dans la cavité utérine (schéma) :

1 – chorion ; *2* – amnios ; *3* – caduque (déciduale) ; *4* – cavité amniotique (remplie de liquide amniotique) ; *5* – cordon ombilical ; *6* – face maternelle du placenta ; *7* – face fœtale du placenta

Scanned with OKEN Scanner

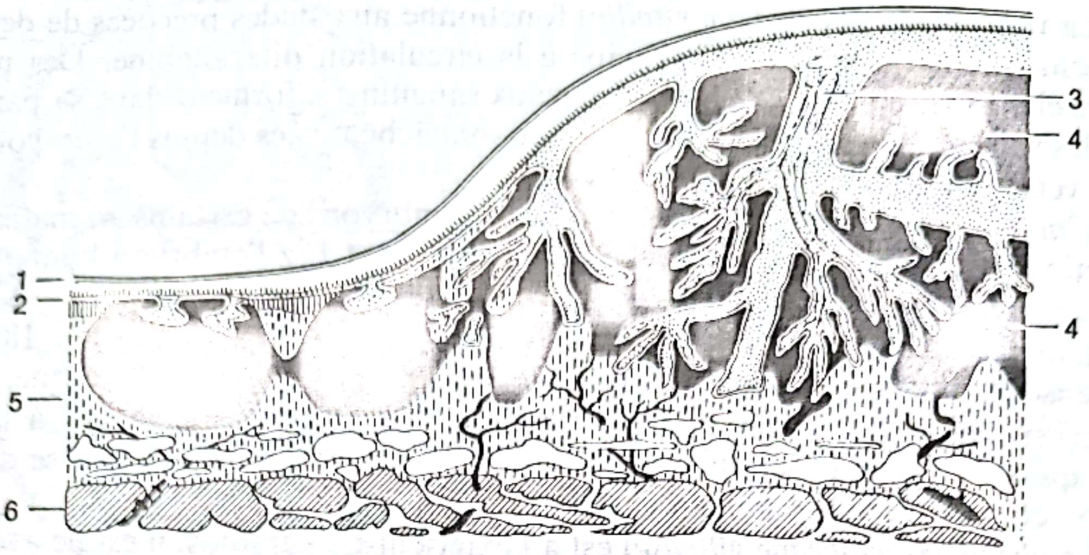

Fig. 19. Structure du placenta humain (coupe) :
1 – amnios ; *2* – chorion ; *3* – villosités ; *4* – lacunes ; *5* – muqueuse utérine (plaque basale) ; *6* – membrane musculaire de l'utérus

diamètre atteint 20 cm, l'épaisseur 2 à 3 cm, et il pèse 500 à 600 g. En fonction de l'origine, on distingue dans le placenta deux faces, maternelle et fœtale. Cette dernière est représentée par le chorion ramifié, et la face maternelle par la plaque basale (fig. 19). Les villosités de la face fœtale sont composées d'épithélium et de tissu conjonctif et contiennent des réseaux de vaisseaux sanguins. Certaines villosités sont reliées à la plaque basale et d'autres pendent librement dans les espaces entre les villosités et la plaque basale. Ces espaces, formés à la suite de la fonte de la muqueuse utérine lors de l'implantation de l'embryon, s'appellent lacunes. Le sang fœtal circule dans les vaisseaux villositaires, et le sang maternel dans les lacunes. Ils ne communiquent pas, l'échange se faisant à travers les villosités. La plaque basale est une partie de la caduque contiguë au chorion ramifié, elle abonde en vaisseaux sanguins.

La *caduque* (*déciduale*) siège à l'extérieur du chorion. Par son origine, c'est la membrane maternelle, car elle dérive de la muqueuse utérine. Sur une grande étendue, c'est une lame mince, seule sa portion faisant partie du placenta est épaisse.

Avec la formation du placenta, à la fin du 2e mois de développement intratérin, apparaît la circulation placentaire. Le fœtus est relié au placenta par le cordon ombilical.

Le *cordon ombilical* mesure près de 50 cm de long et a une épaisseur de 1,5 cm. Il est dérivé du pédoncule amniotique, du vestige de la vésicule ombilicale (sac vitellin) et de l'allantoïde parcourue par les vaisseaux. Le cordon est traversé par deux artères ombilicales et une veine ombilicale, baignant dans une substance gélatineuse (gelée de Wharton). Par les artères ombilicales le sang va du fœtus vers le placenta et reflue par la veine ombilicale.

Le placenta, le cordon ombilical, la caduque (déciduale), le chorion et l'amnios forment le *délivre* qui, pendant l'accouchement, est expulsé de l'utérus après le fœtus.

Scanned with OKEN Scanner

Parties du corps. Nomenclature anatomique

Dans l'anatomie, avec l'étude de la structure des organes, on définit leur localisation (les parties du corps dans lesquelles reposent ces organes), leur position réciproque, leur projection sur la surface du corps (limites des organes) et d'autres données topographiques. Tout ceci est nécessaire à l'examen des malades, permettant, notamment, de juger de la localisation des processus pathologiques.

On distingue dans le corps humain les parties suivantes : la *tête*, le *cou*, le *tronc*, les *membres supérieurs* et *inférieurs*.

Le tronc comporte le thorax et l'abdomen, sa face postérieure s'appelle dos. A l'intérieur, il y a deux cavités séparées par le diaphragme, thoracique et abdominale. La portion inférieure de la cavité abdominale s'appelle cavité pelvienne.

La tête est subdivisée en deux portions, faciale et cérébrale.

Chaque membre supérieur est composé de bras, d'avant-bras et de main, et le membre inférieur de hanche, de jambe et de pied.

Il est adopté de diviser les parties du corps en régions. Pour délimiter ces régions, ainsi que les organes internes, on projette sur la surface du corps des lignes conventionnelles à travers différents repères (os ou leurs parties, fosses, orifices, etc.). Une grande importance revient, par exemple, à la connaissance des régions de l'abdomen. Par deux lignes horizontales (l'une relie les points les plus bas des dixièmes côtes et l'autre les épines iliaques antéro-supérieures), on divise l'abdomen en trois portions : supérieure ou épigastre, moyenne ou gastre, inférieure ou hypogastre. Deux lignes verticales tracées sur le bord externe des muscles droits de l'abdomen divisent chacune de ces portions en trois régions (fig. 20). Dans l'épigastre, on distingue les régions sous-costales droite et gauche et la région épigastrique ; dans le gastre, les régions latérales gauche et droite de l'abdomen et la région ombilicale ; dans l'hypogastre, les régions inguinales droite et gauche et la région pubienne.

Pour déterminer les limites (les projections) des organes de la cage thoracique et de certains organes abdominaux, on utilise des lignes verticales conventionnelles tracées à la surface du corps (v. fig. 20). Ce sont la ligne parasternale (allant sur le bord du sternum), médio-claviculaire (passant par le milieu de la clavicule), les lignes axillaires antérieure, moyenne et postérieure (traversant respectivement le bord antérieur, le milieu et le bord postérieur de la fosse axillaire), la ligne scapulaire (allant par l'angle inférieur de l'omoplate), paravertébrale (à côté de la colonne vertébrale), etc.

Dans l'anatomie, tous les organes, les systèmes d'organes et les parties du corps ont des désignations universellement adoptées. Des termes précis sont également employés pour désigner la position des différentes formations anatomiques, leur forme, leur taille, etc. L'inventaire de tous les termes anatomiques

Scanned with OKEN Scanner

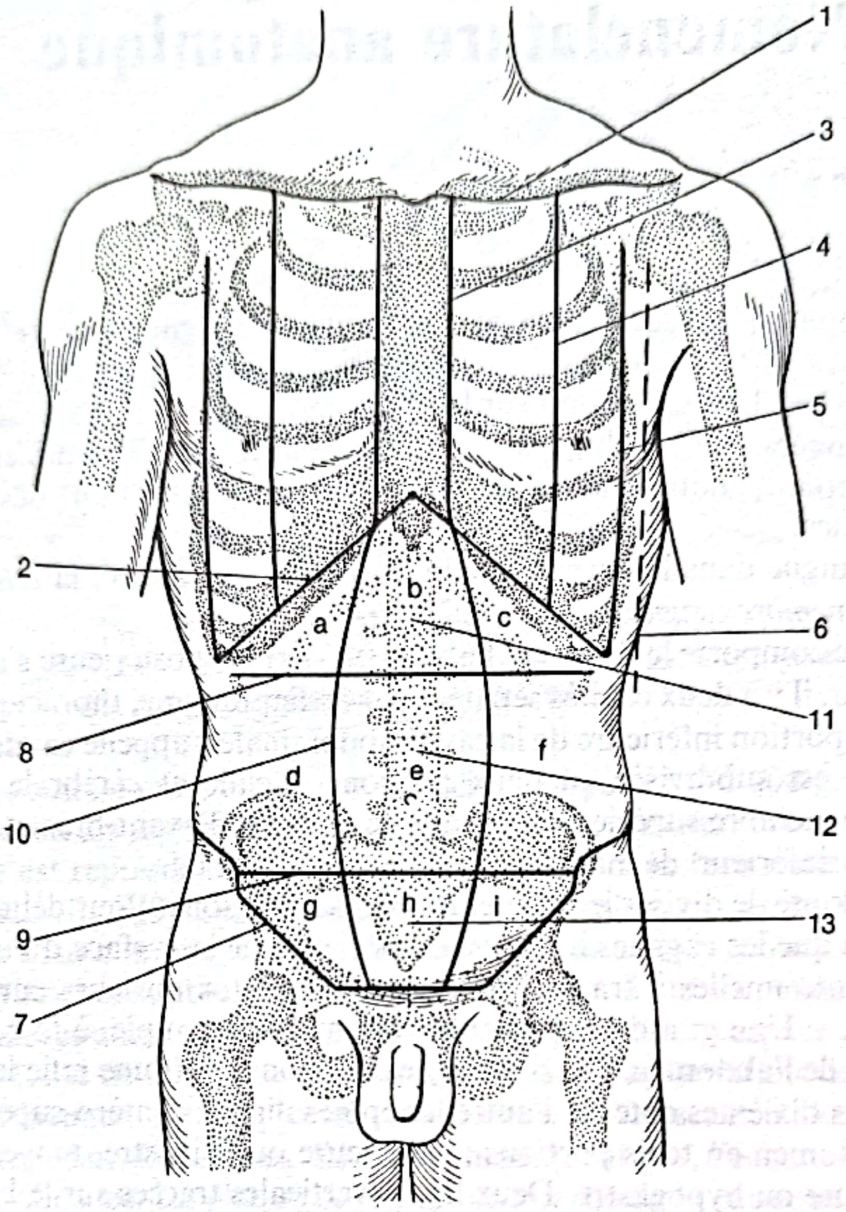

Fig. 20. Régions de l'abdomen et lignes de projection du thorax :
1 – limite supérieure du thorax ; *2* – limite inférieure du thorax ; *3* – ligne sternale ; *4* – ligne claviculaire médiane ; *5* – ligne axillaire antérieure ; *6* – ligne axillaire médiane ; *7* – limite inférieure de l'abdomen ; *8* et *9* – lignes horizontales ; *10* – ligne passant sur le bord externe du muscle droit de l'abdomen ; *11* – épigastre : *a* – hypocondre droit ; *b* – région épigastrique de l'abdomen ; *c* – hypocondre gauche ; *12* – gastre : *d* – région latérale droite de l'abdomen ; *e* – région ombilicale ; *f* – région latérale gauche de l'abdomen ; *13* – hypogastre ; *g* – région inguinale droite ; *h* – région pubienne ; *i* – région inguinale gauche

constitue la *nomenclature anatomique*. Il existe une Nomenclature anatomique internationale en latin (une partie des termes en grec) et des nomenclatures anatomiques dans des langues nationales, y compris en russe.

La Nomenclature anatomique internationale, en vigueur actuellement, a été adoptée en 1955 au Sixième Congrès international d'anatomie à Paris et s'appelle Parisiensia Nomina Anatomica (PNA). Différents termes ont été ajoutés aux Congrès internationaux suivants. La nomenclature anatomique russe, tenant compte de la nomenclature internationale, a été adoptée par le Huitième Congrès national d'anatomie, d'histologie et d'embryologie.

Scanned with OKEN Scanner

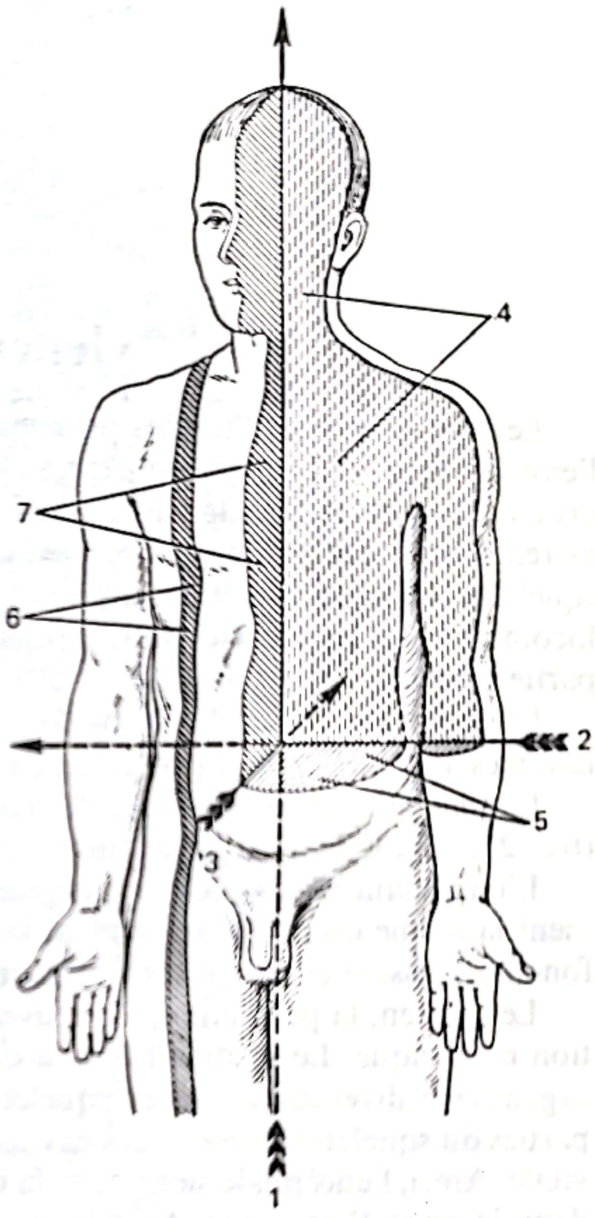

Fig. 21. Axes et plans du corps humain (schéma) :
1 – axe vertical ; *2* – axe frontal ; *3* – axe sagittal ; *4* – plan frontal ; *5* – plan horizontal ; *6* – plan sagittal ; *7* – plan médiosagittal

Les nomenclatures anatomiques comportent un grand nombre de termes communs employés pour la description des différentes formations anatomiques. Ce sont, par exemple, les termes qui caractérisent la localisation et la direction des parties du corps et des organes. Le corps humain est considéré en position verticale, les bras abaissés et les paumes tournés vers l'avant. Des plans réciproquement perpendiculaires sont conventionnellement tracés (fig. 21), horizontaux, frontaux et sagittaux. Le *plan horizontal* est parallèle à la ligne de l'horizon et partage le corps en parties supérieure et inférieure. Le *plan frontal* va dans le sens vertical parallèlement à la surface du front ; il partage le corps en portions antérieures et postérieures. Le *plan sagittal* est également vertical mais partage le corps dans le sens antéro-postérieur en parties droite et gauche. Le plan sagittal passe par le milieu du corps et, partageant celui-ci en moitiés droite et gauche symétriques, s'appelle médian.

En plus des plans, on trace aussi, conventionnellement, des axes perpendiculaires : vertical (de haut en bas), frontal ou transversal (de gauche à droite) et sagittal (d'avant à l'arrière).

Scanned with OKEN Scanner

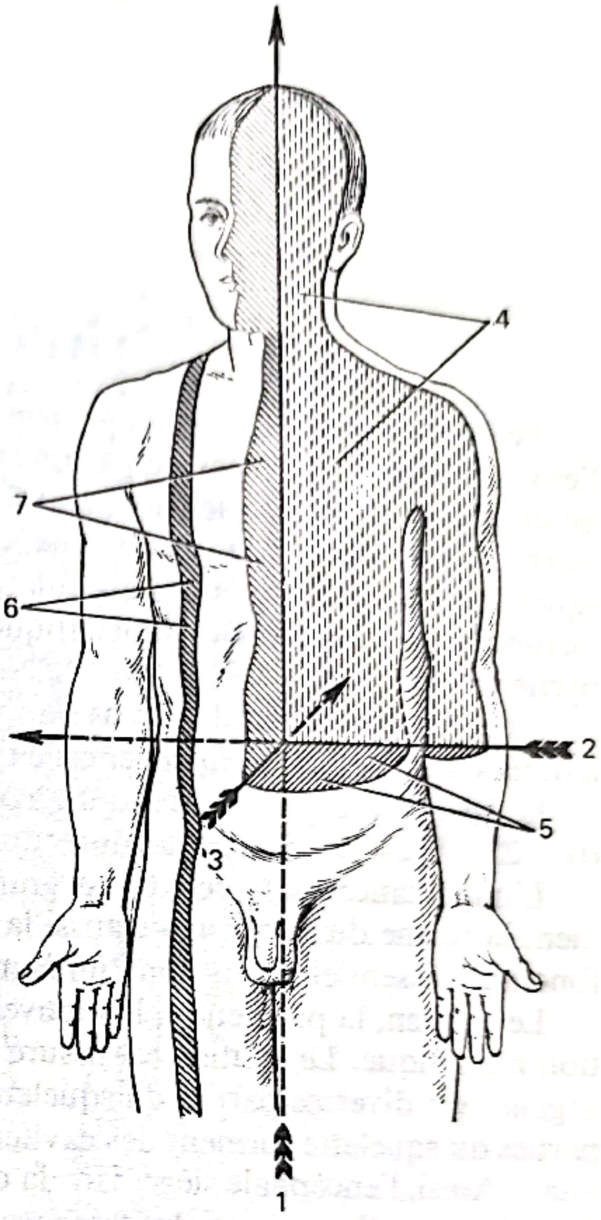

Fig. 21. Axes et plans du corps humain (schéma) :
1 – axe vertical ; *2* – axe frontal ; *3* – axe sagittal ; *4* – plan frontal ; *5* – plan horizontal ; *6* – plan sagittal ; *7* – plan médiosagittal

Les nomenclatures anatomiques comportent un grand nombre de termes communs employés pour la description des différentes formations anatomiques. Ce sont, par exemple, les termes qui caractérisent la localisation et la direction des parties du corps et des organes. Le corps humain est considéré en position verticale, les bras abaissés et les paumes tournés vers l'avant. Des plans réciproquement perpendiculaires sont conventionnellement tracés (fig. 21), horizontaux, frontaux et sagittaux. Le *plan horizontal* est parallèle à la ligne de l'horizon et partage le corps en parties supérieure et inférieure. Le *plan frontal* va dans le sens vertical parallèlement à la surface du front ; il partage le corps en portions antérieures et postérieures. Le *plan sagittal* est également vertical mais partage le corps dans le sens antéro-postérieur en parties droite et gauche. Le plan sagittal passe par le milieu du corps et, partageant celui-ci en moitiés droite et gauche symétriques, s'appelle médian.

En plus des plans, on trace aussi, conventionnellement, des axes perpendiculaires : vertical (de haut en bas), frontal ou transversal (de gauche à droite) et sagittal (d'avant à l'arrière).

Scanned with OKEN Scanner

Os et articulations

Généralités

Le mouvement est l'un des principaux actes d'adaptation de l'organisme à l'environnement. Il est assuré par un système d'organes comprenant les os, les articulations et les muscles, formant ensemble l'appareil locomoteur. Tous les os reliés entre eux par le tissu osseux, cartilagineux et conjonctif constituent le squelette. Le squelette et ses articulations sont la partie passive de l'appareil locomoteur, et les muscles squelettiques s'insérant sur les os en constituent la partie active.

La discipline qui étudie les os s'appelle *ostéologie*, celle qui traite les articulations s'appelle l'*arthrologie*, et celle qui étudie les muscles s'appelle *myologie*.

Le *squelette* de l'homme adulte comprend plus de 200 os reliés entre eux (fig. 22). C'est la charpente dure du corps.

L'importance du squelette est grande. De sa structure dépend non seulement la forme du corps, mais aussi la structure interne de l'organisme. Deux fonctions essentielles lui sont inhérentes, *mécanique* et *biologique*.

Le soutien, la protection, le mouvement sont les manifestations de la fonction mécanique. Le soutien est assuré par l'insertion des parties molles et des organes sur diverses parties du squelette. La protection tient à ce que certaines parties du squelette forment des cavités où sont logés les organes d'importance vitale. Ainsi, l'encéphale siège dans la cavité crânienne, les poumons et le cœur dans la cage thoracique, les organes urogénitaux dans la cavité pelvienne.

Le mouvement est permis par des articulations mobiles de la plupart des os qui assument le rôle des leviers actionnés par les muscles.

La fonction biologique du squelette consiste en ce qu'il participe au métabolisme, surtout au métabolisme des sels minéraux (essentiellement du calcium et du phosphore), ainsi qu'à l'hématopoïèse.

Le squelette de l'homme est divisé en quatre grandes portions : le squelette du tronc, le squelette des membres supérieurs, le squelette des membres inférieurs et le squelette de la tête ou crâne.

Structure des os

Chaque os est un organe autonome de structure complexe. La base en est constituée par du tissu compact et spongieux (trabéculaire). L'os est recouvert de périoste, à l'exception des surfaces articulaires qui sont dépourvues de périoste, mais sont recouvertes de cartilage. A l'intérieur, il y a la moelle osseuse.

Scanned with OKEN Scanner

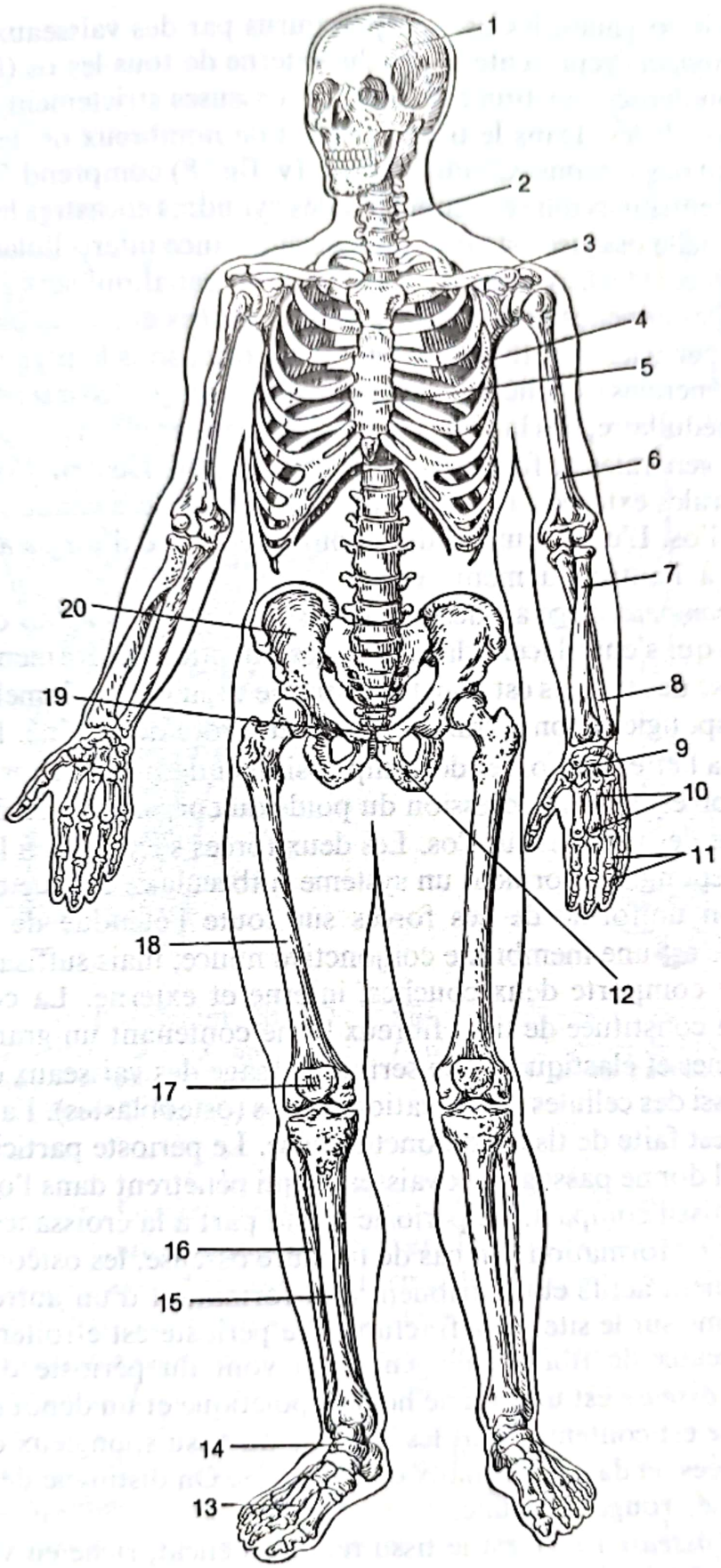

Fig. 22. Squelette de l'homme (vue antérieure) :
1 – crâne ; *2* – colonne vertébrale (rachis) ; *3* – clavicule ; *4* – côte ; *5* – sternum ; *6* – humérus ; *7* – radius ; *8* – cubitus ; *9* – os carpiens ; *10* – os métacarpiens ; *11* – phalanges ; *12* – ischion ; *13* – os métatarsiens ; *14* – os tarsiens ; *15* – tibia ; *16* – péroné ; *17* – rotule ; *18* – fémur ; *19* – pubis ; *20* – ilion

Scanned with OKEN Scanner

Comme tous les organes, les os sont parcourus par des vaisseaux et des nerfs.

Le *tissu compact* représente la couche externe de tous les os (fig. 23). C'est une formation dense, constituée de lamelles osseuses strictement orientées, généralement parallèles. Dans le tissu compact de nombreux os, les lamelles osseuses forment des ostéons. Chaque ostéon (v. fig. 8) comprend 5 à 20 lamelles osseuses concentriques qui ressemblent à des cylindres encastrés les uns dans les autres. La lamelle osseuse est composée de substance intercellulaire calcifiée et de cellules (ostéocytes). Au centre, l'ostéon a un canal qui sert au passage des vaisseaux [1]. Des lamelles interstitielles sont disposées entre les ostéons voisins. La couche superficielle du tissu compact comporte, sous le périoste, des lamelles osseuses générales externes, et la couche interne de ce tissu renferme, du côté de la cavité médullaire, des lamelles osseuses générales internes. Les lamelles interstitielles et générales ne font pas partie des ostéons. Des canaux perforent les lamelles générales externes, les vaisseaux passent par ces canaux du périoste à l'intérieur de l'os. L'épaisseur du tissu compact diffère d'un os à l'autre, voire d'une partie à l'autre du même os.

Le *tissu spongieux* siège au-dessous du tissu compact et a l'air des travées osseuses minces qui s'entrelacent dans diverses directions et forment une sorte de réseau. La base des travées est constituée par le tissu osseux lamellaire. Les travées du tissu spongieux sont arrangées dans un ordre déterminé. Leur direction est conforme à l'effet des forces de compression et de traction sur l'os. La force de compression est due à la pression du poids du corps, la force de traction dépend de l'effet des muscles sur l'os. Les deux forces s'exerçant à la fois, les travées du tissu spongieux forment un système trabéculaire unique qui assure une décomposition uniforme de ces forces sur toute l'étendue de l'os.

Le *périoste* est une membrane conjonctive mince, mais suffisamment solide (fig. 24). Elle comporte deux couches, interne et externe. La couche interne (cambiale) est constituée de tissu fibreux lâche contenant un grand nombre de fibres collagènes et élastiques. Elle sert au passage des vaisseaux et des nerfs et comprend aussi des cellules d'édification de l'os (ostéoblastes). La couche externe (fibreuse) est faite de tissu conjonctif dense. Le périoste participe à la nutrition de l'os : il donne passage aux vaisseaux qui pénètrent dans l'os à travers les trous dans le tissu compact. Le périoste prend part à la croissance en épaisseur de l'os en voie de formation. En cas de fracture osseuse, les ostéoblastes périostiques deviennent actifs et contribuent à la formation d'un autre tissu osseux (un cal se forme sur le site de la fracture). Le périoste est étroitement lié à l'os par des faisceaux de fibres collagènes qui vont du périoste dans l'os.

La *moelle osseuse* est un organe hématopoïétique et un dépôt de substances nutritives. Elle est contenue dans les logettes du tissu spongieux de tous les os (entre les travées) et dans les canaux des os longs. On distingue deux espèces de moelle osseuse, rouge et jaune.

La *moelle osseuse rouge* est le tissu réticulé délicat, riche en vaisseaux sanguins et en nerfs, dont les maillons comportent des éléments hématopoïétiques et des cellules mûres du sang, ainsi que des cellules du tissu osseux qui partici-

[1] Canal de Havers. (*N.d.R.*)

Scanned with OKEN Scanner

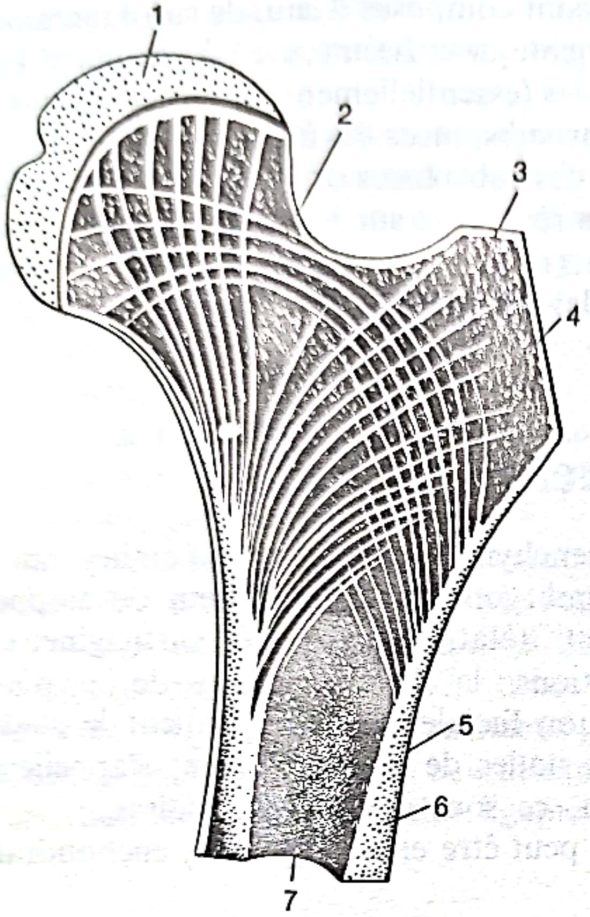

Fig. 23. Structure de l'os (fémur, coupe) : *1* – épiphyse ; *2* – métaphyse ; *3* – apophyse ; *4* – tissu spongieux ; *5* – diaphyse ; *6* – tissu compact ; *7* – canal médullaire

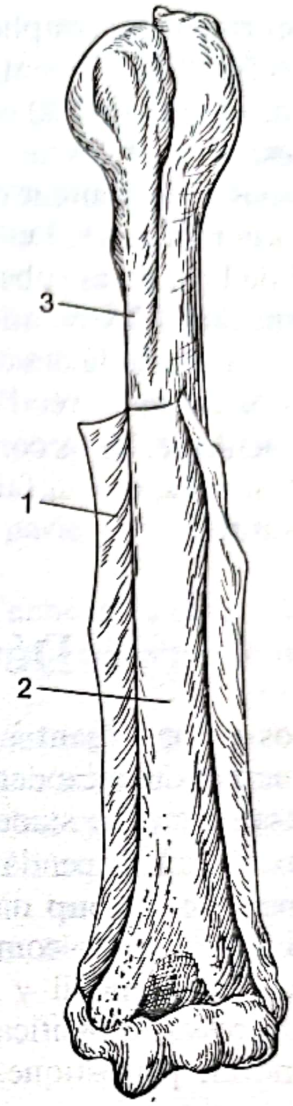

Fig. 24. Os avec périoste (humérus) : *1* – périoste ; *2* – partie de l'os avec périoste dénudé ; *3* – partie de l'os avec périoste

pent à l'ossification. Les cellules sanguines adultes pénètrent, à mesure de leur formation, dans le courant sanguin à travers les parois des capillaires sanguins relativement larges, avec des pores en forme de fente, situés dans la moelle osseuse (ils s'appellent capillaires sinusoïdes).

La *moelle osseuse jaune* est composée essentiellement de tissu adipeux qui détermine sa couleur. La moelle rouge est prédominente dans les os au cours de la croissance et du développement de l'organisme, avec l'âge elle est partiellement remplacée par de la moelle jaune. Chez l'adulte, la moelle rouge se trouve dans le tissu spongieux, et la moelle jaune dans les canaux des os longs.

Selon les théories actuelles, la moelle osseuse rouge et le thymus sont les principaux organes d'hématopoïèse (et de défense immunitaire). Dans la moelle rouge, les cellules hématopoïétiques donnent naissance aux hématies, aux granulocytes, aux plaquettes ainsi qu'aux lymphocytes B et aux précurseurs des lymphocytes T. Ces précurseurs sont véhiculés par le sang vers le thymus où ils

Scanned with OKEN Scanner

se transforment en lymphocytes T. De la moelle rouge et du thymus, les lymphocytes B et T se dirigent vers les organes périphériques d'hématopoïèse (rate, ganglions lymphatiques) où ils se multiplient et se transforment, sous l'effet des antigènes, en cellules actives qui participent aux réactions immunitaires.

Composition chimique des os. Les os sont composés d'eau, de substances organiques et minérales. Les substances organiques (osséine, etc.) déterminent l'élasticité de l'os, et les substances minérales (essentiellement les sels de calcium) le rendent dur. L'association de ces deux substances est à l'origine de la résistance et de l'élasticité des os. Le rapport des substances organiques et minérales dans les os change avec l'âge, ce qui se répercute sur leurs propriétés. Ainsi, dans la vieillesse, les os contiennent moins de substances organiques et davantage de minérales, ce qui fait que les os deviennent plus fragiles et plus exposés aux fractures.

Développement des os

Les os se constituent à partir du mésenchyme, tissu conjonctif embryonnaire, qui dérive du mésoderme, feuillet embryonnaire moyen. Leur développement passe par trois stades : 1° conjonctif (état muqueux) ; 2° cartilagineux ; 3° osseux. Il y a, cependant, des exceptions : la clavicule, les os de la voûte crânienne et beaucoup d'os de la portion faciale du crâne brûlent le stade cartilagineux. Les os comportant deux stades de développement s'appellent primaires, et quand il y a trois stades, ce sont des os secondaires.

Le processus d'ossification (fig. 25) peut être endoconjonctif, enchondral, périchondral, périostique.

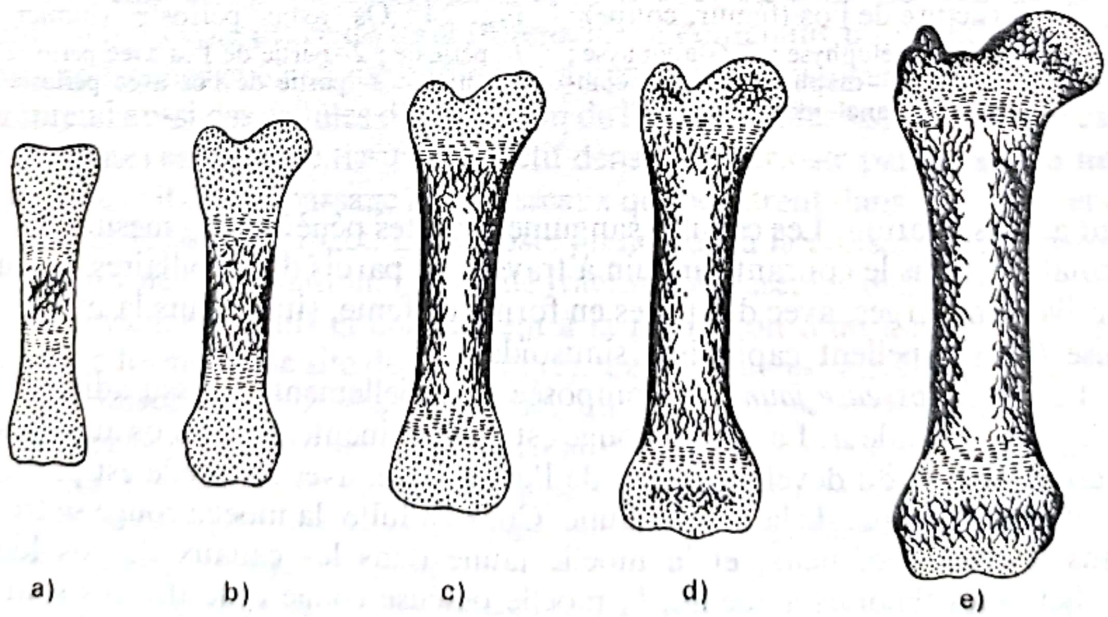

Fig. 25. Ossification d'un os long (tubulaire) :
a – point d'ossification dans la diaphyse (ossification enchondrale) ; *b* – ossification du côté du périchondre ; *c* – toute la diaphyse est osseuse ; *d* – apparition des points d'ossification dans l'épiphyse ; *e* – tout l'os, à l'exception des cartilages épiphysaires et des surfaces articulaires, est ossifié (le cartilage est marqué par des points, la substance osseuse est de couleur noire)

Scanned with OKEN Scanner

L'*ossification endoconjonctive* a lieu dans l'amorce conjonctive du futur os sous l'effet des ostéoblastes. Au centre de l'amorce, il apparaît le point d'ossification à partir duquel le processus d'ossification se propage en rayons sur tout le plan de l'os. Les couches superficielles du tissu conjonctif sont maintenues sous forme de périoste. Dans un tel os, on peut détecter la position de ce point d'ossification qui a l'aspect d'une tubérosité (par exemple, la tubérosité de l'os pariétal).

L'*ossification enchondrale* apparaît dans l'épaisseur de l'amorce cartilagineuse du futur os sous forme de foyer d'ossification. Dans ce cas-là, le tissu cartilagineux est préalablement calcifié et se détruit au lieu d'être remplacé par du tissu osseux. Le processus est centrifuge et conduit à la formation du tissu spongieux. Si le processus analogue est centripète, c.-à-d. va de la surface externe de l'amorce cartilagineuse vers le centre, on parle de l'*ossification périchondrale*.

Dès que l'ossification de l'amorce cartilagineuse s'achève, le dépôt du tissu osseux à la périphérie et sa croissance en épaisseur sont assurés par le périoste (*ossification périostique*).

Le processus d'ossification des amorces cartilagineuses de certains os commence à la fin du 2e mois de la vie intrautérine et ne s'achève complètement dans tous les os qu'à la fin de la deuxième décennie de vie de l'homme. A noter que la durée d'ossification diffère d'une partie de l'os à l'autre. Le tissu cartilagineux est remplacé par du tissu osseux particulièrement tard dans les métaphyses des os longs où s'effectue la croissance en longueur, ainsi que dans les sites d'insertion des muscles et des ligaments.

Forme des os

D'après la forme, on distingue les os longs, courts, plats et mixtes. En fonction de la structure interne ainsi que des particularités du développement (processus d'ossification), les os longs et courts peuvent être subdivisés en tubulaires (longs et courts) et spongieux (longs, courts et sésamoïdes).

Les **os tubulaires** sont faits de tissu compact et spongieux et sont forés un canal médullaire.

Les *os longs* sont des leviers de mouvement et constituent le squelette des segments proximaux et moyens des membres (bras, avant-bras, cuisse, jambe). Dans chacun de ces os, on trouve la portion moyenne ou *diaphyse* (on dit aussi le corps) et deux extrémités ou *épiphyses* (les segments entre la diaphyse et les épiphyses s'appellent *métaphyses*).

Les *os courts* sont eux aussi des leviers de mouvement, constituant le squelette des segments distaux des membres (métacarpe, métatarse, doigts, orteils). A la différence des os longs, ils sont monoépiphysaires, une seule épiphyse ayant son point d'ossification et l'autre (base de l'os) s'ossifiant à la suite de la propagation de ce processus depuis le corps osseux.

Les *os spongieux* sont de structure spongieuse par excellence et recouverts d'une mince couche de tissu compact, ils n'ont pas de canal médullaire. Les cô-

Scanned with OKEN Scanner

tes et le sternum sont des os spongieux longs, et les vertèbres, les os carpiens, etc., sont des os courts. On peut aussi inclure dans ce groupe les os sésamoïdes qui se développent dans les tendons musculaires près de certaines articulations.

Les *os plats* sont composés d'une mince couche de tissu spongieux située entre deux lamelles du tissu compact. Ce sont les os crâniens (en partie), ainsi que les omoplates et les os du bassin.

Les *os mixtes* sont constitués de plusieurs parties, de forme et de développement distincts (les os de la base crânienne).

Articulations

Les *articulations* (ou *jointures*) sont divisées en deux groupes principaux : les synarthroses ou articulations continues, et les diarthroses ou articulations discontinues (fig. 26).

Les **synarthroses** sont des articulations où les os sont unis par une couche continue de tissu remplissant les espaces interosseux. Ces articulations sont, en règle générale, peu mobiles, elles se rencontrent là où l'angle de déplacement

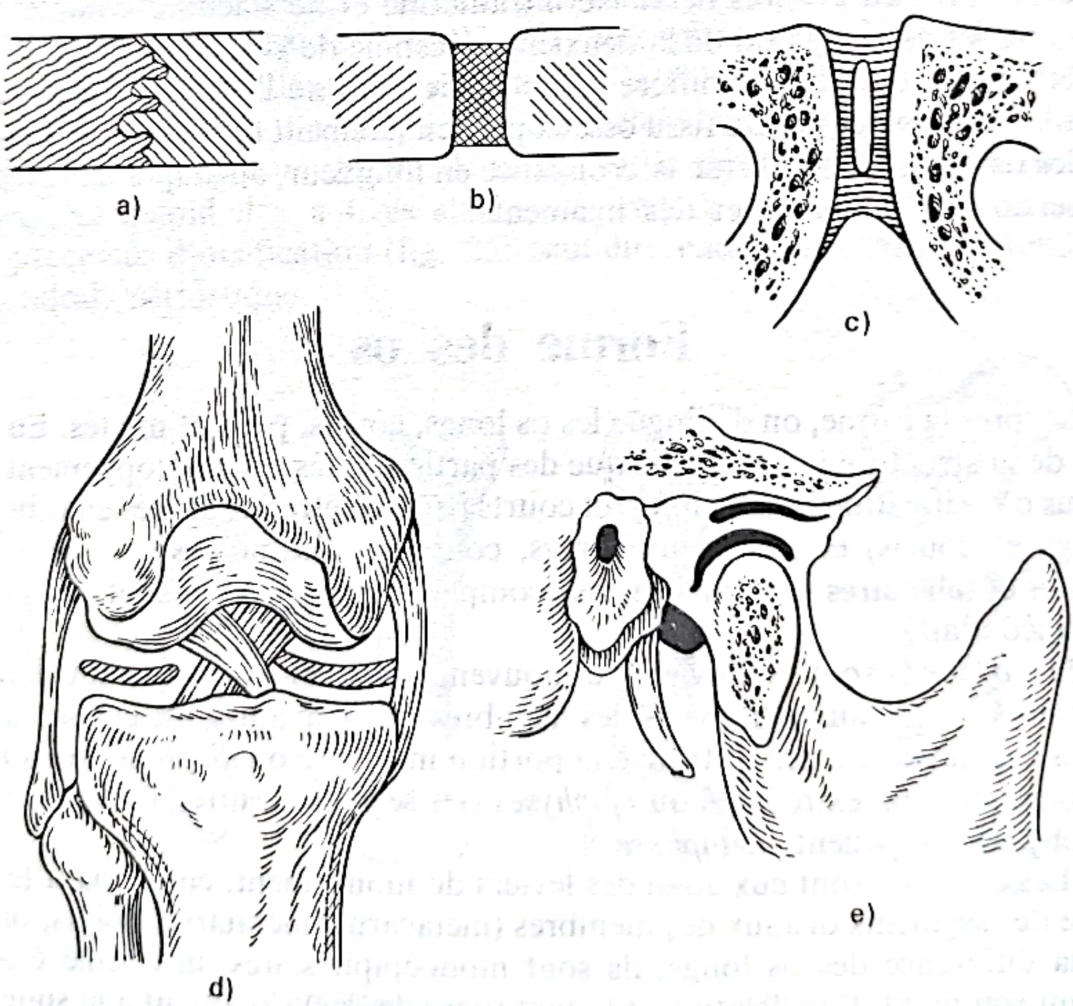

Fig. 26. Articulations osseuses (schéma) :
Articulations continues : *a* – syndesmoses (par l'intermédiaire du tissu conjonctif) ; *b* – synchondroses (par l'intermédiaire du cartilage) ; *c* – symphyse (amphiarthrose) ; *d* – articulation avec ligaments intraarticulaires et menisques ; *e* – articulation avec disque intraarticulaire

Scanned with OKEN Scanner

d'un os par rapport à l'autre n'est pas important. Certaines synarthroses sont immobiles. Selon la nature du tissu qui unit les os, toutes les synarthroses sont divisées en syndesmoses, synchondroses et synostoses.

Les *syndesmoses* ou *articulations fibreuses* sont des articulations continues où les os sont unis par l'intermédiaire du tissu conjonctif fibreux. Les ligaments en représentent la variété la plus courante. On classe aussi dans cette catégorie les membranes et les sutures. Les ligaments et les membranes sont généralement faits de tissu conjonctif compact et constituent des formations fibreuses solides. Les sutures sont des couches minces de tissu conjonctif qui unissent presque tous les os crâniens.

Les *synchondroses* ou *articulations cartilagineuses* sont celles où l'union des pièces osseuses est assurée par du cartilage. Ce sont des jonctions élastiques qui, d'une part, permettent la mobilité et, d'autre, amortissent les secousses lors des mouvements.

Les *synostoses* sont des unions immobiles par du tissu osseux. Ce sont, par exemple, les vertèbres sacrées soudées qui forment un os monolithique, le sacrum.

En l'espace de la vie de l'homme, une variété de synarthrose peut être remplacée par une autre. Ainsi, certaines syndesmoses et synchondroses s'ossifient. Avec l'âge, on constate, par exemple, l'ossification des sutures crâniennes. Les synchondroses qui existent chez l'enfant entre les vertèbres sacrées deviennent synostoses, etc.

Une forme intermédiaire, l'*amphiarthrose*, existe entre les synarthroses et les diarthroses. Une fente étroite est alors présente au centre du cartilage interosseux. C'est, par exemple, le cas de la symphyse pubienne, union entre les pubis.

Les **diarthroses** sont des articulations discontinues, mobiles, caractérisées

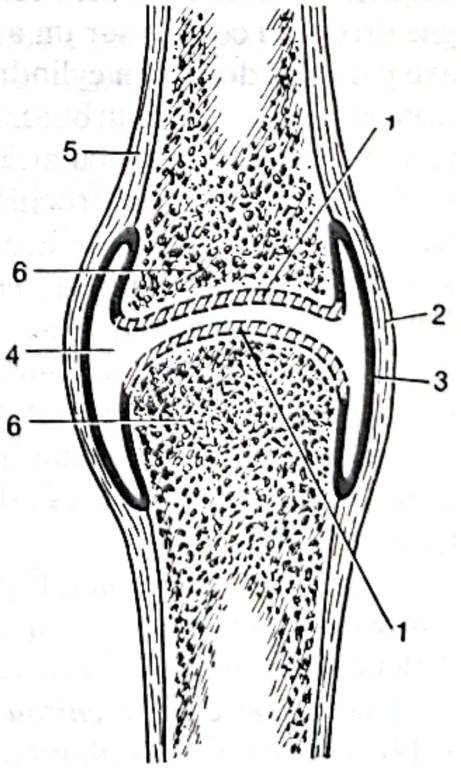

Fig. 27. Structure de l'articulation (schéma) :
1 – cartilages articulaires ; *2* – membrane fibreuse de la capsule articulaire ; *3* – synoviale de la capsule articulaire ; *4* – cavité articulaire ; *5* – périoste ; *6* – extrémités des os articulés

Scanned with OKEN Scanner

par la présence de quatre éléments principaux : la capsule articulaire, la cavité articulaire, la synovie et les surfaces articulaires (fig. 27). Ces articulations sont les moyens d'union les plus courants des pièces osseuses du squelette de l'homme. Des mouvements précis et dosés s'y effectuent dans des directions déterminées.

La *capsule articulaire* entoure la cavité articulaire et en assure l'étanchéité. Elle est constituée d'une membrane externe, fibreuse, et d'une autre, interne, synoviale. La membrane fibreuse est soudée au périoste des os articulés et la synoviale adhère aux bords des cartilages articulaires. A l'intérieur, la synoviale est tapissée de cellules endothéliales, ce qui fait qu'elle est lisse et brillante.

Dans certaines articulations, la membrane fibreuse de la capsule s'amincit par endroits, et la synoviale y forme alors une saillie, dite bourse synoviale (séreuse). Elle se trouve généralement au voisinage immédiat des articulations sous les muscles ou leurs tendons.

La *cavité articulaire* est une fente limitée par les surfaces articulaires et la synoviale, hermétiquement isolée des tissus entourant l'articulation. La pression y est négative, ce qui contribue au rapprochement des surfaces articulaires.

La *synovie* (*liquide synovial*) est le produit d'échange de la synoviale et des cartilages articulaires. C'est un liquide transparent, visqueux dont la composition rappelle celle du plasma sanguin. Il remplit la cavité articulaire, humidifie et lubrifie les surfaces articulaires des os, en diminuant leur friction et en contribuant à une meilleure adhésion.

Les *surfaces articulaires* sont recouvertes de cartilage. Grâce aux cartilages articulaires, les surfaces articulées sont plus lisses, ce qui contribue à un meilleur glissement, et l'élasticité des cartilages amortit les secousses lors des mouvements.

Par leur forme, les surfaces articulaires sont comparées aux figures géométriques, et on les considère comme des surfaces résultant de la rotation d'une ligne droite ou courbe sur un axe conventionnel. La rotation d'une droite sur un axe parallèle donne un cylindre, la rotation d'une ligne courbe produit, en fonction de la forme de courbure, une sphère, une ellipse, une poulie, etc. Suivant la forme des surfaces articulaires, on distingue les articulations sphériques, ellipsoïdales, cylindriques, trochléennes, en selle, planes, etc. (fig. 28). Dans bien des articulations, une surface a la forme de tête, et l'autre la forme de dépression. L'ampleur des mouvements d'une articulation dépend de la différence de longueur de l'arc de la tête et de celui de la dépression. Plus cette différence est grande, et plus amples sont les mouvements. Les surfaces articulaires qui se conforment s'appellent congruentes.

En dehors des éléments principaux, certaines articulations possèdent des éléments complémentaires : des bourrelets marginaux, des disques, des ménisques, des ligaments.

Le *bourrelet marginal*, fibrocartilagineux, forme une couronne autour de la concavité de l'articulation dont il augmente ainsi la taille. On le trouve dans les articulations scapulo-humérale et coxofémorale.

Les *disques* et les *ménisques articulaires* sont des fibrocartilages. Situés dans le pli synovial, ils s'implantent dans la cavité articulaire. Le disque partage alors

Scanned with OKEN Scanner

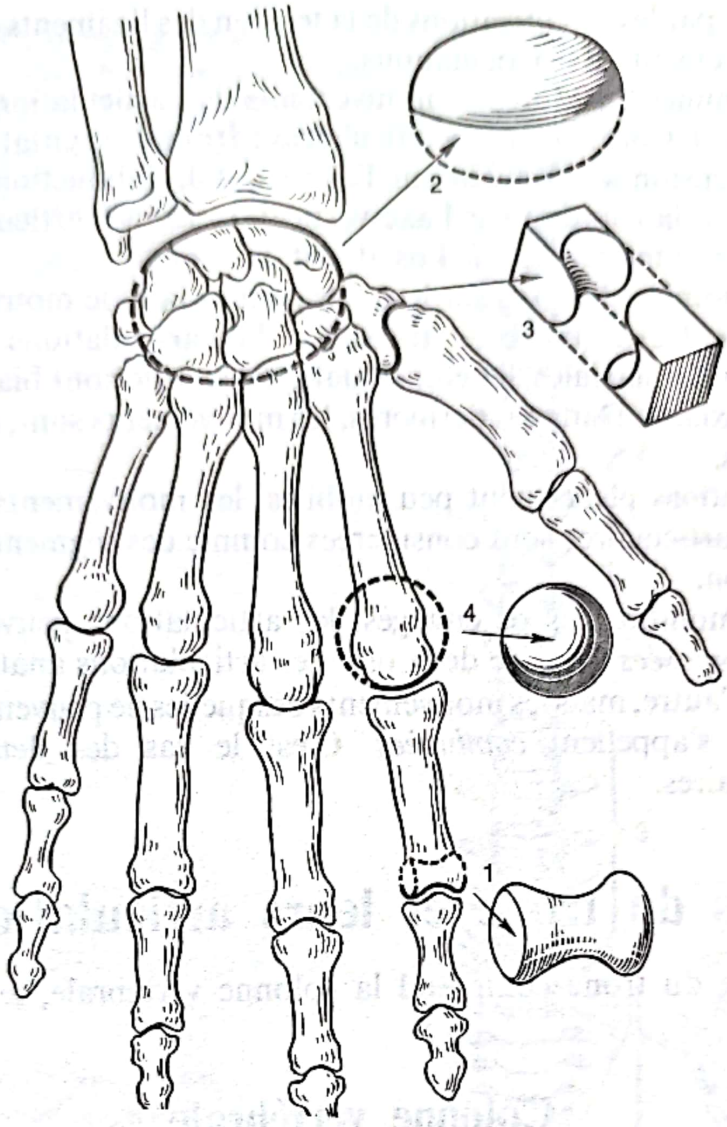

Fig. 28. Différentes formes d'articulation (schéma) :
1 – trochléenne ; *2* – ellipsoïdale ; *3* – en selle ; *4* – sphérique

la cavité en deux parties qui ne communiquent pas. Le ménisque ne divise pas intégralement la cavité articulaire. Sur leur pourtour externe, les disques et les ménisques sont soudés à la membrane fibreuse de la capsule. Le disque est présent dans l'articulation temporomaxillaire, et les ménisques dans l'articulation du genou. Le disque articulaire modifie le volume et la direction des mouvements de l'articulation.

Les **ligaments articulaires** peuvent être intracapsulaires et extracapsulaires. Les premiers, recouverts de synoviale, se trouvent à l'intérieur de la capsule et s'insèrent sur les os articulés. Les seconds renforcent la capsule articulaire. De plus, ils influent sur la nature des mouvements de l'articulation, en contribuant au mouvement de l'os dans une direction déterminée ou en limitant l'envergure des mouvements. Les muscles participent également au renforcement des articulations.

Les ligaments et les capsules articulaires comprennent une grande quantité de terminaisons nerveuses sensitives (propriocepteurs) qui perçoivent les excita-

Scanned with OKEN Scanner

tions produites par les modifications de la tension des ligaments et de la capsule dues au mouvement des articulations.

Pour déterminer la nature des mouvements de l'articulation, on trace conventionnellement trois axes perpendiculaires : frontal, sagittal et vertical. La flexion et l'extension s'effectuent sur l'axe frontal, l'abduction et l'adduction sur l'axe sagittal, la rotation sur l'axe vertical. Certaines articulations permettent aussi la circumduction où l'os décrit un cône.

Suivant le nombre des axes sur lesquels peut se faire le mouvement, les articulations peuvent être uni, bi et triaxiales. Les articulations cylindriques et trochléennes sont uniaxiales, les ellipsoïdales et en selle sont biaxiales, les sphériques sont triaxiales. Dans ces dernières, les mouvements sont, en règle générale, très amples.

Les **articulations planes** sont peu mobiles, les mouvements sont glissants. Leurs surfaces articulaires sont considérées comme des segments de la sphère à un grand rayon.

Suivant le nombre des os engagés, les articulations peuvent être *simples* (deux os) et *composées* (plus de deux os). Les articulations anatomiquement séparées l'une de l'autre, mais les mouvements desquelles ne peuvent s'effectuer que simultanément s'appellent *combinées*. C'est le cas des deux articulations temporomaxillaires.

Os du tronc et leurs articulations

Le squelette du tronc comprend la colonne vertébrale, le sternum et les côtes.

Colonne vertébrale

La *colonne vertébrale* ou *rachis* se compose de 33 à 34 vertèbres et se divise en 5 portions : cervicale, dorsale, lombaire, sacrée et coccygienne (fig. 29). Les vertèbres sacrées et coccygiennes sont soudées et forment le sacrum et le coccyx.

Toutes les vertèbres sont de structure similaire, mais dans chaque portion de la colonne vertébrale elles ont leurs traits distinctifs.

La **vertèbre** comprend le corps situé en avant et l'arc qui regarde en arrière. Ils limitent le trou vertébral (fig. 30). De l'arc vertébral partent trois paires d'apophyses : transverses, articulaires supérieures et articulaires inférieures, et une apophyse épineuse. Les apophyses épineuses des vertèbres regardent en arrière et sont perceptibles à la flexion de la colonne vertébrale. Dans le point de jonction de l'arc et du corps de la vertèbre, on trouve de chaque côté deux échancrures vertébrales, supérieure et inférieure, cette dernière étant généralement plus profonde.

Les trous de tous les vertèbres forment ensemble un canal, et les échancrures des vertèbres voisines constituent des orifices intervertébraux. Le canal vertébral sert au passage de la moelle épinière, et les orifices intervertébraux laissent passer les nerfs rachidiens.

Scanned with OKEN Scanner

Fig. 29. Colonne vertébrale :
a – vue antérieure : *1* – vertèbres cervicales ; *2* – vertèbres dorsales ; *3* – vertèbres lombaires ; *4* – sacrum ; *5* – coccyx ; *b* – coupe médiane de la colonne vertébrale ; *I, II, III, IV* – limites des portions de la colonne vertébrale ; *V* – cyphose dorsale ; *VI* – lordose lombaire

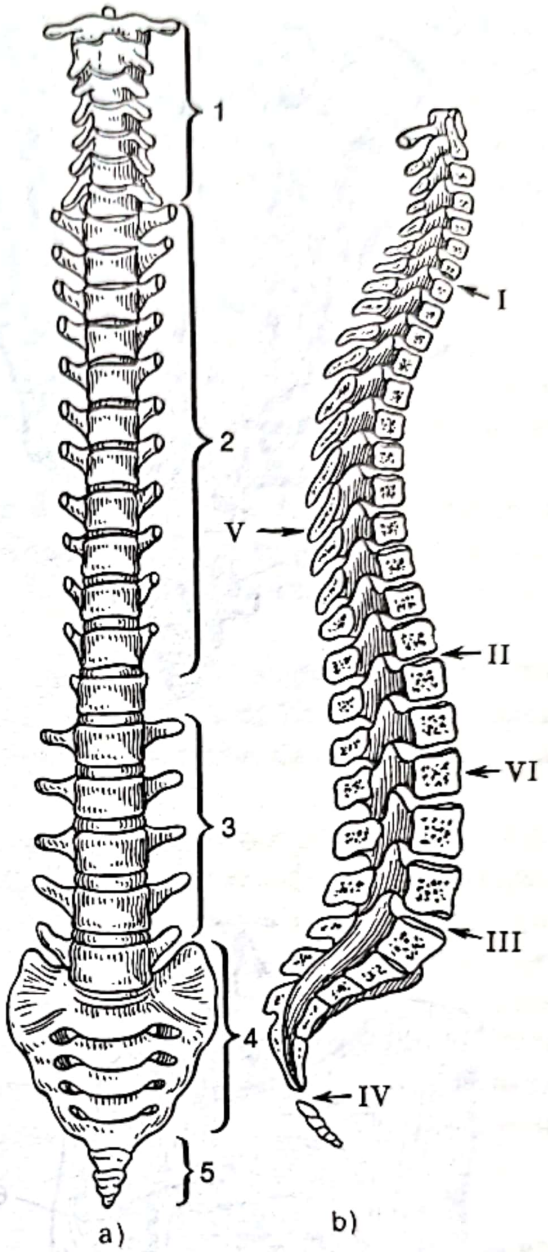

Fig. 30. Vertèbre (dorsale) :
a – vue latérale ; *b* – vue supérieure ; *1* – corps ; *2* – arc ; *3* – trou vertébral ; *4* – échancrure inférieure ; *5* – échancrure supérieure ; *6* – apophyse épineuse ; *7* – apophyse transverse ; *8* – apophyse articulaire supérieure ; *9* – apophyse articulaire inférieure ; *10* et *11* – facettes costales du corps vertébral ; *12* – facette costale de l'apophyse transverse

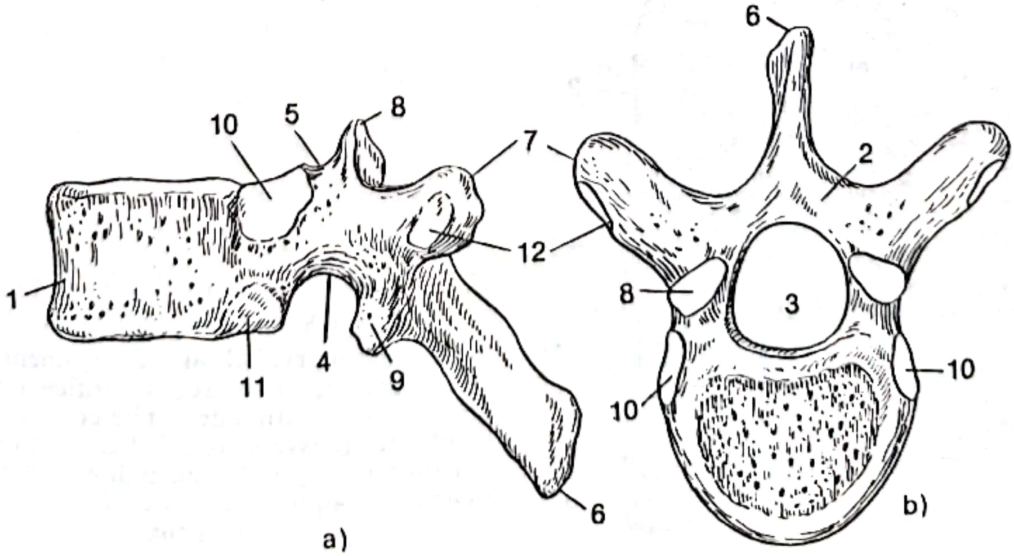

Scanned with OKEN Scanner

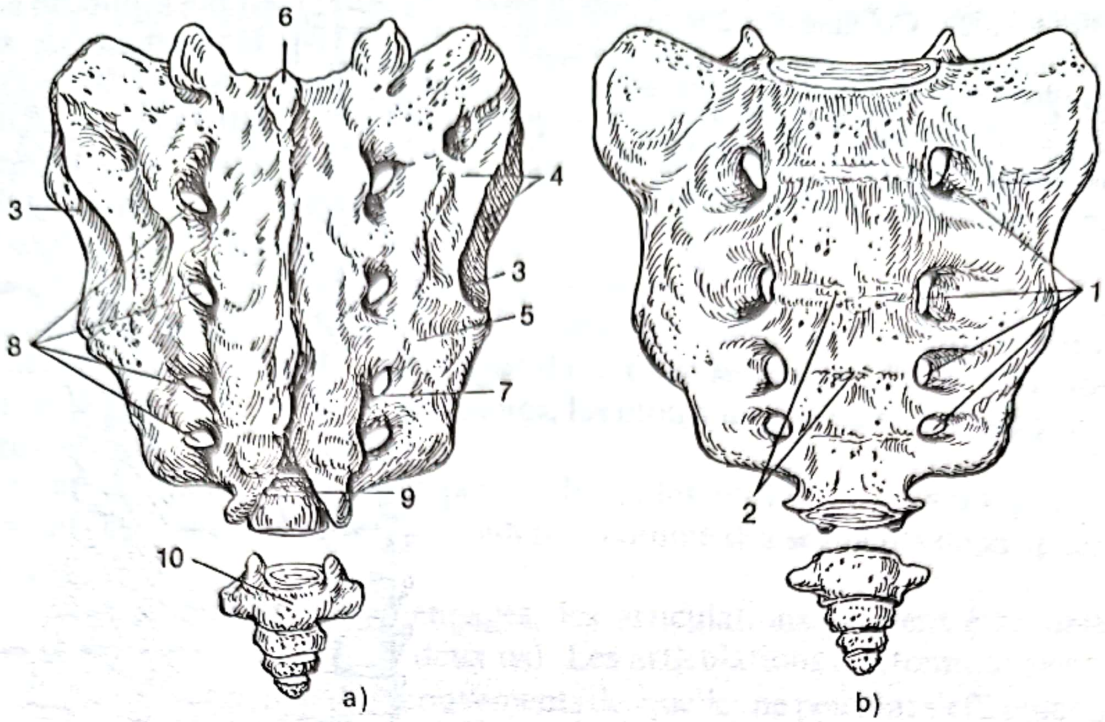

Fig. 31. Sacrum et coccyx :

a – vue postérieure ; *b* – vue antérieure ; *1* – trous sacrés pelviens (antérieures) ; *2* – face antérieure (pelvienne) ; *3* – face auriculiforme ; *4* – partie latérale ; *5, 6* et *7* – crêtes sur la face dorsale du sacrum ; *8* – trous sacrés dorsaux ; *9* – trou inférieur du canal sacré ; *10* – coccyx

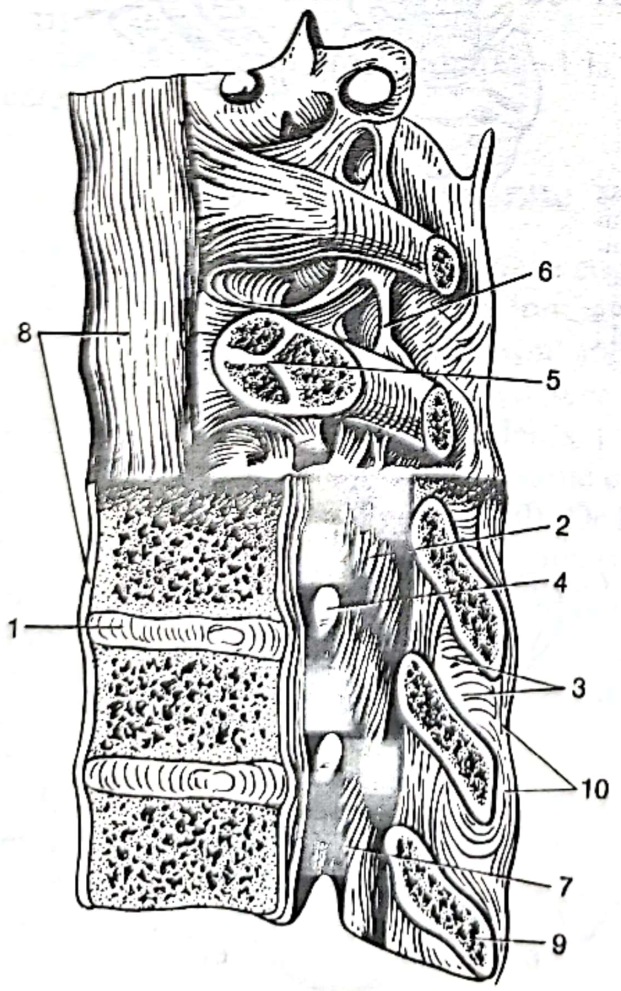

Fig. 32. Articulation des vertèbres entre elles et avec les côtes :

1 – disque intervertébral ; *2* – ligament jaune ; *3* – ligament interosseux ; *4* – orifice intervertébral ; *5* – articulation de la tête costale ; *6* – ligament intertransversaire ; *7* – ligament longitudinal postérieur ; *8* – ligament longitudinal antérieur ; *9* – apophyse épineuse ; *10* – ligament sus-épineux

Scanned with OKEN Scanner

Les *vertèbres cervicales* sont au nombre de 7. Elles sont moins grandes que les vertèbres des autres portions. Le corps de la vertèbre cervicale est réniforme, et le trou vertébral est triangulaire. Les apophyses transverses se composent ici de deux éléments : apophyse transverse propre et rudiment de la côte qui y est soudé à l'avant. Les apophyses transverses portent à leurs extrémités des tubercules antérieurs et postérieurs. Le tubercule antérieur de la sixième vertèbre cervicale est particulièrement marqué, il s'appelle carotidien (on serre contre ce tubercule, si besoin est, la carotide commune). Les apophyses transverses ont des orifices à travers lesquels passent l'artère et les veines. Les apophyses épineuses des deuxièmes-sixièmes vertèbres sont bifides. L'apophyse épineuse de la septième vertèbre cervicale n'est pas bifide, et elle est un peu plus longue que les autres et bien perceptible à la palpation.

La première vertèbre cervicale, l'*atlas*, n'a pas de corps. L'atlas se compose de deux arcs, antérieur et postérieur, et de masses latérales se terminant par des fossettes articulaires, supérieures où s'articule l'occipital, et inférieures où s'articule la deuxième vertèbre cervicale.

La deuxième vertèbre cervicale, l'*axis*, porte à sa face supérieure une apophyse odontoïde (en forme de dent) qui constitue le corps de l'atlas s'étant attaché au fil du développement au corps de l'axis. La rotation de la tête (avec l'atlas) se fait sur la dent.

Les *vertèbres dorsales* sont au nombre de 12. Leurs corps sont de forme triangulaire caractéristique, et les trous vertébraux sont ronds. Les apophyses épineuses sont orientées obliquement vers le bas et se superposent en tuiles. Sur le corps vertébral, on reconnaît à droite et à gauche des facettes costales supérieure et inférieure (pour l'articulation de la tête d'une côte), et sur chaque apophyse transverse il y a une facette costale pour l'articulation du tubercule d'une côte. Les *vertèbres lombaires* sont au nombre de 5. Ce sont de loin les plus massives, elles ont un corps réniforme, les apophyses articulaires se situent au plan quasi sagittal. L'apophyse épineuse montre l'aspect d'une lame quadrilatère et se situe au plan sagittal.

Le *sacrum* résulte de l'union de 5 vertèbres (fig. 31). Il est triangulaire, la base regardant en haut et le sommet en bas. La face interne, pelvienne, du sacrum est faiblement concave. On y voit quatre lignes transversales (traces d'union des corps vertébraux) et quatre paires de trous sacrés pelviens. La face dorsale est convexe, on y retrouve les vestiges de fusion des apophyses vertébrales sous forme de cinq crêtes, ainsi que quatre paires de trous sacrés dorsaux. Les parties latérales du sacrum fusionnent avec l'os iliaque, leurs surfaces articulaires ont la forme de pavillon de l'oreille. La partie avancée de la base du sacrum, à la jonction avec le corps de la cinquième vertèbre lombaire, s'appelle promontoire.

Le *coccyx* résulte de l'union de 4-5 vertèbres sous-développées.

Articulations de la colonne vertébrale

On reconnaît dans la colonne vertébrale toutes les articulations (fig. 32) : syndesmoses (ligaments), synchondroses, synostoses et diarthroses. Les corps

Scanned with OKEN Scanner

vertébraux sont unis par l'intermédiaire des cartilages, disques intervertébraux.

Chaque disque se compose d'un anneau fibreux et d'un noyau gélatineux (vestige de la chorde dorsale) se trouvant au milieu. Les disques intervertébraux sont particulièrement épais dans la portion lombaire du rachis, la plus mobile. Les corps vertébraux sont liés au moyen du ligament longitudinal antérieur qui va le long de toute la colonne vertébrale. Il commence à l'occipital, descend le long des faces antérieures des corps vertébraux et se termine au niveau du sacrum. Le ligament longitudinal postérieur commence à l'axis, descend le long des faces postérieures des corps vertébraux à l'intérieur du canal vertébral et se termine au niveau du sacrum.

Les apophyses épineuses des vertèbres sont unies par les ligaments interépineux et sus-épineux. Le ligament sus-épineux de la région cervicale, dit ligament cervical, est particulièrement bien marqué. Les apophyses transverses sont unies par les ligaments intertransversaires. Des ligaments jaunes, riches en fibres élastiques, sont localisés entre les arcs vertébraux. Les apophyses articulaires des vertèbres forment les articulations planes. Les mouvements entre deux vertèbres voisines ne sont pas importants, mais les mouvements de la colonne vertébrale dans son ensemble ont une grande amplitude et s'effectuent sur trois axes : la flexion et l'extension sur l'axe frontal, les inclinaisons à gauche et à droite sur l'axe sagittal, la rotation (torsion) sur l'axe vertical. Les régions cervicale et lombaire sont particulièrement mobiles.

Entre l'atlas et le crâne il existe une articulation *occipito-atloïdienne* paire (droite et gauche). Elle est formée par les condyles de l'occipital et les cavités articulaires supérieures de l'atlas. Les arcs de l'atlas sont attachés à l'occipital par l'intermédiaire des membranes occipito-atloïdiennes antérieure et postérieure. L'articulation occipito-atloïdienne permet des mouvements de faible amplitude sur les axes frontal et sagittal.

L'union entre l'atlas et l'axis comprend les *articulations atloïdo-axoïdiennes* entre l'arc antérieur de l'atlas et la dent de l'axis (de forme cylindrique) ainsi qu'entre les facettes articulaires inférieures de l'atlas et les surfaces articulaires supérieures de l'axis (de forme plane). Ces articulations sont renforcées par des ligaments (cruciforme, etc.). L'atlas, avec le crâne, peut ainsi tourner sur la dent de l'axis (mouvements de la tête à droite et à gauche).

Colonne vertébrale dans son ensemble. La colonne vertébrale sert de soutien du tronc et constitue l'axe du corps. Elle est rattachée aux côtes, aux os iliaques et au crâne. Ayant une forme en S, ses courbures amortissent les secousses résultant de la marche, de la course et des sauts. Les *lordoses*, courbures à convexité antérieure, sont présentes dans les régions cervicale et lombaire, les *cyphoses*, courbures à convexité postérieure, sont constatées dans les régions dorsale et sacrée. Chez le nouveau-né, la colonne vertébrale est de structure cartilagineuse par excellence, ses courbures sont à peine marquées. Elles se développent après la naissance. La formation de la lordose cervicale est liée à l'aptitude de l'enfant à tenir la tête, la cyphose résulte de la position assise de l'enfant, la lordose lombaire et la cyphose sacrée ont pour origine la station debout et la marche. La *scoliose*, déviation latérale de la colonne vertébrale, est

Scanned with OKEN Scanner

normalement peu prononcée, elle est due à un développement plus important des muscles d'un côté du corps (à droite chez les droitiers).

Sternum

Le *sternum* est un os spongieux qui se compose de trois parties : le manubrium (poignée), le corps et l'appendice xiphoïde. Chez le nouveau-né, toutes les trois pièces sont cartilagineuses, on y retrouve des points d'ossification. Chez l'adulte, seuls le manubrium et le corps sont unis par l'intermédiaire du cartilage. L'ossification de ce dernier se termine à l'âge de 30 à 40 ans, et le sternum représente alors un os monolithique. Le manubrium porte à ses bords des échancrures pour l'articulation de la clavicule et de la 1re côte, et à la frontière entre le manubrium et le corps il existe, à droite et à gauche, des échancrures pour l'articulation de la 2e côte. Aux bords du corps, on reconnaît des échancrures où viennent s'attacher les autres côtes vraies.

Côtes

Il y a 12 paires de *côtes*. Ce sont des os longs spongieux recourbés (fig. 33). Chaque côte se compose d'un segment osseux et d'un cartilage costal. A l'extrémité postérieure du segment osseux, on reconnaît la tête, le tubercule et le col. En avant du col se trouve le corps de la côte où l'on distingue les faces externe et interne, les bords supérieur et inférieur. Une gouttière passe sur la face interne le long du bord inférieur, des vaisseaux et un nerf y sont logés. L'extrémité antérieure du segment osseux cède la place au cartilage costal. Sur la 1re côte, à la

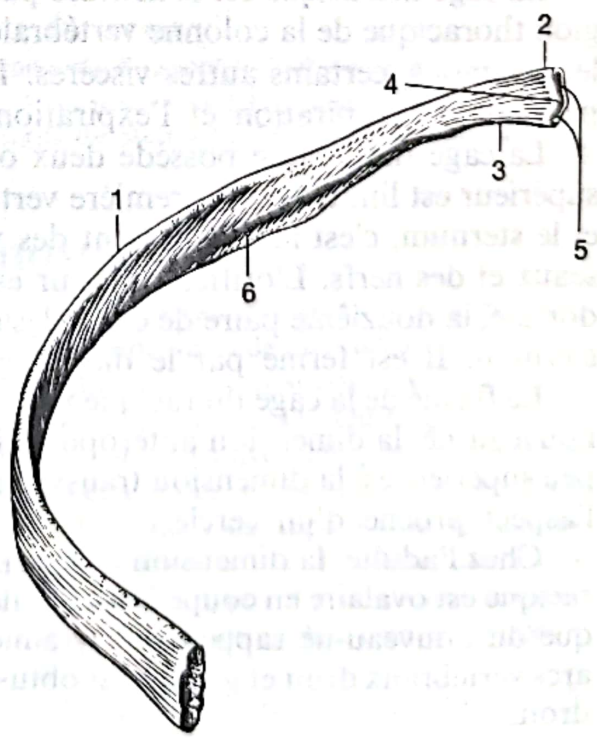

Fig. 33. Côte (huitième, droite) :
1 – corps ; *2* – tête ; *3* – col ; *4* – crête de la tête costale ; *5* – surfaces articulaires de la tête ; *6* – gouttière

Scanned with OKEN Scanner

différence de toutes les autres, on distingue les faces supérieure et inférieure, la face supérieure ayant un tubercule (où s'insère le muscle scalène) et deux gouttières, de la veine sous-clavière et de l'artère du même nom. Les 11e et 12e côtes sont les plus courtes, dépourvues de tubercule et de col.

Les côtes se divisent en trois groupes : les 7 premières paires s'appellent vraies, les trois autres fausses et les deux dernières flottantes. Cette division est en rapport avec les différences de position des cartilages costaux vis-à-vis du sternum.

Union des côtes avec les vertèbres et le sternum. Les extrémités postérieures des côtes sont attachées aux corps et aux apophyses transverses des vertèbres dorsales par l'intermédiaire de deux articulations, celle de la tête costale (avec le corps vertébral) et costotransversaire (entre le tubercule costal et l'apophyse transverse de la vertèbre). Les deux forment ensemble une articulation combinée. La rotation de la tête costale dans cette articulation combinée élève et abaisse les extrémités antérieures des côtes avec le sternum. Les 11e et 12e côtes ne possèdent que les articulations de la tête costale et sont dépourvues d'articulations costotransversaires.

Les cartilages des côtes vraies sont attachés au sternum : la 1re côte par synchondrose, les 2e à 7e côtes par articulations sternocostales. Les cartilages des côtes fausses ne sont pas directement attachés au sternum, le cartilage de chacune d'entre elles fusionne avec celui de la côte sous-jacente. Il se forme ainsi un arc costal. Les 11e et 12e côtes (flottantes) ne s'attachent par leurs cartilages ni au sternum ni à d'autres côtes, mais se terminent dans les parties molles.

Cage thoracique dans son ensemble

La *cage thoracique* est constituée par 12 paires de côtes, le sternum et la région thoracique de la colonne vertébrale (fig. 34). C'est là que logent le cœur, les poumons, certains autres viscères. Les mouvements de la cage thoracique permettent l'inspiration et l'expiration.

La cage thoracique possède deux orifices, supérieur et inférieur. L'orifice supérieur est limité par la première vertèbre dorsale, la première paire de côtes et le sternum, c'est là que passent des viscères (œsophage, trachée), des vaisseaux et des nerfs. L'orifice inférieur est circonscrit par la douzième vertèbre dorsale, la douzième paire de côtes, les arcs costaux et l'appendice xiphoïde du sternum. Il est fermé par le diaphragme.

La forme de la cage thoracique varie en fonction de l'âge et du sexe. Chez le nouveau-né, la dimension antéropostérieure de la cage thoracique est quelque peu supérieure à la dimension transversale, et en coupe horizontale elle montre l'aspect proche d'un cercle.

Chez l'adulte, la dimension transversale est plus importante, et la cage thoracique est ovalaire en coupe horizontale. L'aspect extérieur de la cage thoracique du nouveau-né rappelle la pyramide. L'angle sous-sternal formé par les arcs vertébraux droit et gauche est obtus, alors que chez l'adulte il est à peu près droit.

Scanned with OKEN Scanner

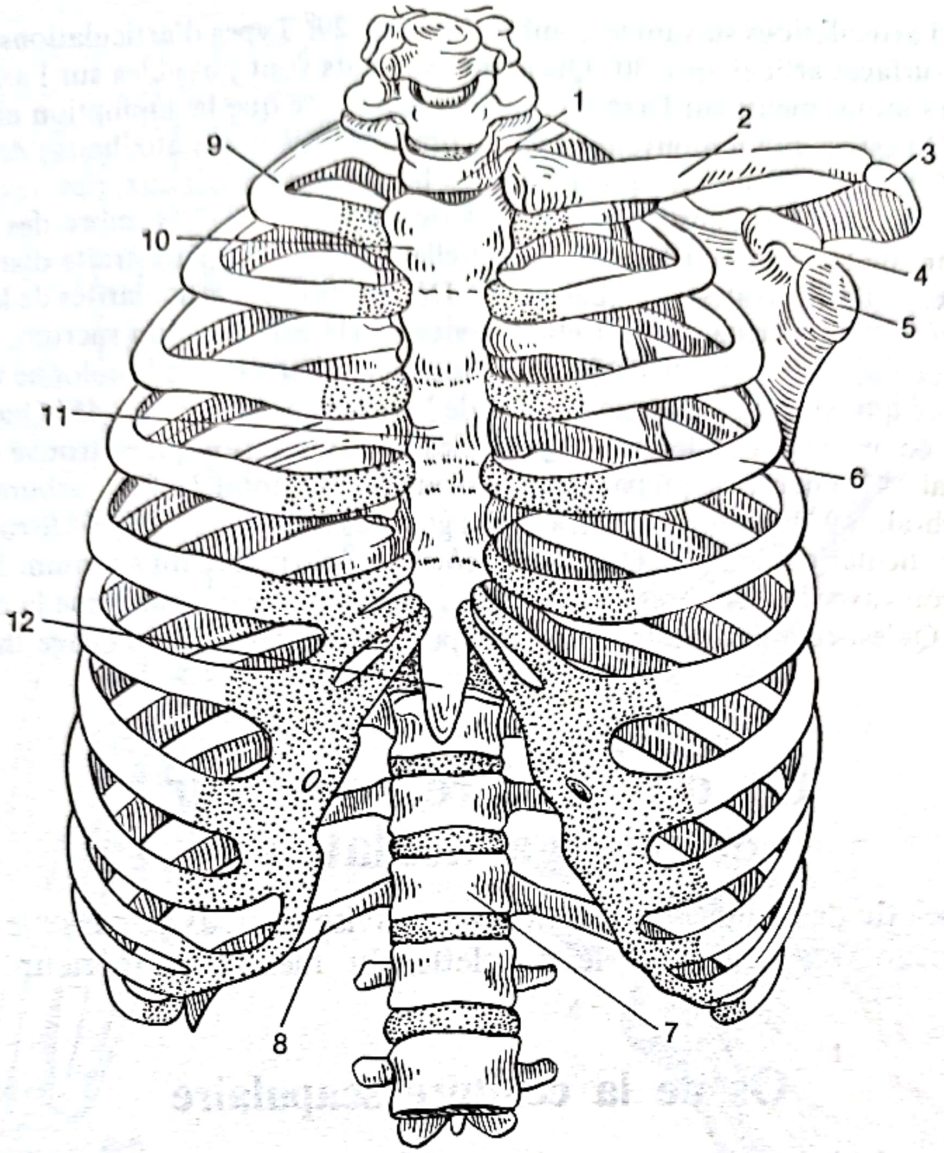

Fig. 34. Squelette du thorax :

1 – première vertèbre dorsale ; *2* – clavicule ; *3* – acromion ; *4* – apophyse coracoïde de l'omoplate ; *5* – cavité articulaire de l'omoplate ; *6* – côte (4e) ; *7* – douzième vertèbre dorsale ; *8* – côte (12e) ; *9* – côte (1re) ; *10* – manubrium sternal ; *11* – corps du sternum ; *12* – appendice xiphoïde

QUESTIONS

1° Rôle du squellette. 2° Fonction de soutien du squelette. 3° Fonction de protection du squelette. 4° Fonction motrice du squelette. 5° Composition de l'os en tant qu'organe. 6° Structure du tissu osseux compact. 7° Structure du tissu osseux spongieux. 8° Structure du périoste. 9° Rôle du périoste. 10° Types de moelle osseuse. 11° Où siège la moelle rouge chez l'adulte ? Son rôle. 12°. Moelle jaune : où se trouve-t-elle, de quoi est-elle composée essentiellement ? 13° Stades de développement des os. 14° Quels os ont deux stades de développement ? 15° Formes des os. 16° Quels os appelle-t-on tubulaires longs ? 17° Parties de l'os tubulaire long. 18° Structure des os courts. 19° Structure des os plats. 20° Quels os appelle-t-on mixtes ? 21° Principaux types d'articulation des os. 22° Types d'unions fibreuses des os. 23° Quelles unions osseuses appelle-t-on synoviales ? 24° Principaux éléments de l'articulation. 25° De quoi sont recouvertes les surfaces articulaires ? 26° Structure de la capsule articulaire. 27° Que renferme la cavité articulaire ?

Scanned with OKEN Scanner

28° Types d'articulations suivant le nombre des axes. 29° Types d'articulations suivant la forme des surfaces articulaires. 30° Quels mouvements sont possibles sur l'axe frontal ? 31° Citer les mouvements sur l'axe sagittal. 32° Qu'est-ce que la supination et la pronation ? 33° Qu'est-ce qu'un mouvement circulaire ? 34° Eléments auxiliaires des articulations. 35° Citer les articulations possédant des bourrelets marginaux, des disques et des ménisques. 36° Quels os constituent le squelette du tronc ? 37° Nombre des vertèbres. 38° Structure de la vertèbre (données essentielles). 39° Principaux traits distinctifs des vertèbres cervicales, dorsales et lombaires. 40° Désignation et particularités de la structure de la première et de la deuxième vertèbre cervicale. 41° Structure du sacrum. 42° Types d'articulation de la colonne vertébrale. 43° Principaux ligaments de la colonne vertébrale. 44° Qu'est-ce qui constitue les articulations de la colonne vertébrale ? 45° Quels mouvements de la colonne vertébrale sont-ils possibles ? 46° Qu'est-ce qui se trouve dans le canal vertébral ? 47° Qu'est-ce qui passe par le trou intervertébral ? 48° Courbures de la colonne vertébrale. 49° Nombre des côtes, quels groupes forment-elles ? 50° Structure de la côte. 51° Particularités de la 11e et de la 12e côtes. 52° Structure du sternum. 53° Articulation des côtes avec les vertèbres et le sternum. 54° Qu'est-ce qui constitue la cage thoracique ? 55° Qu'est-ce qui délimite les trous supérieur et inférieur de la cage thoracique ?

Os du membre supérieur et leurs articulations

Le squelette des membres supérieurs est divisé en deux parties : le squelette de la ceinture scapulaire et le squelette du membre supérieur (fig. 35).

Os de la ceinture scapulaire

Le squelette de la ceinture scapulaire est formé par deux os pairs, l'omoplate et la clavicule.

L'*omoplate* (*scapula*) est un os plat (fig. 36) sur lequel on distingue deux faces (costale et dorsale), trois bords (supérieur, médial et latéral) et trois angles (latéral, supérieur et inférieur). L'angle latéral est épaissi, il porte une cavité pour l'articulation de l'humérus. Au-dessus se trouve l'apophyse coracoïde. La face costale de l'omoplate est faiblement concave et s'appelle fosse sous-scapulaire, ici prend naissance le muscle du même nom. La face dorsale de l'omoplate est partagée par l'épine de l'omoplate en deux fosses, sus-épineuse et sous-épineuse, où sont logés les muscles du même nom. L'épine se termine par une saillie, l'acromion (apophyse humérale). On y reconnaît la surface articulaire pour la jonction avec la clavicule.

La *clavicule* est un os en forme de S ayant un corps et deux extrémités, sternale et acromiale (v. fig. 34). L'extrémité sternale est épaissie et s'attache au manubrium sternal. L'extrémité acromiale est aplatie et s'attache à l'acromion de l'omoplate. La partie latérale de la clavicule est à convexité postérieure, et la partie médiale à convexité antérieure.

Scanned with OKEN Scanner

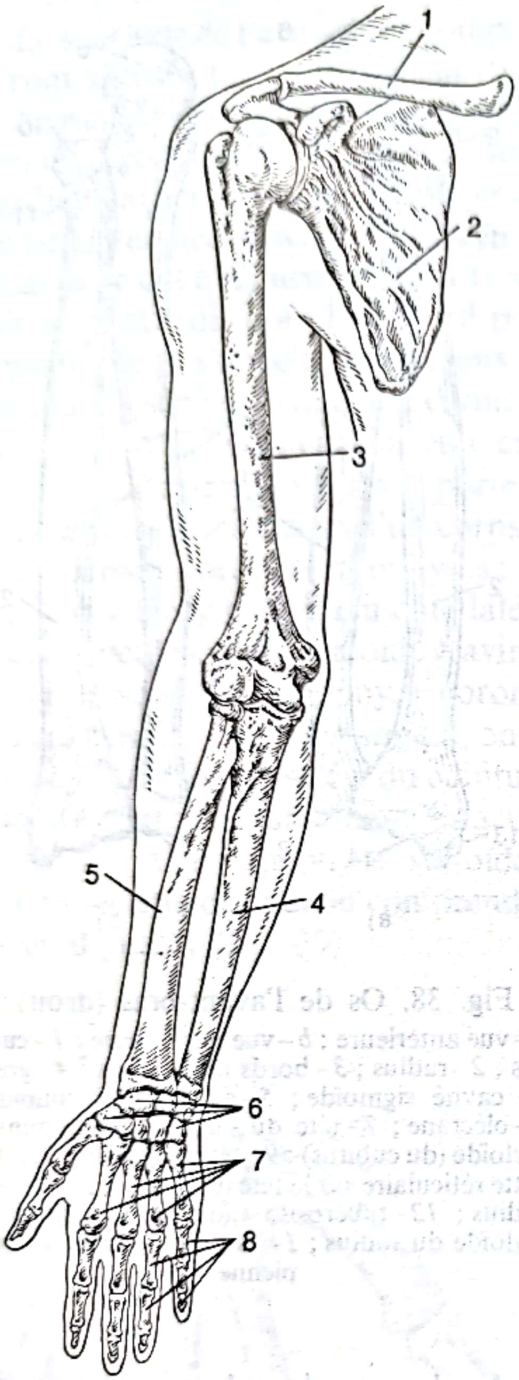

Fig. 35. Squelette du membre supérieur (droit) :
1 – clavicule ; *2* – omoplate ; *3* – humérus ; *4* – cubitus ; *5* – radius ; *6* – os carpiens ; *7* – os métacarpiens ; *8* – phalanges

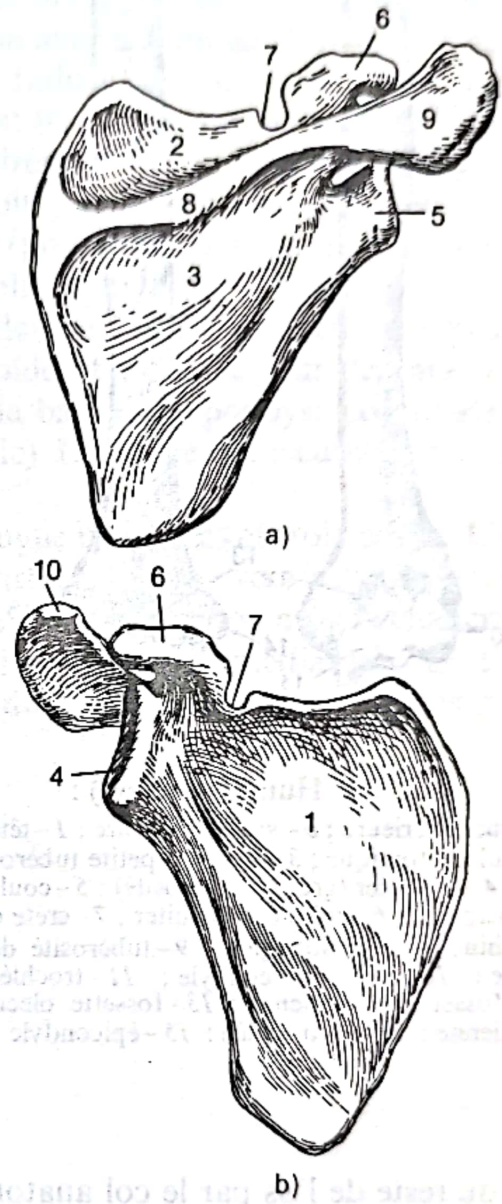

Fig. 36. Omoplate (droite) :
a – vue postérieure ; *b* – vue antérieure ; *1* – fosse sous-scapulaire ; *2* – fosse sus-épineuse ; *3* – fosse sous-épineuse ; *4* – cavité glénoïde ; *5* – angle latéral ; *6* – apophyse coracoïde ; *7* – échancrure ; *8* – épine ; *9* – et *10* – acromion

Os du membre supérieur

Le squelette du membre supérieur comprend l'humérus, les os de l'avant-bras et les os de la main (fig. 35).

L'**humérus** est un os tubulaire long, composé d'une diaphyse (corps) et de deux épiphyses (extrémités) (fig. 37). A l'extrémité proximale, la tête est sépa-

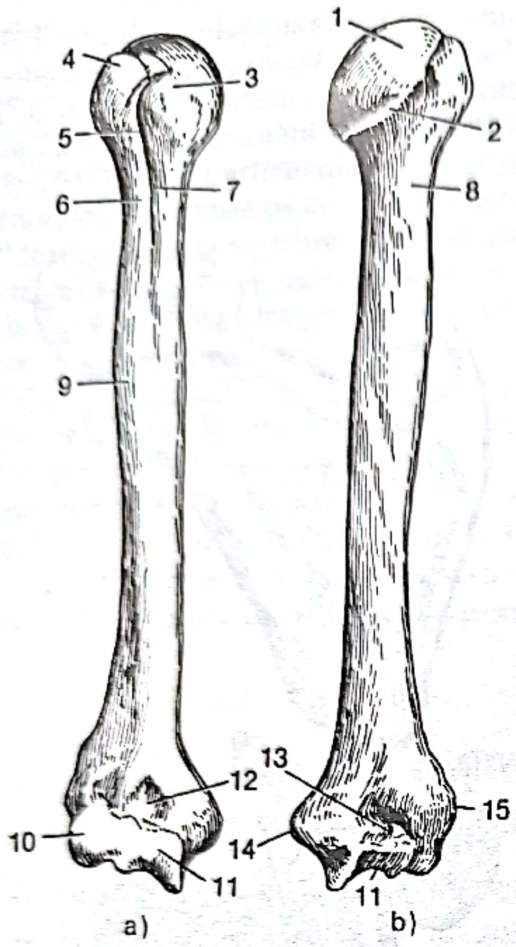

Fig. 37. Humérus (droit) :
a – vue antérieure ; *b* – vue postérieure ; *1* – tête ; *2* – col anatomique ; *3* – trochin (petite tubérosité) ; *4* – trochiter (grande tubérosité) ; *5* – coulisse bicipitale ; *6* – crête du trochiter ; *7* – crête du trochin ; *8* – col chirurgical ; *9* – tubérosité deltoïde ; *10* – tête du condyle ; *11* – trochlée ; *12* – fossette carotidienne ; *13* – fossette olécranienne ; *14* – épitrochlée : *15* – épicondyle

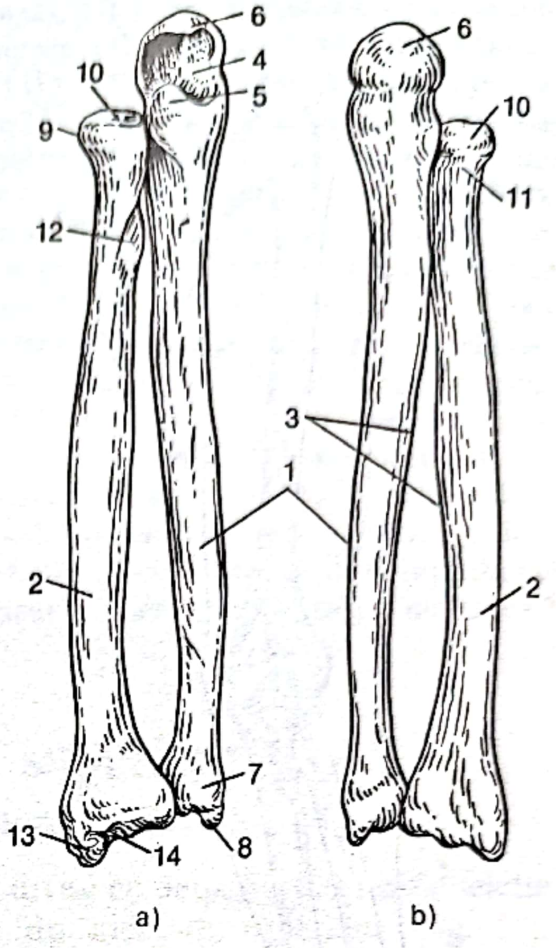

Fig. 38. Os de l'avant-bras (droit) :
a – vue antérieure ; *b* – vue postérieure ; *1* – cubitus ; *2* – radius ; *3* – bords interosseux ; *4* – grande cavité sigmoïde ; *5* – apophyse coronoïde ; *6* – olécrane ; *7* – tête du cubitus ; *8* – apophyse styloïde (du cubitus) ; *9* – tête du radius ; *10* – facette réticulaire sur la tête du radius ; *11* – col du radius ; *12* – tubérosité radiale ; *13* – apophyse styloïde du radius ; *14* – surface articulaire carpienne

rée du reste de l'os par le col anatomique. Au-dessous du col anatomique, du côté externe, on voit deux éminences, la grosse et la petite tubérosités, séparées par une coulisse bicipitale. En aval, l'os est un peu rétréci, c'est le col chirurgical, qui doit son nom à ce que les fractures osseuses intéressent le plus souvent ce site.

La partie supérieure du corps huméral est cylindrique, et la partie inférieure triangulaire. Une gouttière radiale passe en arrière, en forme de spirale, au milieu du corps. L'extrémité distale de l'os est épaissie et s'appelle condyle huméral. De part et d'autre, il y a une épitrochlée et un épicondyle, et au-dessous se trouvent la tête du condyle huméral pour l'articulation du radius et la trochlée humérale pour l'articulation du cubitus. Au-dessus de la trochlée, on trouve en avant une fossette coronoïdienne et en arrière une fossette olécranienne plus profonde (les apophyses cubitales du même nom y passent).

Scanned with OKEN Scanner

Le **squelette de l'avant-bras** comprend le radius, latéral, et le cubitus, médial, ce sont des os tubulaires longs (fig. 38).

Le *radius* se compose d'une diaphyse et de deux épiphyses. La tête est à l'extrémité proximale de l'os, et au-dessus il y a une fossette articulaire par laquelle le radius s'articule avec la tête du condyle huméral. La tête radiale porte aussi une circonférence articulaire pour la jonction avec le cubitus. Au-dessous de la tête siège le col qui surplombe la tubérosité radiale. Sur le corps, on distingue trois faces et trois bords. Le bord pointu est tourné vers le bord cubital de la même forme et s'appelle interosseux. A l'extrémité distale élargie du radius on reconnaît la surface articulaire carpienne (pour la jonction avec la rangée proximale d'os carpiens) et l'échancrure cubitale (pour l'articulation du cubitus). A l'extérieur, l'extrémité distale porte l'apophyse styloïde.

Le *cubitus* se compose d'un corps et de deux extrémités. L'extrémité proximale épaissie porte les apophyses : coronoïde et olécrâne, qui délimitent la grande cavité sigmoïde. Du côté latéral, à la base de l'apophyse coronoïde se trouve la petite cavité sigmoïde (cavité radiale). Une tubérosité cubitale est visible au-dessous de l'apophyse coronoïde.

Le corps de l'os est pyramidal, on y distingue trois faces et trois bords. L'extrémité distale forme la tête du cubitus. Sa surface, tournée vers le radius, est arrondie et porte une circonférence articulaire pour la jonction avec l'échancrure de cet os. Une apophyse styloïde descend du côté médial de la tête.

Le **squelette de la main** comprend les os du carpe, du métacarpe et les phalanges digitales (fig. 39).

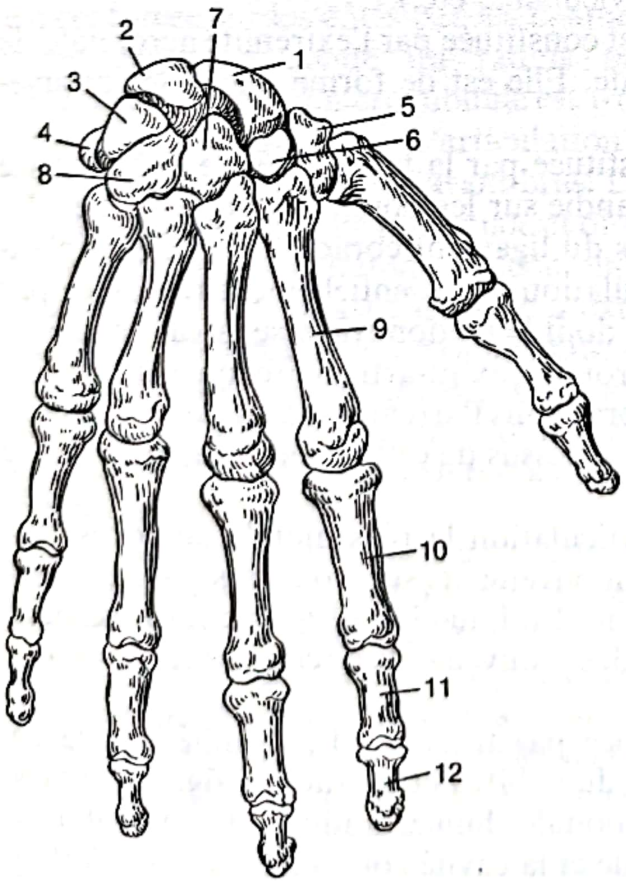

Fig. 39. Os de la main (droite, face dorsale) :

1 – scaphoïde ; *2* – semi-lunaire ; *3* – pyramidal ; *4* – pisiforme ; *5* – trapèze ; *6* – trapézoïde ; *7* – grand os ; *8* – os crochu ; *9* – os métacarpien (deuxième) ; *10* – phalange proximale ; *11* – phalange médiane ; *12* – phalange distale du deuxième doïgt

Scanned with OKEN Scanner

Les *os carpiens* forment deux rangées. Dans la rangée proximale, on trouve, de dehors en dedans, le scaphoïde, le semi-lunaire, le pyramidal, le pisiforme. Les trois premiers sont en forme d'arc et constituent une surface ellipsoïde pour la jonction avec le radius. La rangée distale comprend le trapèze, le trapézoïde, le grand os et l'os crochu.

Les os carpiens ne sont pas rangés dans un même plan : du côté dorsal ils forment une convexité, et du côté palmaire une concavité sous forme de gouttière (la gouttière carpienne). Celle-ci est approfondie par le pisiforme et le crochet de l'os crochu au plan médial, par la tubérosité du trapèze au plan latéral.

Les *os métacarpiens*, au nombre de cinq, sont des os tubulaires courts. Dans chacun d'entre eux, on distingue la base, le corps et la tête. Les os sont comptés à partir du pouce : le Ier, le IIe, etc.

Les *phalanges digitales* sont des os tubulaires. Le pouce a deux phalanges, proximale et distale, tous les autres doigts en ont trois : proximale, médiane et distale. Chaque phalange a une base, un corps et une tête.

Articulations des os du membre supérieur

L'*articulation sternoclaviculaire* est constituée par l'extrémité sternale de la clavicule et l'échancrure claviculaire du manubrium sternal. La cavité articulaire comprend un disque divisant cette cavité en deux parties. La présence du disque permet les mouvements de l'articulation sur trois axes : sagittal (en haut et en bas), vertical (en avant et en arrière), frontal (rotation). L'articulation est renforcée par des ligaments (interclaviculaire, etc.).

L'*articulation acromioclaviculaire* est constituée par l'extrémité acromiale de la clavicule et l'acromion de l'omoplate. Elle est de forme plane, les mouvements n'y sont pas importants.

L'*articulation de l'humérus* est constituée par la tête humérale et la facette articulaire de l'omoplate (fig. 40), agrandie sur les bords par un bourrelet. La capsule articulaire est mince, des fibres du ligament coraco-huméral s'implantent dans sa partie supérieure. L'articulation est essentiellement renforcée par des muscles, surtout par le long biceps dont le tendon traverse la cavité articulaire, et aussi par le ligament coraco-acromial, extra-articulaire, qui est une sorte de voûte empêchant l'abduction du bras dans l'articulation au-dessus de la ligne horizontale. L'abduction du bras au-dessus de cette ligne est assurée par le mouvement de la ceinture scapulaire.

L'articulation de l'humérus est l'articulation la plus mobile du corps humain. Elle est de forme sphérique. Les mouvements sur trois axes y sont possibles : frontal (flexion et extension), sagittal (abduction et adduction), vertical (rotation). L'articulation permet aussi des mouvements circulaires (circumduction).

L'*articulation du coude* est constituée par trois os : l'extrémité distale de l'humérus et les extrémités proximales du cubitus et du radius (fig. 41). On y distingue trois articulations : humérocubitale, huméroradiale et radiocubitale proximale. Toutes les trois ont la capsule et la cavité communes. L'articulation

Scanned with OKEN Scanner

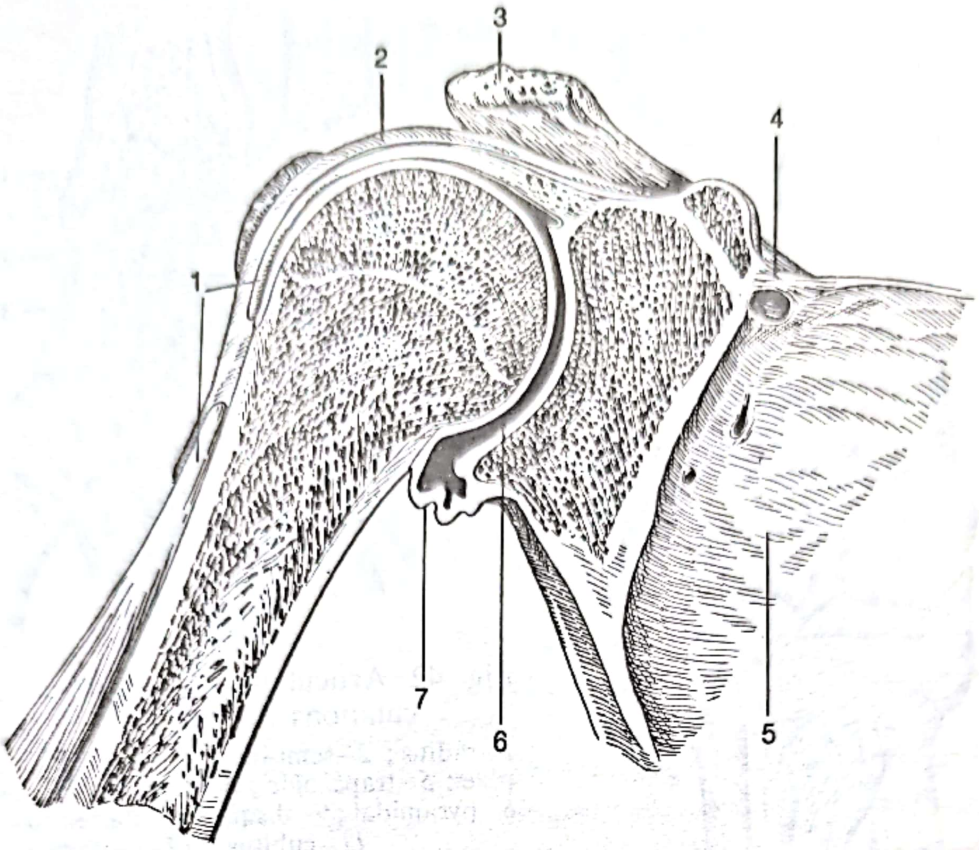

Fig. 40. Articulation de l'humérus (coupe) :
1 – tendon du long biceps ; *2* et *7* – capsule articulaire ; *3* – acromion ; *4* – ligament transverse postérieur de l'omoplate ; *5* – omoplate ; *6* – cavité glénoïde (de l'omoplate)

est renforcée sur les côtés par les ligaments latéraux radial et cubital. Un ligament annulaire solide du radius passe autour de la tête de cet os.

L'articulation humérocubitale est trochléenne, elle permet la flexion et l'extension de l'avant-bras. L'articulation huméro-radiale est sphérique.

Articulations des os de l'avant-bras. Le cubitus et le radius sont unis par l'articulation radiocubitale proximale et distale et la membrane interosseuse de l'avant-bras. Les articulations radiocubitales sont constituées par les échancrures et les circonférences articulaires des extrémités correspondantes des os de l'avant-bras, l'articulation proximale faisant partie de celle du coude et l'articulation distale ayant sa propre capsule. Les deux forment une articulation combinée permettant la rotation du radius sur le cubitus. La rotation interne s'appelle *pronation*, et la rotation externe s'appelle *supination*. La main tourne avec le radius.

La membrane interosseuse de l'avant-bras se trouve entre les corps des deux os et s'attache à leurs bords interosseux.

L'*articulation radiocarpienne* est constituée par l'extrémité distale du radius et la rangée proximale d'os carpiens, sauf le pisiforme (fig. 42). Le cubitus ne participe pas à sa formation. L'articulation est renforcée par les ligaments latéraux radial et cubital du carpe et les ligaments qui passent sur ses faces palmaire et dorsale. Elle est de forme ellipsoïde et permet les mouvements suivants : flexion et extension, abduction et adduction, mouvements circulaires de la main.

Scanned with OKEN Scanner

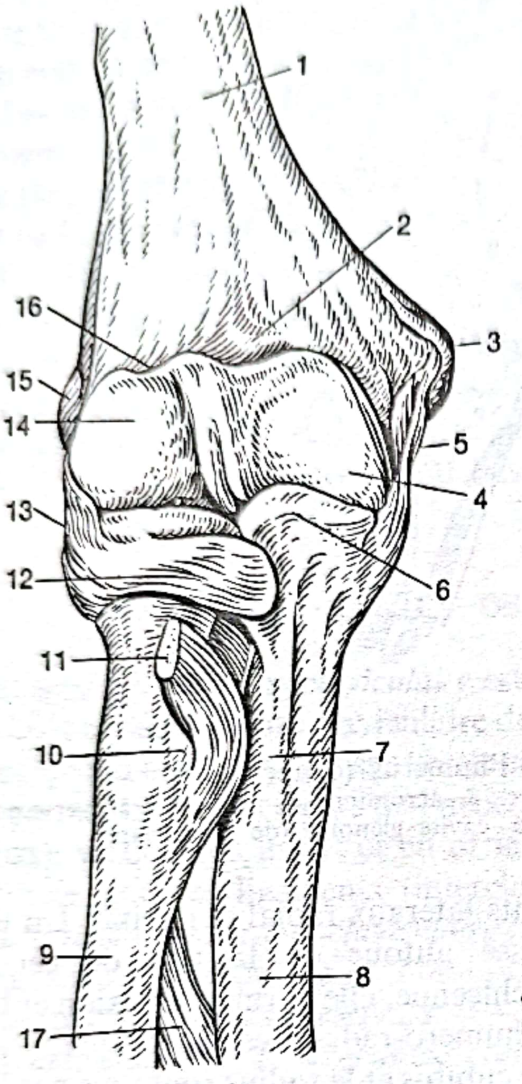

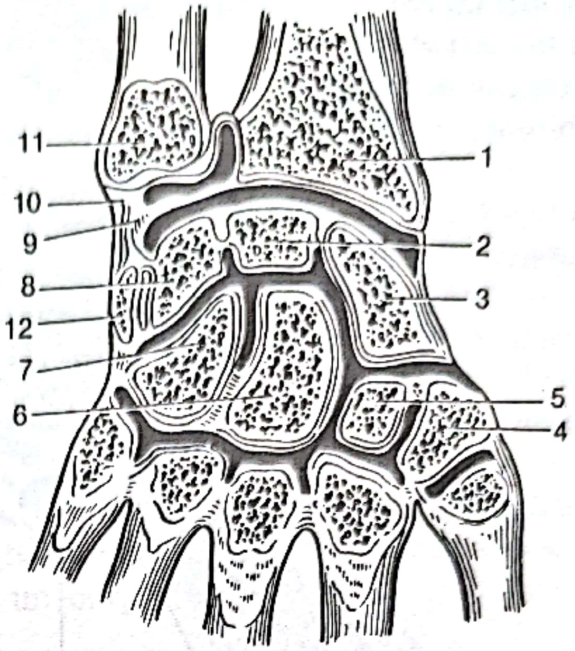

Fig. 42. Articulation radiocarpienne et articulations de la main (coupe) :
1 – radius ; *2* – semi-lunaire ; *3* – scaphoïde ; *4* – trapèze ; *5* – trapézoïde ; *6* – grand os ; *7* – os crochu ; *8* – pyramidal ; *9* – disque articulaire ; *10* – ligament ; *11* – cubitus ; *12* – pisiforme

Fig. 41. Articulation du coude (droite) : *1* – humérus ; *2* – fossette coronoïdienne ; *3* – épitrochlée ; *4* – trochlée ; *5* – ligament latéral du coude ; *6* – apophyse coronoïde ; *7* – tubérosité du cubitus ; *8* – cubitus ; *9* – radius ; *10* – tubérosité radiale ; *11* – tendon du long biceps ; *12* – ligament latéral du radius ; *13* – ligament annulaire du radius ; *14* – tête du condyle de l'humérus ; *15* – épicondyle ; *16* – fossette radiale ; *17* – membrane interosseuse de l'avant-bras

L'*articulation intercarpienne* est constituée par les rangées distale et proximale d'os carpiens. La cavité articulaire est en forme de S. Il existe un lien fonctionnel entre les articulations intercarpienne et radiocarpienne. Ensemble, elles forment l'articulation combinée de la main.

Les *articulations carpométacarpiennes* sont constituées par la rangée distale d'os carpiens et la base des os métacarpiens. Il est à mentionner la première articulation carpométacarpienne du pouce (jonction du trapèze avec le Ier os métacarpien). En forme de selle, elle est très mobile. Les mouvements suivants y sont possibles : flexion et extension du pouce (avec l'os métacarpien), abduction et adduction, circumduction. Les autres articulations carpométacarpiennes sont planes et peu mobiles.

Les *articulations métacarpophalangiennes* sont constituées par les têtes des os métacarpiens et les bases des phalanges proximales. Sphériques, elles permettent la flexion et l'extension, l'abduction et l'adduction des doigts, ainsi que les mouvements de rotation passifs.

Les *articulations interphalangiennes* sont trochléennes et permettent la flexion et l'extension des phalanges digitales.

Scanned with OKEN Scanner

Os du membre inférieur et leurs articulations

Le squelette des membres inférieurs (fig. 43) se divise en squelette de la ceinture pelvienne (du bassin) et squelette du membre inférieur proprement dit.

Os de la ceinture pelvienne

Le squelette de la ceinture pelvienne comprend deux os iliaques ou coxaux et le sacro-coccyx.

L'**os iliaque (coxal)** se compose chez l'enfant de trois os, ilion, pubis et ischion, unis par un cartilage au niveau de l'acétabulum (cavité cotyloïde). Au bout de 16 ans, le cartilage est remplacé par du tissu osseux, et il se forme un os monolithique (fig. 44).

L'*ilion* est la plus grande pièce de l'os iliaque et en constitue la partie supérieure. On y distingue une partie épaissie, le corps, et une zone plate, l'aile de l'os iliaque, se terminant par une crête. En avant et en arrière de l'aile, il y a deux saillies de chaque côté : en avant, les épines iliaques antérosupérieure et antéro-inférieure, en arrière, les épines postérosupérieure et postéro-inférieure. L'épine iliaque antérosupérieure est bien perceptible au toucher. Sur la face interne de l'aile, on reconnaît la fosse iliaque, et sur la face externe trois lignes âpres, antérieure, postérieure et inférieure, les lignes d'insertion des muscles fessiers. La partie postérieure de l'aile est plus épaisse, sa surface articulaire (en oreillette) sert à la jonction avec le sacrum.

Le *pubis* représente la partie antérieure de l'os iliaque. Il se compose d'un corps et de deux branches, supérieure et inférieure. La branche supérieure porte un tubercule et une crête qui se prolonge par la ligne dite innominée de l'ilion. Une éminence iliopubienne est présente au point de jonction du pubis et de l'ilion.

L'*ischion* représente la partie inférieure de l'os iliaque. Il se compose d'un corps et d'une branche. La portion inférieure de la branche est épaissie et s'appelle la tubérosité ischiatique. Le bord supérieur du corps a une saillie, l'épine sciatique, qui sépare la grande et la petite échancrure.

Les branches du pubis et de l'ischion forment un trou obturateur, fermé par une mince membrane obturatrice conjonctive. Dans la partie supérieure de celle-ci, un canal obturateur est limité par la gouttière sous-pubienne ; le canal sert au passage des vaisseaux et du nerf du même nom. Une cavité considérable se forme sur la face externe de l'os iliaque, à la jonction des corps de l'ilion, du pubis et de l'ischion ; c'est la cavité cotyloïde ou acétabulum.

Bassin comme entité

Le *bassin* (*pelvis*) est constitué par deux os iliaques et le sacrococcyx. Les os du bassin sont unis entre eux en avant par la symphyse pubienne et

Scanned with OKEN Scanner

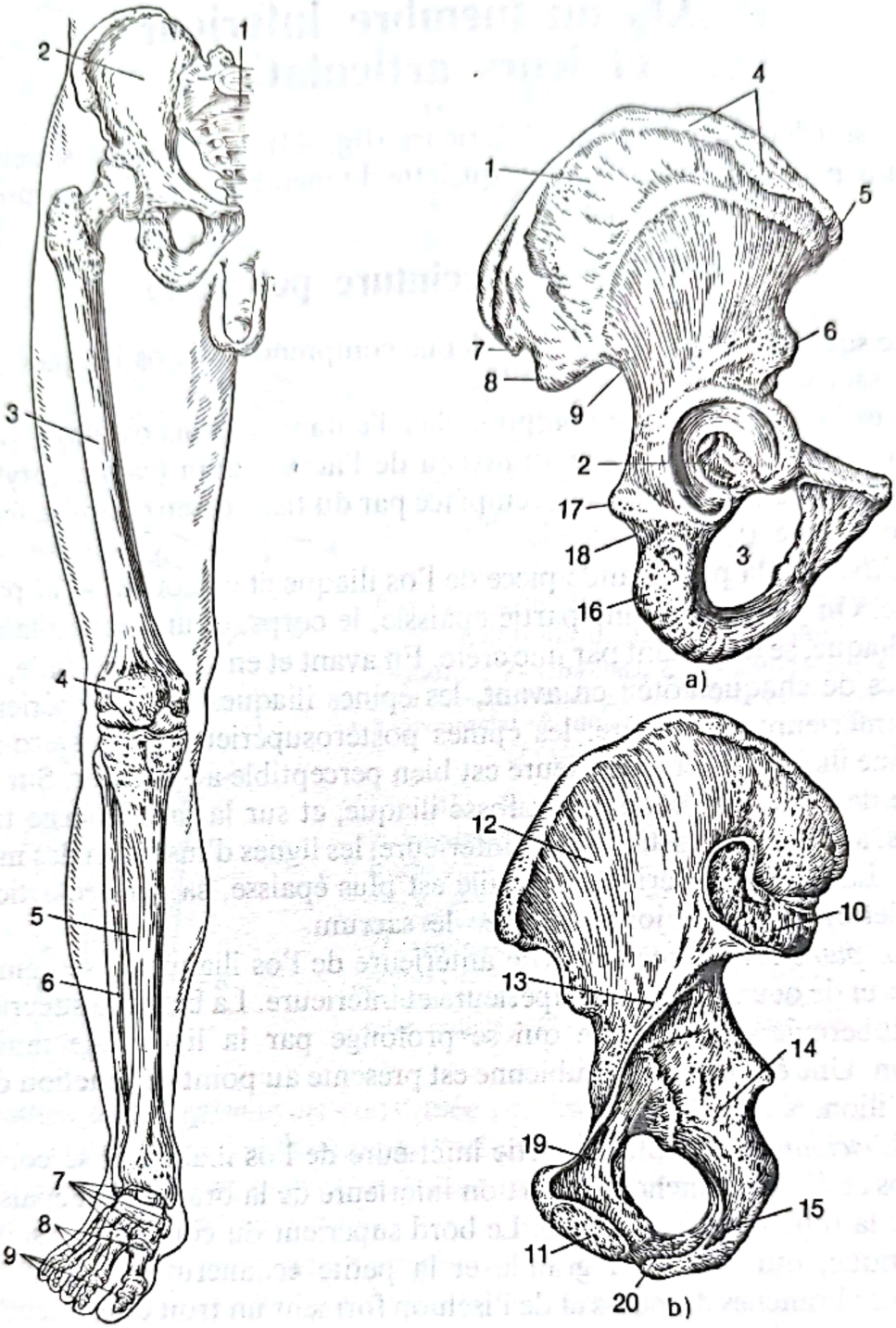

Fig. 43. Squelette du membre inférieur (droit) :

1 – sacrum ; *2* – os iliaque ; *3* – fémur ; *4* – rotule ; *5* – tibia ; *6* – péroné ; *7* – os tarsiens ; *8* – os métatarsiens ; *9* – phalanges

Fig. 44. Os iliaque (droit):

a – vue extérieure ; *b* – vue intérieure ; *1* – ilion ; *2* – acétabulum ; *3* – trou obturateur ; *4* – crête iliaque ; *5* – épine iliaque antérosupérieure ; *6* – épine iliaque antéro-inférieure ; *7* – épine iliaque postéro-supérieure ; *8* – épine iliaque postéro-inférieure ; *9* – grande échancrure ischiatique ; *10* – surface auriculiforme ; *11* – symphyse (pour la jonction avec le pubis opposé) ; *12* – fosse iliaque ; *13* – ligne innominée de l'ilion ; *14* – corps de l'ischion ; *15* – branche de l'ischion ; *16* – tubérosité ischiatique ; *17* – épine sciatique ; *18* – petite échancrure ischiatique ; *19* – branche supérieure du pubis ; *20* – branche inférieure du pubis

Scanned with OKEN Scanner

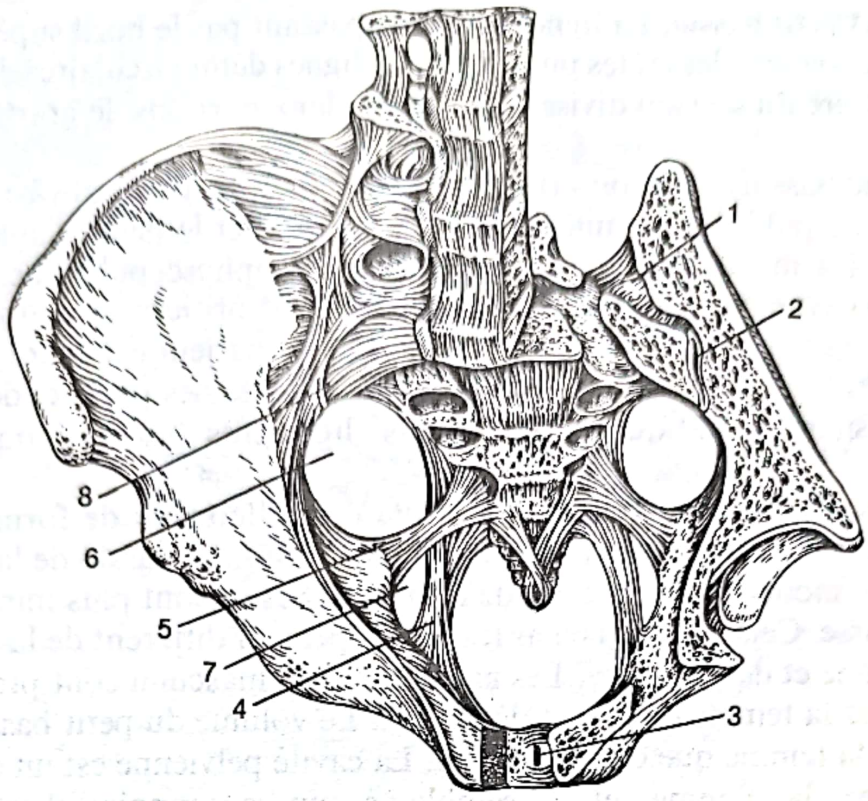

Fig. 45. Articulation des os du bassin :

1 – ligaments interosseux sacro-iliaques ; *2* – cavité de l'articulation sacro-iliaque (gauche) ; *3* – symphyse pubienne ; *4* – grand ligament sacrosciatique ; *3* – petit ligament sacrosciatique ; *6* – grande ouverture sciatique ; *7* – petite ouverture sciatique ; *8* – ligaments ventraux sacro-iliaques

en arrière par deux articulations sacro-iliaques (fig. 45) et de multiples ligaments.

La *symphyse pubienne* est constituée par les pubis, soudés au disque interpubien fibrocartilagineux situé entre les deux os. A l'intérieur, le disque présente une cavité en forme de fente. La symphyse est renforcée par des ligaments : en haut, le ligament pubien supérieur, en bas, le ligament arqué du pubis. La cavité de la symphyse pubienne s'agrandit pendant la grossesse. Une extension peu importante de la cavité des articulations sacro-iliaques est également possible, ce qui fait que les dimensions du bassin augmentent en conséquence. C'est là un facteur favorable à l'accouchement.

L'*articulation sacro-iliaque* est plane et constituée par les surfaces en oreillette du sacrum et de l'ilion. Ses mouvements sont fort limités par un système de puissants ligaments sacro-iliaques ventraux (antérieurs), dorsaux (postérieurs) et interosseux.

Parmi les *ligaments du bassin* on distingue le grand ligament sacrosciatique, qui va du sacrum à la tubérosité ischiatique, et le petit ligament sacrosciatique, qui va du sacrum à l'épine sciatique. Ils contribuent à circonscrire la grande et la petite échancrures de l'ischion et forment avec elles la grande et la petite ouvertures ischiatiques donnant passage à des muscles, vaisseaux et nerfs. La partie postérieure de la crête iliaque est unie à l'apophyse transverse de la cinquième vertèbre dorsale par un fort ligament iliolombaire.

Scanned with OKEN Scanner

Grand et petit bassin. La ligne terminale passant par le bord supérieur de la symphyse pubienne, les crêtes pubiennes, les lignes demi-circulaires des ilions et le promontoire du sacrum divise le bassin en deux portions, le grand et le petit bassin.

Le grand bassin est circonscrit par les ailes iliaques, et le petit bassin par les ischions et les pubis, le sacrum, le coccyx, le grand et le petit ligaments sacro-sciatiques, les membranes obturatrices et la symphyse pubienne.

Dans la cavité du petit bassin, on distingue deux orifices : le *détroit supérieur* (entrée) et le *détroit inférieur* (sortie). Le détroit supérieur est circonscrit par la ligne terminale, et le détroit inférieur par les branches des pubis et des ischions, les tubérosités ischiatiques, les grands ligaments sacrosciatiques et le coccyx.

Différences sexuelles du bassin. Il existe des différences de forme et de dimension entre le bassin féminin et masculin (fig. 46). Le bassin de la femme est plus large et moins haut que celui de l'homme. Ses os sont plus minces, et leur relief plus lisse. Cela s'explique par le développement différent de la musculature de l'homme et de la femme. Les ailes du bassin masculin sont presque verticales, et chez la femme elles sont déployées. Le volume du petit bassin est plus grand chez la femme que chez l'homme. La cavité pelvienne est un canal cylindrique chez la femme et ressemble à un entonnoir chez l'homme.

L'angle sous-pubien formé par les branches inférieures des pubis (son sommet est au bord inférieur de la symphyse pubienne) présente aussi des différences sexuelles. Chez l'homme, cet angle est aigu (environ 75°) et chez la femme il est obtus, en forme d'arc (arc sous-pubien).

Le détroit supérieur du bassin est plus large chez la femme et de forme elliptique. Chez l'homme, il est en forme de cœur, le promontoire avançant davantage. Le détroit inférieur est également plus large chez la femme. Les différences sexuelles du bassin sont mises en évidence à 10 ans révolus.

Les données anatomiques relatives aux particularités de la structure et aux dimensions du bassin de la femme sont prises en compte dans l'obstétrique. Les mesures suivantes du grand et du petit bassin sont généralement pratiquées (fig. 47 et 48).

Dimensions moyennes du grand bassin de la femme : 1° le diamètre biépineux, distance entre les deux épines iliaques antérosupérieures, est égal à 25-27 cm ;

2° le diamètre bicrête, distance entre les deux points les plus éloignés des deux crêtes iliaques, est égal à 28-29 cm ;

3° le diamètre bitrochantérien, distance entre les deux grands trochanters fémoraux, est égal à 30-32 cm ;

4° le diamètre conjugué externe, distance entre le bord supérieur de la symphyse pubienne et la dépression entre l'apophyse épineuse de la cinquième vertèbre lombaire et le sacrum, est égal à 21 cm.

Les repères osseux des mensurations sont décelés par palpation, et la distance entre ces repères est mesurée au moyen d'un compas spécial, le pelvimètre.

Dimensions moyennes du petit bassin de la femme : 1° le diamètre droit, distance entre le promontoire et le bord supérieur de la symphyse pubienne, est égal à 11 cm ;

Scanned with OKEN Scanner

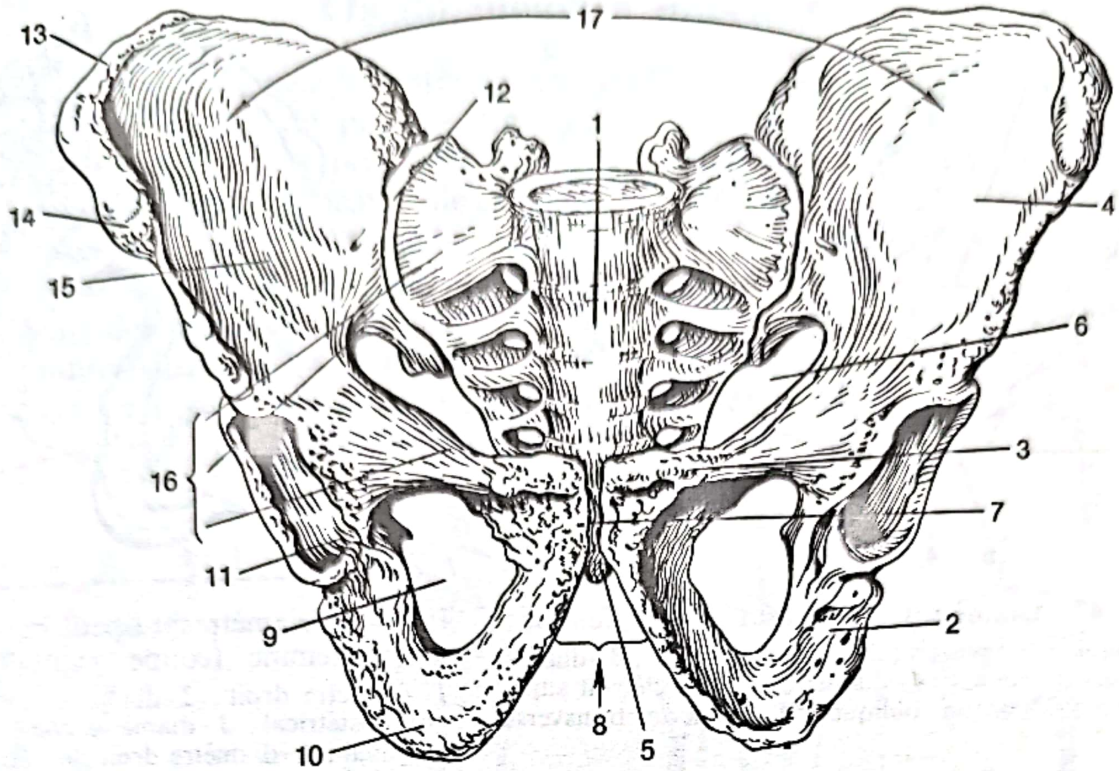

a)

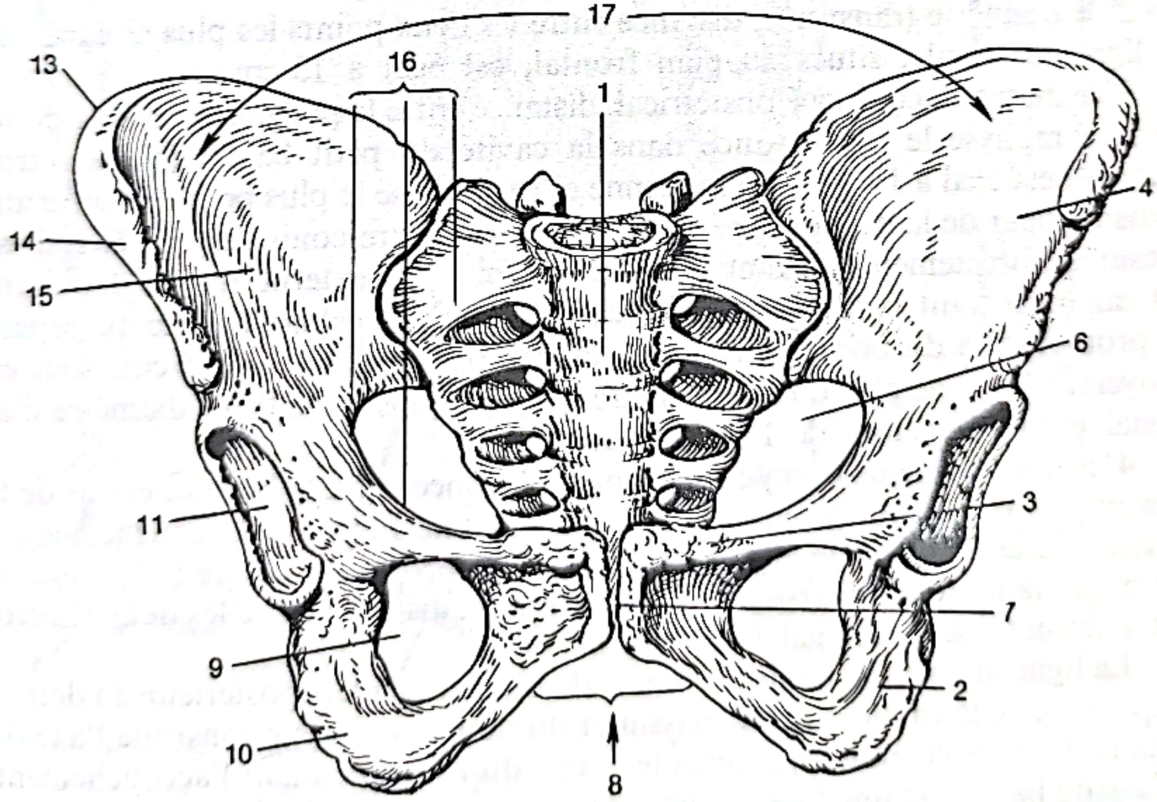

b)

Fig. 46. Bassin de l'homme (*a*) et de la femme (*b*):

1 – sacrum ; *2* – ischion ; *3* – pubis ; *4* – ilion ; *5* – coccyx ; *6* – détroit supérieur ; *7* – symphyse pubienne ; *8* – angle sous-pubien ; *9* – trou obturateur ; *10* – tubérosité ischiatique ; *11* – cavité cotyloïde ; *12* – articulation sacro-iliaque ; *13* – crête iliaque ; *14* – épine iliaque antérosupérieure ; *15* – fosse iliaque ; *16* – ligne terminale ; *17* – grand bassin

Scanned with OKEN Scanner

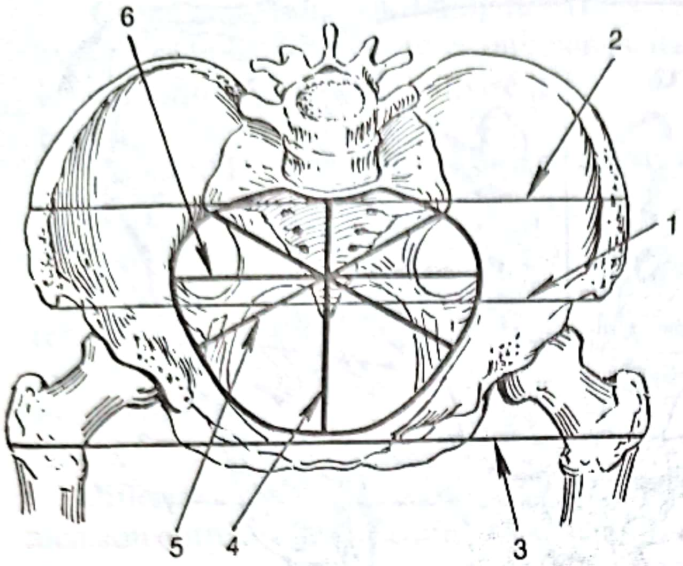

Fig. 47. Diamètres du bassin de la femme : *1* – diamètre biépineux ; *2* – diamètre bicrête ; *3* – diamètre bitrochantérien ; *4* – diamètre droit du détroit supérieur ; *5* – diamètre oblique ; *6* – diamètre transverse

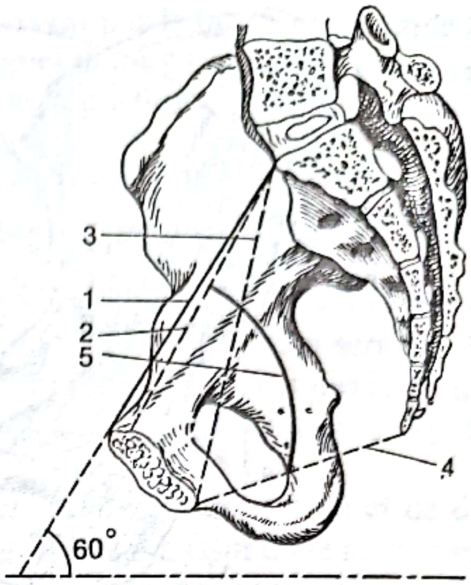

Fig. 48. Diamètres du petit bassin de la femme (coupe sagittale) ; *1* – diamètre droit ; *2* – diamètre conjugué obstétrical ; *3* – diamètre conjugué diagonal ; *4* – diamètre droit du détroit inférieur ; *5* – axe du bassin

2° le diamètre transverse, distance entre les deux points les plus éloignés de la ligne terminale, situés au plan frontal, est égal à 13 cm ;

3° le diamètre conjugué obstétrical, distance entre le promontoire et le point de la symphyse le plus avancé dans la cavité du petit bassin (point rétropubien), est égal à 10,5 cm en moyenne et caractérise le plus petit diamètre antérosupérieur de la cavité du petit bassin. Le diamètre conjugué obstétrical est mesuré indirectement, suivant le diamètre conjugué externe (en en déduisant 10 cm) ou suivant le diamètre conjugué diagonal, qui est la distance qui sépare le promontoire du bord inférieur de la symphyse (environ 12,5 cm, soit, en moyenne, 2 cm de plus que le diamètre conjugué obstétrical). Le diamètre diagonal est mesuré lors de l'examen vaginal ;

4° le diamètre sous-coccy-sous-pubien, distance entre le bord inférieur de la symphyse et la pointe du coccyx, est égal à 10 cm. Pendant l'accouchement, il atteint 15 cm à la suite de l'écartement du coccyx en arrière ;

5° le diamètre transverse ou détroit inférieur, distance entre les deux tubérosités ischiatiques, est égal à 11 cm.

La ligne imaginaire reliant le milieu du diamètre antéropostérieur du détroit supérieur, de la cavité du petit bassin et du détroit inférieur constitue l'axe du bassin. C'est le chemin qu'emprunte la tête du fœtus pendant l'accouchement. L'axe du bassin est une ligne courbe, sa courbure correspond à peu près à celle de la face pelvienne du sacrum.

Le bassin est incliné en avant (en position verticale du corps). L'inclinaison est formée par la ligne passant par le promontoire et le bord supérieur de la symphyse pubienne et le plan horizontal. En règle générale, elle est égale à 50-60%.

Scanned with OKEN Scanner

Os du membre inférieur

Le squelette du membre inférieur comprend le fémur avec la rotule, les os de la jambe et les os du pied (v. fig. 43).

Le **fémur** est l'os le plus long du corps humain (fig. 49). On y distingue le corps et les extrémités proximale et distale. La tête sphérique à l'extrémité proximale est orientée du côté médial. Au-dessous de la tête, le col est situé sous un angle obtus par rapport à l'axe longitudinal de l'os. L'union du col et du corps présente deux éminences, le grand trochanter et le petit trochanter. Le grand trochanter, disposé du côté externe, est bien perceptible à la palpation. Les deux trochanters sont séparés par une crête intertrochantérienne sur la face postérieure et une ligne intertrochantérienne sur la face antérieure.

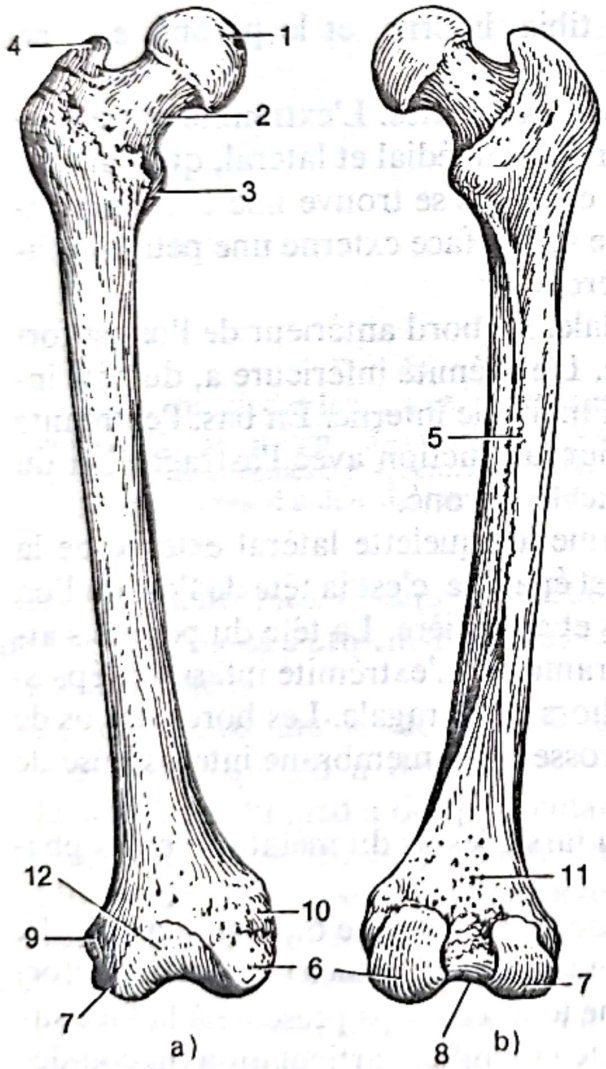

Fig. 49. Fémur (droit) :
a – vue antérieure ; *b* – vue postérieure ; *2* – tête ; *2* – col ; *3* – petit trochanter ; *4* – grand trochanter ; *5* – ligne âpre ; *6* – condyle médial ; *7* – condule latéral ; *8* – fosse intercondylienne ; *9* – tuberosité externe ; *10* – tuberosité interne ; *11* – espace poplité ; *12* – trochlée fémorale

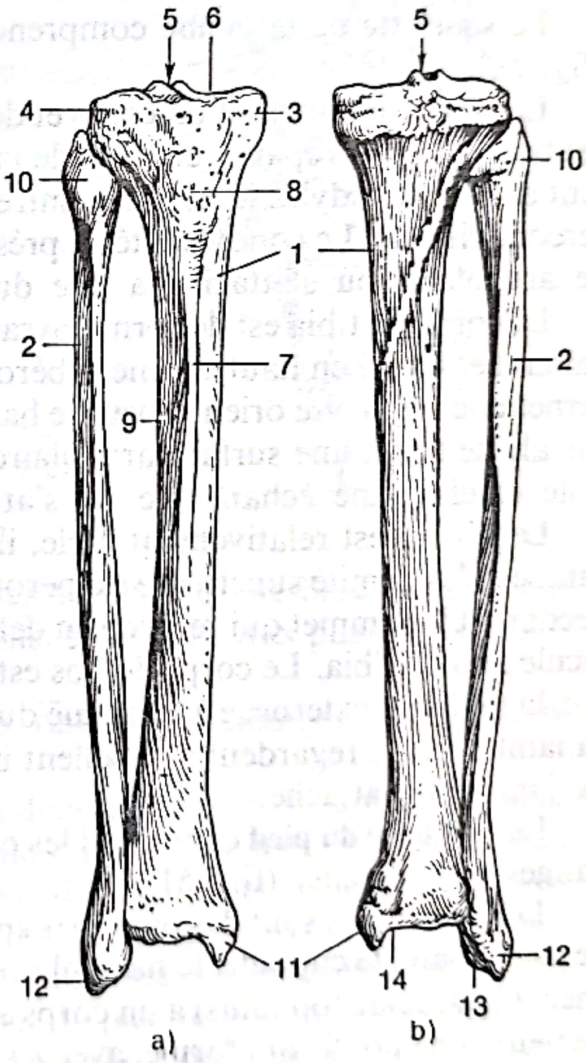

Fig. 50. Os de la jambe (droite) :
a – vue antérieure ; *b* – vue postérieure ; *1* – tibia ; *2* – péroné ; *3* – condyle médial ; *4* – condyle latéral ; *5* – éminence intercondylienne ; *6* – surface articulaire supérieure (pour la jonction avec le fémur) ; *7* – bord antérieur ; *8* – tubérosité tibiale ; *9* – bord interosseux ; *10* – tête du péroné ; *11* – malléole interne ; *12* – malléole externe ; *13* et *14* – surfaces articulaires des mallóles (pour la jonction avec l'astragale)

Scanned with OKEN Scanner

Le corps du fémur est recourbé, à convexité antérieure. La face antérieure du corps est lisse, et une ligne âpre passe le long de la face postérieure. L'extrémité distale de l'os est quelque peu aplatie d'avant en arrière et se termine par les condyles latéral et médial. Au-dessus d'eux se trouvent les tubérosités interne et externe respectivement. Ces derniers sont séparés par une fosse intercondylienne en arrière et une trochlée fémorale (pour l'articulation de la rotule) en avant. Un espace poplité, plat, triangulaire, siège au-dessus de la fosse intercondylienne. Les condyles fémoraux ont des surfaces articulaires pour la jonction avec le tibia.

La *rotule* est le plus grand os sésamoïde. Elle est enclavée dans le tendon du muscle quadriceps et participe à la formation de l'articulation du genou. On y distingue une partie supérieure élargie, la base, et une partie rétrécie regardant en bas, le sommet.

Le **squelette de la jambe** comprend le tibia, interne, et le péroné, externe (fig. 50).

Le *tibia* se compose d'un corps et de deux extrémités. L'extrémité proximale est beaucoup plus épaisse et porte deux condyles, médial et latéral, qui s'articulent avec les condyles fémoraux. Entre les condyles se trouve une éminence intercondylienne. Le condyle latéral présente sur sa face externe une petite surface articulaire où s'attache la tête du péroné.

Le corps du tibia est de forme pyramidale. Le bord antérieur de l'os est fort saillant et renflé en haut en une tubérosité. L'extrémité inférieure a, du côté interne, une apophyse orientée vers le bas, la malléole interne. En bas, l'extrémité distale de l'os a une surface articulaire pour la jonction avec l'astragale, et du côté externe une échancrure où s'attache le péroné.

Le *péroné* est relativement grêle, il forme le squelette latéral externe de la jambe. L'extrémité supérieure du péroné est épaissie, c'est la tête de l'os, où l'on reconnaît le sommet qui regarde en dehors et en arrière. La tête du péroné s'articule avec le tibia. Le corps de l'os est pyramidal. L'extrémité inférieure épaissie, la malléole externe, est contiguë du dehors à l'astragale. Les bords des os de la jambe qui se regardent s'appellent interosseux, la membrane interosseuse de la jambe s'y attache.

Le **squelette du pied** comprend les os du tarse, les os du métatarse et les phalanges (des orteils) (fig. 51).

Les *os tarsiens* sont des os courts spongieux, au nombre de sept : l'astragale, le calcanéum, le cuboïde, le naviculaire (ou scaphoïde tarsien) et trois cunéiformes. L'astragale (ou talus) a un corps et une tête. Le corps présente à la face supérieure une poulie qui forme, avec les os de la jambe, l'articulation du cou-de-pied. Au-dessous de l'astragale, le calcanéum est le plus gros os du tarse. On y distingue un épaississement bien prononcé, la tubérosité calcanéenne, une apophyse qui s'appelle sustentaculum tali, les surfaces articulaires astragaliennes et cuboïdiennes (où s'attachent les os correspondants).

En avant du calcanéum siège le cuboïde, et le naviculaire se trouve en avant de la tête astragalienne. Trois os cunéiformes, interne, intermédiaire et externe, se trouvent après le naviculaire.

Les *os du métatarse*, au nombre de cinq, sont disposés en avant du cuboïde

Scanned with OKEN Scanner

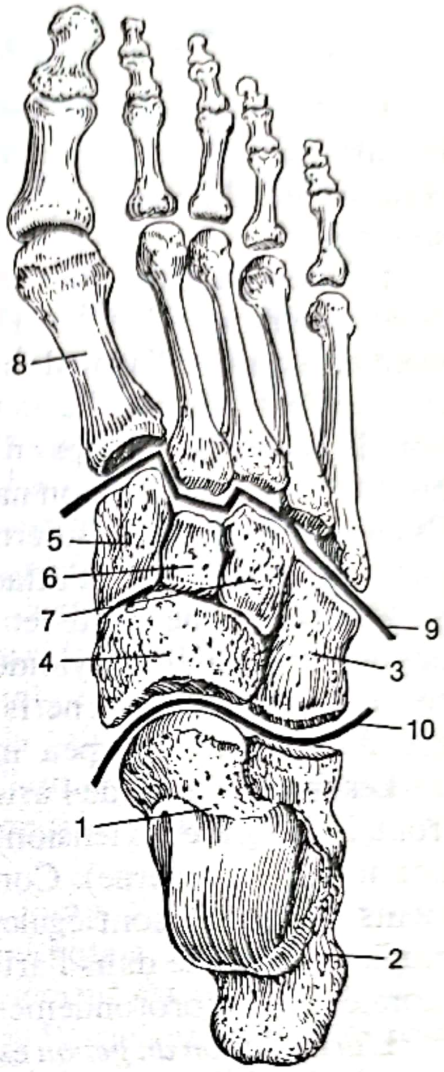

Fig. 51. Os du pied (droit, vue de dessus) :
1 – astragale ; *2* – calcanéum ; *3* – cuboïde ; *4* – naviculaire ; *5*, *6* et *7* – os cunéiformes ; *8* – premier métatarsien ; *9* et *10* – lignes d'union des os du pied

et des os cunéiformes. Chaque os métatarsien comprend une base, un corps et une tête. Les bases s'attachent aux os tarsiens, et les têtes aux phalanges proximales des orteils.

Les orteils, comme les doigts de la main, ont trois phalanges, à l'exception du gros orteil qui en a deux.

Le squelette du pied a des particularités dues à son rôle en tant qu'élément de l'appareil de soutien en position verticale du corps. L'axe longitudinal du pied forme un angle à peu près droit avec l'axe de la jambe et de la cuisse. Les os du pied ne sont pas disposés au même plan, mais forment des voûtes transversale et longitudinale, concaves en direction de la plante et convexes en direction du dos du pied. Ceci étant, les points d'appui du pied ne sont que la tubérosité calcanéenne et les têtes des os métatarsiennes. Le bord externe du pied est abaissé, touche presque la surface d'appui et s'appelle voûte d'appui. Le bord interne est surélevé, c'est la voûte de ressort. Cette structure du pied permet l'exercice des fonctions d'appui et de ressort nécessaires à la position verticale du corps humain et à la marche.

Scanned with OKEN Scanner

Articulations des os du membre inférieur

L'*articulation coxofémorale* est constituée par la cavité cotyloïde et la tête fémorale. Sur le bord de la cavité, il y a un bourrelet cotyloïdien qui approfondit cette cavité. Par sa forme, c'est une énarthrose, une variété d'articulation sphérique.

L'articulation est renforcée par des ligaments. Le plus solide en est le ligament iliofémoral. Il naît de l'épine iliaque antéro-inférieure et se dirige obliquement en avant de l'articulation vers la ligne intertrochantérienne. Ce ligament entrave l'extension de l'articulation coxofémorale. Il a une grande importance pour le maintien du corps en position verticale. De la branche supérieure du pubis et du corps de l'ischion naissent les ligaments pubofémoral et ischiofémoral. Ils passent sur les faces interne et postérieure de la capsule articulaire, en s'y implantant en partie, et s'attachent au grand et au petit trochanters du fémur.

Le ligament de la tête fémorale, situé à l'intérieur de la cavité articulaire, va du fond de la cavité cotyloïde vers la fossette de la tête fémorale et donne passage aux vaisseaux et aux nerfs qui se dirigent vers cette dernière. Le rôle mécanique du ligament est peu important.

Les mouvements de l'articulation coxofémorale s'effectuent sur trois axes : frontal (flexion et extension), sagittal (abduction et adduction), vertical (rotation interne et externe). Comme dans toute articulation triaxiale, des mouvements circulaires sont également possibles. L'amplitude des mouvements est moins grande que dans l'articulation triaxiale de l'humérus puisque la tête fémorale entre profondément dans la cavité articulaire de l'os iliaque.

L'*articulation du genou* est constituée par trois os : le fémur, le tibia et la rotule (fig. 52). Les condyles médial et latéral du fémur s'articulent avec les condyles du même nom du tibia, et en avant se trouve la surface articulaire de la

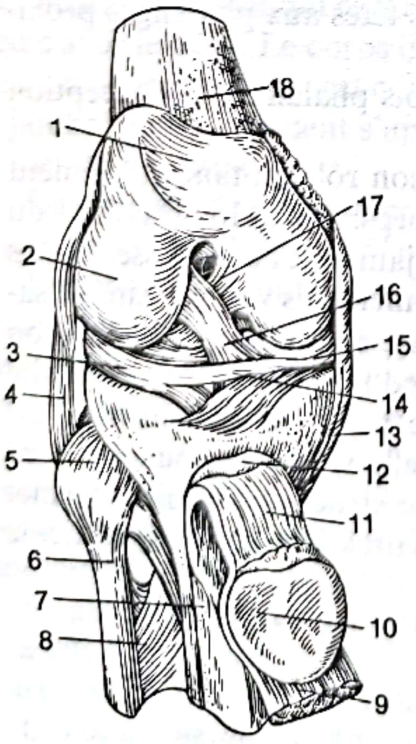

Fig. 52. Articulation du genou (droite). La capsule est enlevée. La rotule avec le tendon du quadriceps crural est tirée en arrière :

1 – trochlée fémorale ; *2* – condyle latéral du fémur ; *3* – ménisque latéral ; *4* – ligament péronier latéral ; *5* – ligament antérieur du péroné ; *6* – péroné ; *7* – tibia ; *8* – membrane interosseuse de la jambe ; *9* – tendon du quadriceps crural ; *10* – rotule ; *11* – ligament rotulien ; *12* – bourse sous-rotulienne ; *13* – ligament tibial latéral ; *14* – ligament transverse de la jambe ; *15* – ménisque médial ; *16* – ligament cruciforme antérieur ; *17* – ligament cruciforme postérieur ; *18* – fémur

Scanned with OKEN Scanner

rotule. Les surfaces articulaires des condyles tibiaux sont quelque peu concaves, et celles des condyles fémoraux sont convexes, mais leur courbure n'est pas identique. Ceci est compensé par les ménisques médial et latéral disposés dans la cavité de l'articulation entre les condyles des os articulés. Le bord externe des ménisques est épaissi et soudé à la capsule articulaire. Le bord interne est beaucoup plus mince. Les ménisques sont attachés par des ligaments à l'éminence intercondylienne du tibia ; leurs bords antérieurs sont unis entre eux par le ligament transverse du genou. Etant des formations élastiques, les ménisques amortissent les secousses venant du pied lors de la marche, de la course, des sauts.

A l'intérieur de la cavité articulaire passent les ligaments cruciformes antérieur et postérieur qui relient le fémur et le tibia. La synoviale de la capsule de l'articulation du genou forme plusieurs bourses synoviales, qui communiquent avec la cavité articulaire. La plus grosse est la bourse rotulienne siégeant entre le tendon du quadriceps et la face antérieure de l'extrémité distale du fémur.

L'articulation du genou est renforcée par de solides ligaments externes. Le tendon du quadriceps s'attache à la base de la rotule et se continue à partir de son sommet comme ligament rotulien attaché à la tubérosité tibiale. Les ligaments latéraux tibial et péronier vont, de part et d'autre de l'articulation du genou, depuis les épicondyles fémoraux jusqu'au condyle médial du tibia et à la tête du péroné respectivement.

L'articulation du genou est une articulation composée, trochléo-rotative. Elle permet la flexion et l'extension de la jambe, une rotation insignifiante de la jambe sur son axe longitudinal. Ce dernier mouvement est possible en demi-flexion de la jambe quand les ligaments latéraux de l'articulation sont relâchés.

Les extrémités proximales des os de la jambe sont unies entre elles par l'intermédiaire de l'*articulation péronéo-tibiale*, de forme plate. Les corps des deux os ont entre eux une membrane interosseuse. Les extrémités distales du tibia et du péroné sont unies par syndesmose (ligaments). Cette union est particulièrement solide.

L'*articulation tibiotarsienne* ou *articulation du cou-de-pied* est constituée par les deux os de la jambe et l'astragale (fig. 53) : la surface articulaire inférieure du tibia et les surfaces articulaires des malléoles des deux os de la jambe s'articulent avec la poulie astragalienne. L'articulation est renforcée par des ligaments allant depuis les os de la jambe jusqu'à l'astragale, au naviculaire et au calcanéum. La bourse articulaire est mince.

Par la forme des surfaces articulaires, c'est une articulation trochléenne. Le mouvement s'effectue sur l'axe frontal : la flexion et l'extension du pied. De faibles mouvements latéraux (abduction et adduction) ne sont possibles qu'au cas d'une forte flexion plantaire.

Les os du pied sont unis entre eux par une série d'articulations renforcées par des ligaments (v. fig. 53). Parmi les articulations tarsiennes, une importance pratique particulière revient aux *articulations astragalocalcanéoscaphoïdienne et calcanéocuboïdienne*, désignées ensemble comme *articulation transverse du tarse* (connue en chirurgie comme *articulation de Chopart*). Elle est renforcée sur la face dorsale du pied par un ligament fendu en deux, dit clé de l'articula-

Scanned with OKEN Scanner

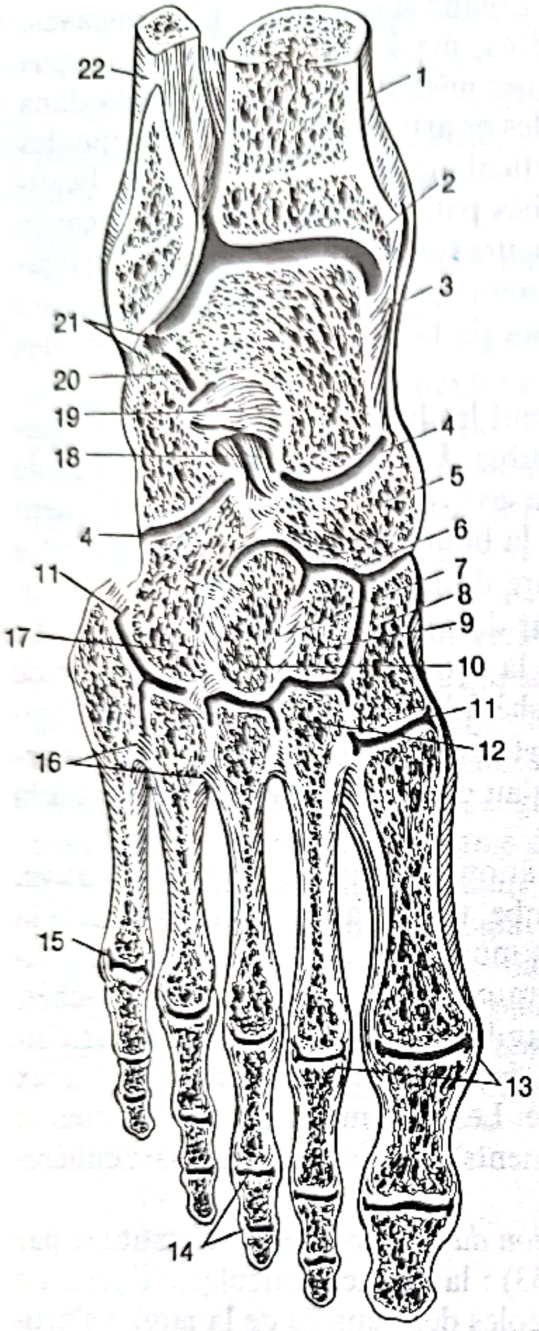

Fig. 53. Articulations et ligaments du pied (droit, coupe) :

1 – tibia ; *2* – cavité de l'articulation tibiotarsienne ; *3, 7, 12, 13, 16, 18, 19* et *21* – ligaments ; *4* – articulation transverse du tarse ; *5* – os naviculaire ; *6* – articulation cunéonaviculaire ; *8,9* et *10* – os cunéiformes ; *11* – articulations tarsométatarsiennes ; *14* – articulations interphalangiennes ; *15* – articulation métatarsophalangienne (5) ; *17* – os cuboïde ; *20* – articulation sous-astragalienne ; *22* – péroné

tion de Chopart. Les articulations tarsiennes permettent la supination et la pronation du pied, ainsi que l'abduction et l'adduction.

Les unions du tarse et du métatarse forment des *articulations tarsométatarsiennes* (connues comme *articulation de Lisfranc*). Du côté dorsal et plantaire, elles sont renforcées par des ligaments. Le plus solide en est le ligament tarsométatarsien interosseux médial, dit clé de l'articulation de Lisfranc. Les articulations tarsométatarsiennes sont plates, leurs mouvements ne sont pas importants.

Les *articulations métatarsophalangiennes* et *interphalangiennes* du pied sont de forme similaire aux articulations analogues de la main, mais l'amplitude des mouvements y est plus faible. Les articulations métatarsophalangiennes permettent la flexion et l'extension, ainsi qu'un faible mouvement latéral. La

Scanned with OKEN Scanner

flexion et l'extension sont possibles dans les articulations interphalangiennes.

La voûte plantaire est renforcée par l'appareil ligamentaire et des muscles. Parmi les ligaments, le rôle essentiel revient au grand ligament de la plante. Naissant de la face inférieure du calcanéum, il va le long du pied et s'attache en éventail à la base de tous les os métatarsiens et au cuboïde.

QUESTIONS

1° Parties des membres supérieurs et inférieurs. 2° Quels os constituent la ceinture scapulaire ? 3° Parties du membre supérieur. 4° Structure de l'omoplate (bords, angles, apophyses, surfaces et fosses). 5° Structure de la clavicule. 6° Structure de l'extrémité proximale et du corps de l'humérus. 7° Structure de l'extrémité distale de l'humérus. 8° Structure du radius. 9° Structure du cubitus. 10° Parties de la main. Combien d'os possède chaque partie? 11° Citer les os tarsiens. Désignation des phalanges digitales. 12° Articulation sternoclaviculaire, sa constitution, ses mouvements. 13° Structure de l'articulation de l'humérus. 14° Mouvements de l'articulation de l'humérus. 15° Articulation du coude : sa constitution, ses mouvements. 16° Articulations radiocubitales proximale et distale : leur structure, leurs mouvements. 17° Structure de l'articulation radiocarpienne. 18° Quels mouvements de l'articulation radiocarpienne sont-ils possibles ? 19° Quels mouvements permettent les articulations métacarpophalangiennes et interphalangiennes ? 20° Quelles parties des os du membre supérieur sont-elles bien perceptibles à la palpation ? 21° Désignation des os de la ceinture pelvienne et du membre inférieur. 22° Quels os se sont ils unis pour former l'os iliaque ? 23° Structure de l'ilion. 24° Structure du pubis et de l'ischion. 25° Quels os constituent le bassin ? 26° Articulation des os pelviens. 27° Deux parties du bassin, frontière entre elles. 28° Différences sexuelles du bassin. 29° Diamètres biépineux, bicrête et vertical du bassin. 30° Diamètre conjugué obstétrical (vrai) et diamètre transverse du bassin. 31° Structure de l'extrémité proximale et du corps du fémur. 32° Structure de l'extrémité distale du fémur. 33° Structure et disposition réciproque des os de la jambe. 34° Parties du pied, combien d'os y a-t-il dans chacune de ces parties ? 35° Désignation et disposition réciproque des os tarsiens. 36° Structure de l'articulation coxofémorale. 37° Mouvements de l'articulation coxofémorale. 38° Structure de l'articulation du genou, ses mouvements. 39° Articulation tibiotarsienne. 40° Voûte plantaire.

Squelette de la tête

Le squelette de la tête dérive de deux ébauches d'origine et de destination fonctionnelle distinctes. Aussi y distingue-t-on deux parties qui diffèrent par leur structure et leur fonction, le *crâne cérébral* (*neurocrâne*) et le *crâne facial* (*splanchnocrâne*) (fig. 54 et 55).

Tous les os constituant le squelette céphalique sont divisés, suivant leur position (et origine) en *os du crâne* et *os de la face*. Les premiers forment l'enveloppe pour l'encéphale (boîte crânienne) et une partie des organes des sens. Les seconds sont l'armature pour les parties molles de la face et les portions initiales des systèmes respiratoire (cavité nasale) et digestif (cavité buccale).

Le crâne est formé par huit os : occipital, deux pariétaux, frontal, deux temporaux, sphénoïde et éthmoïde, et le squelette de la face par douze os pairs : maxillaire supérieur, malaire, palatin, os propre du nez, cornet lacrymal (un-

Scanned with OKEN Scanner

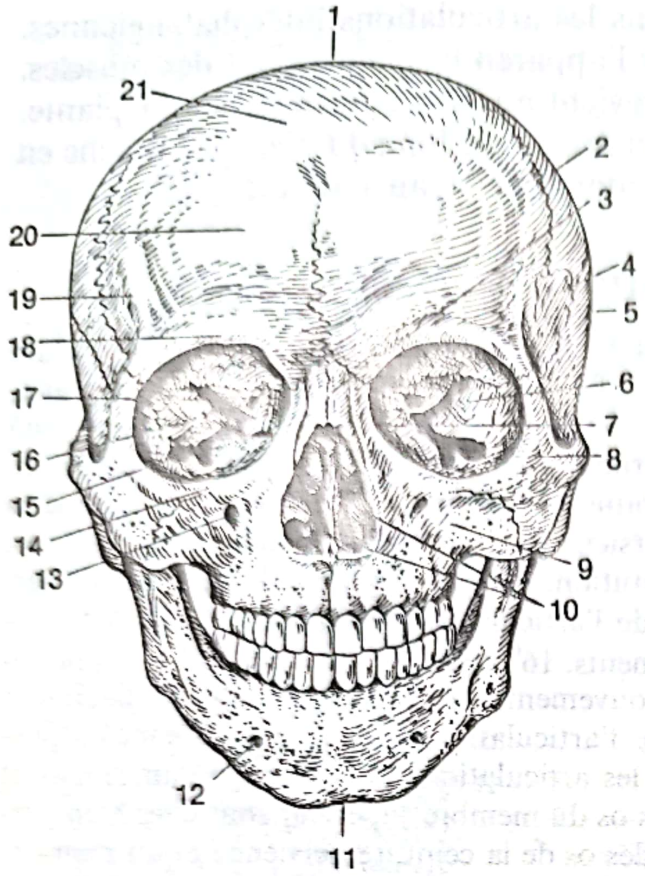

Fig. 54. Crâne (vue antérieure) :
1 – os frontal ; *2* – os pariétal ; *3* – os nasal ; *4* – os sphénoïde ; *5* – os temporal ; *6* – orbite ; *7* – unguis (os lacrymal) ; *8* – os malaire ; *6* – maxillaire supérieur ; *10* – trou piriforme ; *11* – maxillaire inférieur ; *12* – orifice mentonnier ; *13* – orifice sous-orbitaire ; *14* – bord sous-orbitaire ; *15* – fente sphénoïdale inférieure ; *16* – canal optique ; *17* – fente sphénoïdale supérieure ; *18* – bord sus-orbitaire ; *19* – ligne temporale supérieure ; *20* – bosse frontale ; *21* – écaille frontale

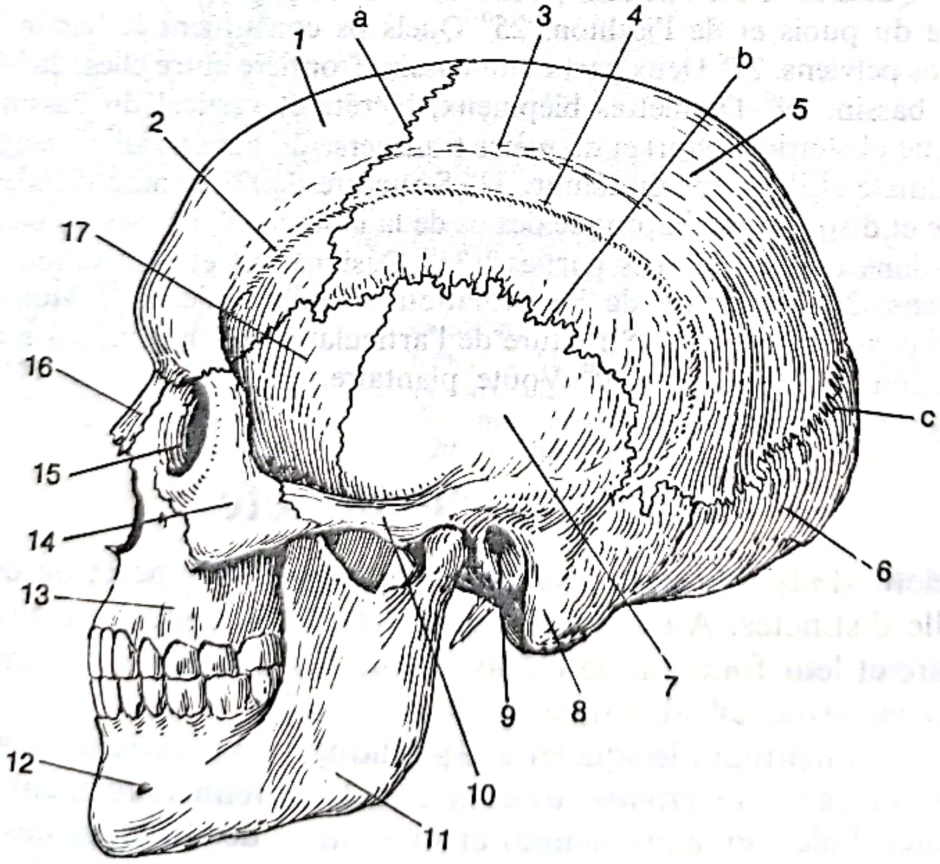

Fig. 55. Crâne (vue de gauche) :
1 – os frontal ; *2* et *3* – lignes temporales supérieures ; *4* – ligne temporale inférieure ; *5* – os pariétal ; *6* – os occipital ; *7* – os temporal ; *8* – apophyse mastoïde ; *9* – conduit auditif externe ; *10* – arcade zygomatique ; *11* – maxillaire inférieur ; *12* – orifice mentonnier ; *13* – maxillaire supérieur ; *14* – os malaire ; *15* – unguis (os lacrymal) ; *16* – os propre du nez ; *17* – os sphénoïde (grande aile) ; *a* – suture coronale ; *b* – suture écailleuse ; *c* – suture lambdoïde

Scanned with OKEN Scanner

guis) inférieur, et par deux os impairs : vomer et maxillaire inférieur. Avec les os de la face, on étudie généralement l'os hyoïde.

Certains os des deux parties du crâne sont unis entre eux et participent ensemble à la formation de parois de différentes cavités et fosses (orbite, cavité nasale, fosse ptérygopalatine, etc.).

Os du crâne

L'os *occipital* est impair et situé dans la portion postéro-inférieure du crâne (fig. 56). Cet os monolithique se forme chez les enfants de 3 à 6 ans par l'union de quatre pièces : basilaire, deux latérales et écaille occipitale. Toutes ces pièces circonscrivent le trou occipital.

La partie basilaire de l'os occipital est soudée en avant au corps du sphénoïde, sa face interne formant un clivus. La face inférieure (externe) de la partie basilaire présente un tubercule pharyngien. Des sutures unissent les parties latérales de l'occipital aux os temporaux et l'écaille aux os pariétaux.

Chaque pièce latérale porte sur sa face inférieure une éminence, le condyle occipital (qui sert à la jonction avec l'atlas). A travers la base du condyle passe le canal hypoglosse (pour le nerf du même nom). A côté du condyle se trouve l'échancrure jugulaire qui forme, avec l'échancrure jugulaire de l'os temporal, le trou jugulaire du crâne. De part et d'autre, ce trou donne passage à la veine jugulaire interne, aux nerfs pneumogastrique, glossopharyngien et spinal. Une protubérance occipitale externe est située sur la face externe de l'écaille occipi-

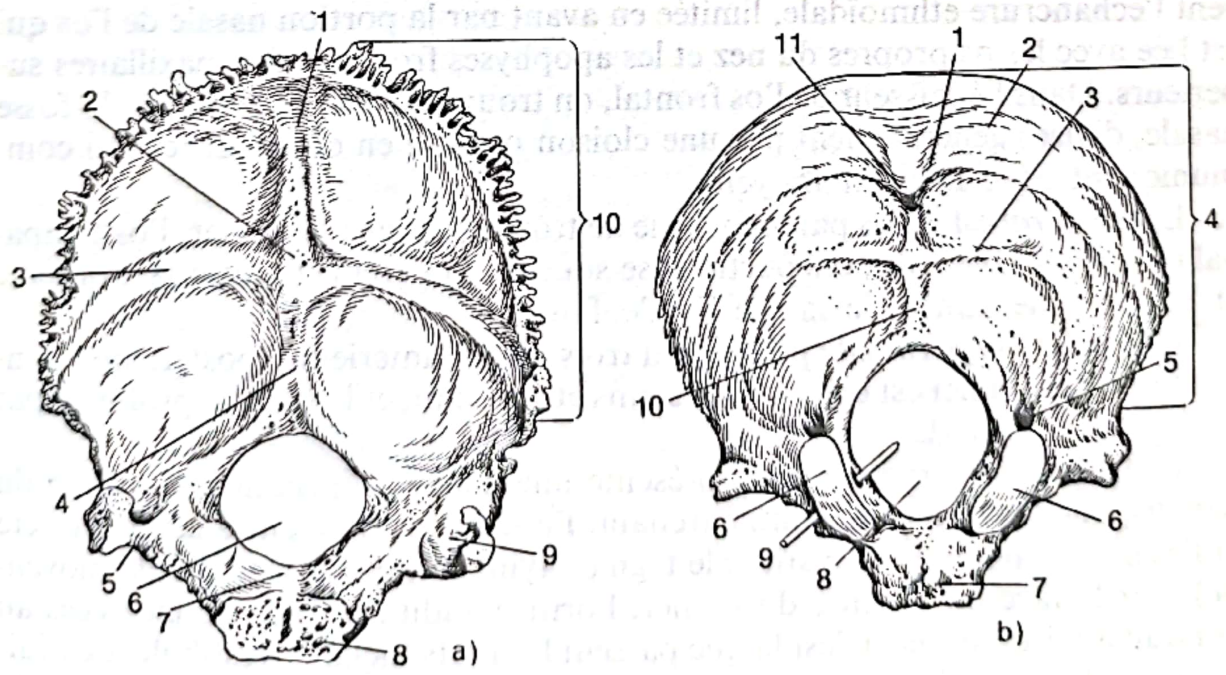

Fig. 56. Os occipital :

a – vue intérieure : *1* et *3* – sillons des sinus veineux ; *2* – protubérance occipitale interne ; *4* – crête occipitale interne ; *5* – échancrure jugulaire ; *6* – trou occipital ; *7* – clivus ; *8* – partie basilaire ; *9* – partie latérale ; *10* – écaille occipitale ; *b* – vue extérieure : *1*, *2* et *3* – lignes courbes occipitales ; *4* – écaille occipitale ; *5* – fosse condylienne ; *6* – condyle ; *7* – partie basilaire ; *8* – trou occipital ; *9* – canal du nerf hupoglosse ; *10* – crête occipitale externe ; *11* – protubérance occipitale externe

Scanned with OKEN Scanner

tale, des lignes courbes occipitales en partent dans le sens latéral, et une crête occipitale externe se dirige en bas.

Sur la face interne de l'écaille, on reconnaît une protubérance occipitale interne, d'où partent les sillons des sinus transverses qui se prolongent par les sillons des sinus sigmoïdes. Les sillons servent de loges aux sinus veineux du même nom de la dure-mère.

Le *pariétal* est un os pair (v. fig. 55) qui a l'aspect d'une lame quadrilatère à faible convexité extérieure. On y distingue quatre bords et quatre angles. Les deux os pariétaux sont unis entre eux par une suture dentelée dite sagittale. Les bords postérieurs des os pariétaux, en se joignant à l'écaille occipitale, forment une suture lambdoïde. La suture coronale unit les pariétaux au frontal.

La face externe de chaque os pariétal présente une éminence, la bosse pariétale. Sur la face interne (cérébrale) passent des sillons artériels, et sur la ligne médiane les deux os pariétaux forment le sillon du sinus sagittal supérieur qui s'étend au frontal et à l'occipital.

Le *frontal* est un os impair, on y distingue quatre portions : l'écaille frontale, la pièce nasale et deux pièces orbitaires (fig. 57).

Deux bosses frontales s'élèvent sur la face externe de l'écaille frontale. Au-dessous se trouvent les arcades sourcilières, et entre les deux arcades un palier plat, la glabelle. Le bord inférieur de l'écaille frontale est limité par le bord sus-orbitaire pair qui se continue latéralement par l'apophyse zygomatique attachée au malaire. Chez l'enfant de moins de deux ans, l'écaille est faite de deux moitiés unies entre elles par une suture qui s'ossifie par la suite.

Les pièces orbitaires de l'os frontal sont de minces lames osseuses participant à la formation des parois supérieures des orbites. Entre ces lames se trouvent l'échancrure ethmoïdale, limitée en avant par la portion nasale de l'os qui est liée avec les os propres du nez et les apophyses frontales des maxillaires supérieurs. Dans l'épaisseur de l'os frontal, on trouve une cavité aérienne, la fosse nasale, divisée généralement par une cloison osseuse en deux parties qui communiquent avec le méat moyen.

Le *temporal* est un os pair constitué de trois portions : le rocher, l'os tympanal et l'écaille (fig. 58) ; ces portions se soudent entièrement entre la troisième et la septième année de la vie de l'enfant.

Le rocher, ou pyramide pétreuse, a trois faces : antérieure, postérieure et inférieure. Le sommet est orienté en dedans et en avant, et la base se prolonge par l'apophyse mastoïde.

La face antérieure du rocher présente une dépression (pour le ganglion du nerf trijumeau) et une eminentia arcuata. Le segment situé entre cette dernière et l'écaille du temporal constitue le tegmen tympani (cavité de l'oreille moyenne). Sur la face postérieure du rocher, l'orifice auditif interne donne accès au conduit auditif interne. C'est là que passent les nerfs facial et vestibulocochléaire. Sur la face inférieure du rocher, on reconnaît l'orifice externe du canal de la carotide où passe la carotide interne. Ce canal s'ouvre au sommet du rocher par l'orifice interne. De la face inférieure du rocher naît une mince apophyse styloïde. Entre le rocher et l'écaille du temporal passe un canal musculo-tubaire, qui mène à la caisse du tympan. Le canal est divisé en deux. La partie inférieure

Scanned with OKEN Scanner

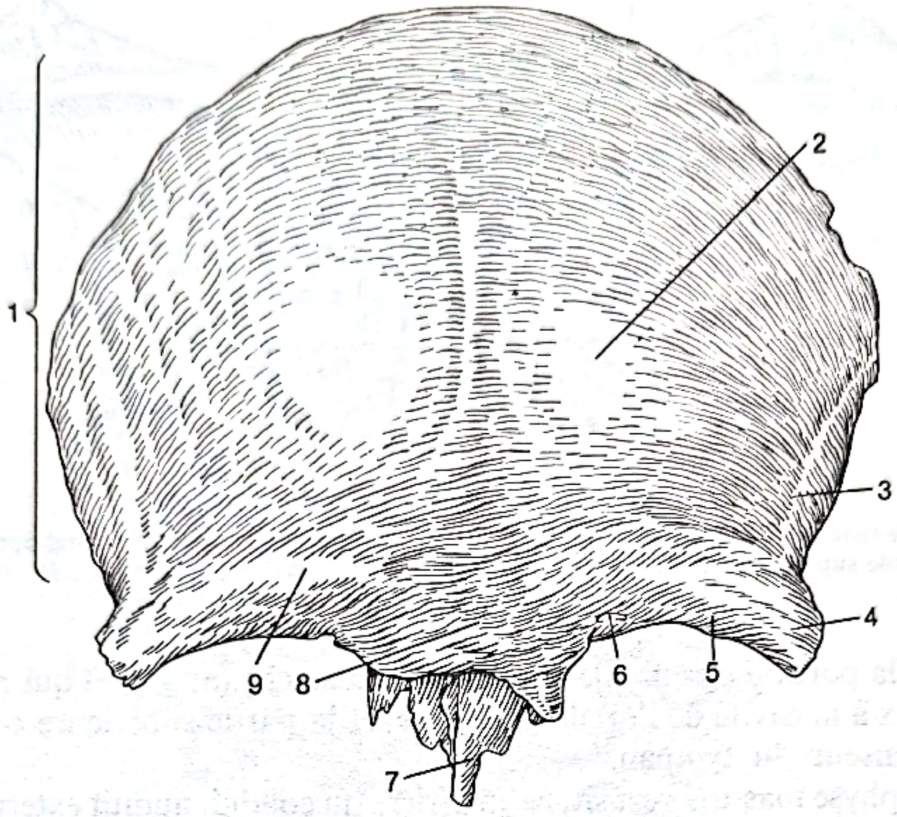

Fig. 57. Os frontal (vue antérieure) :

1 – écaille frontale ; *2* – bosse frontale ; *3* – ligne temporale ; *4* – apophyse zygomatique ; *5* – bord sus-orbitaire ; *6* – orifice sus-orbitaire ; *7* – partie nasale ; *8* – glabelle ; *9* – arcade sourcilière

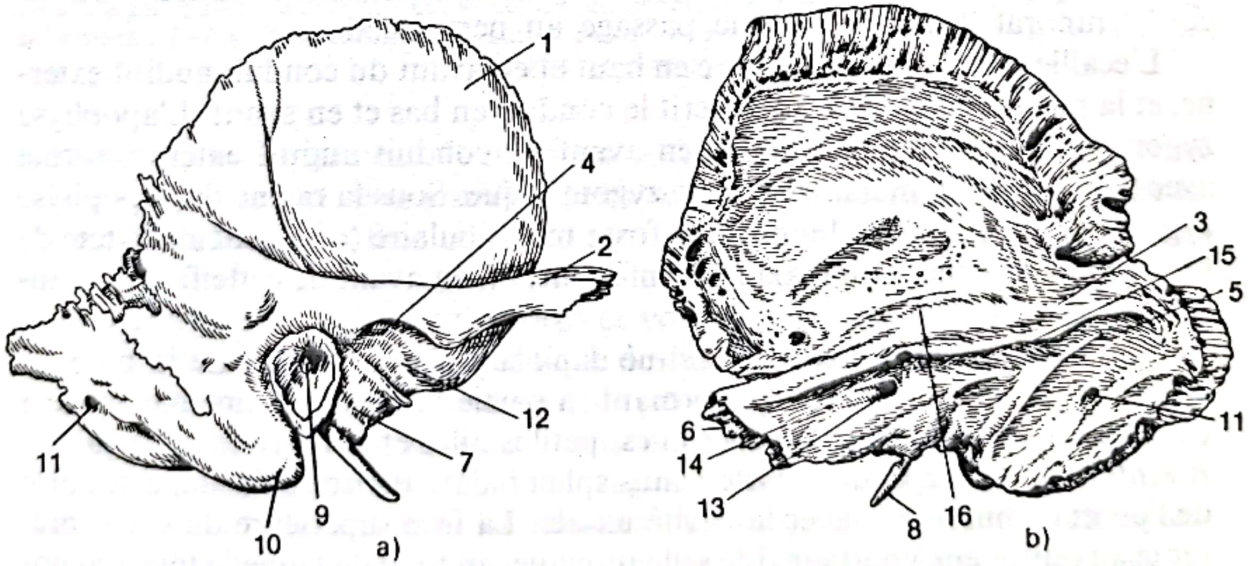

Fig. 58. Os temporal (droit) :

a – vue extérieure ; *b* – vue intérieure ; *1* – partie écailleuse ; *2* – apophyse zygomatique ; *3* – rocher ; *4* – fosse mandibulaire ; *5* – sillon du sinus sigmoïde ; *6* – sommet du rocher ; *7* – partie tympanale ; *8* – apophyse styloïde ; *9* – orifice auditif externe ; *10* – apophyse mastoïde ; *11* – orifice mastoïdien ; *12* – tubercule articulaire ; *13* – orifice auditif interne ; *14* – bord postérieur du rocher ; *15* – bord supérieur du rocher ; *16* – eminentia arcuata

Scanned with OKEN Scanner

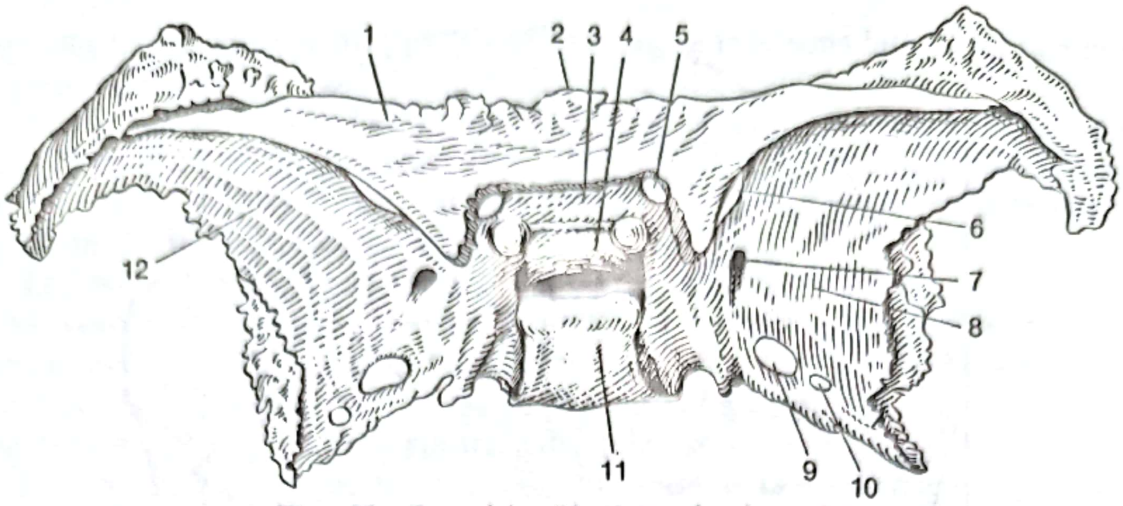

Fig. 59. Os sphénoïde (vue de dessus) :
1 – petite aile (gauche) ; *2* – corps ; *3* – gouttière optique ; *4* – selle turcique ; *5* – canal optique ; *6* – fente sphénoïdale supérieure ; *7* – trou rond ; *8* et *12* – grandes ailes ; *9* – trou ovale ; *10* – trou épineux ; *11* – dos de la selle turcique

renferme la portion osseuse de la trompe d'Eustache (auditive) qui relie le rhinopharynx à la cavité de l'oreille moyenne, et la partie supérieure comporte le muscle tenseur du tympan.

L'apophyse mastoïde est située en arrière du conduit auditif externe. La face externe de l'apophyse est le site d'insertion du muscle sternocléidomastoïdien, et sa face interne présente un sillon du sinus sigmoïdal où gît le sinus veineux du même nom. L'apophyse mastoïde montre à l'intérieur d'assez petites cavités aériennes, dont la plus grosse s'appelle antre mastoïdien. Ces cavités communiquent avec celle de l'oreille moyenne. L'apophyse a aussi un orifice se rapportant aux ainsi dites veines émissaires. Entre les apophyses mastoïde et styloïde, un orifice stylo-mastoïdien termine le canal facial situé dans l'épaisseur du rocher temporal. Ce canal donne passage au nerf facial.

L'écaille du temporal se trouve en haut et en avant du conduit auditif externe, et la partie tympanale circonscrit le conduit en bas et en avant. L'apophyse zygomatique, partant de l'écaille en avant du conduit auditif externe, forme avec l'apophyse du malaire l'arcade zygomatique. Sous la racine de l'apophyse zygomatique, le temporal montre la fosse mandibulaire (où s'articule la tête de l'apophyse articulaire du maxillaire inférieur) et, en avant de cette fosse, un tubercule articulaire.

Le *sphénoïde* est un os impair situé dans la portion centrale de la base du crâne (fig. 59). Le corps de l'os formant sa partie moyenne donne naissance à trois paires d'apophyses : grandes ailes, petites ailes et apophyses ptérygoïdes. A l'intérieur du corps, une cavité (sinus sphénoïdal), divisée en deux, comporte de l'air et communique avec la cavité nasale. La face supérieure du corps présente au centre une gouttière dite selle turcique, au fond de laquelle loge l'hypophyse. La selle turcique est limitée par deux saillies, en avant par le tubercule et en arrière par le dos. Sur les faces latérales de la selle passent des sillons où gisent les carotides internes (gauche et droite).

Les grandes ailes vont de côté du corps de l'os. A la base de chaque aile, on voit des trous rond, ovale et épineux. Les deux premiers donnent passage aux

Scanned with OKEN Scanner

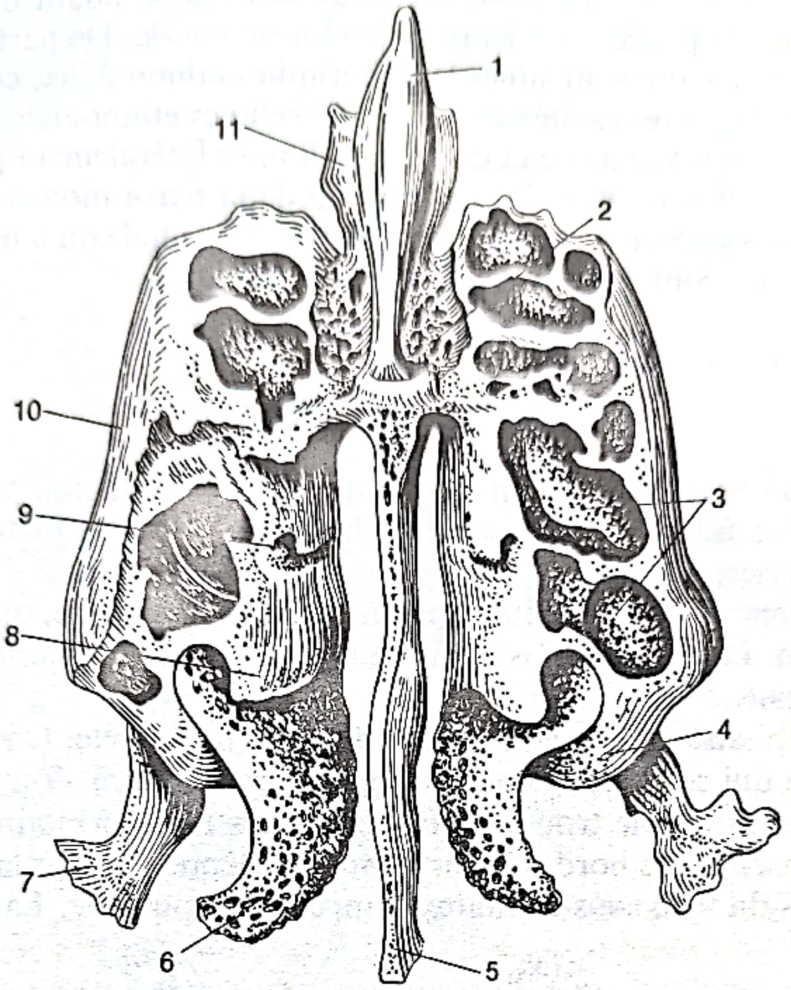

Fig. 60. Os ethmoïde (vue postérieure) :
1 – crista galli ; *2* – lame criblée ; *3* et *4* – cellules etmoïdales ; *5* – lame perpendiculaire ; *6* – cornet nasal moyen ; *7* – apophyse crochue ; *8* – cornet nasal supérieur ; *9* – labyrinthe ; *10* – lame orbitaire ; *11* – aile de crista galli

branches du nerf trijumeau, le troisième à l'artère méningée moyenne. La face orbitaire (antérieure) de la grande aile entre dans la constitution de la paroi latérale de l'orbite, et la face temporale (externe) participe à la formation de la fosse temporale.

Les petites ailes naissent du corps et vont en haut et de côté, à la base de chaque petite aile passe le canal optique destiné au nerf du même nom. Les petites ailes entrent dans la constitution de la paroi supérieure des orbites. La petite et la grande ailes de chaque côté circonscrivent la fente sphénoïdale supérieure qui relie la cavité crânienne à l'orbite, ici passent une branche du nerf trijumeau et d'autres nerfs (allant vers les muscles de l'œil), les veines ophtalmiques.

Les apophyses ptérygoïdes vont du corps de l'os vers le bas. Sur chaque apophyse, on distingue les lames médiale et latérale avec la fosse ptérygoïde entre elles, ainsi que d'autres formations.

L'*ethmoïde* est un os impair qui participe à la formation de la fosse cérébrale antérieure, de la cavité nasale et de l'orbite (fig. 60). Sa lame horizontale s'appelle lame criblée. Elle occupe l'échancrure du frontal et a de petits orifices

Scanned with OKEN Scanner

pour les fibres olfactives. La lame perpendiculaire descendant depuis la lame criblée constitue la partie supérieure de la cloison nasale. De part et d'autre de la lame perpendiculaire sont situés les labyrinthes ethmoïdaux, composés d'un grand nombre de petites cavités aériennes, les cellules ethmoïdales. Les deux labyrinthes ethmoïdaux, gauche et droit, sont limités latéralement par une mince lame orbitaire qui entre dans la constitution de la paroi moyenne de l'orbite. Deux lamelles osseuses courbées partent de la face médiale du labyrinthe vers la cavité nasale, ce sont les cornets supérieur et moyen.

Os de la face

Le *màxillaire supérieur* est un os pair qui entre dans la constitution des parois des cavités nasale et buccale et de l'orbite (fig. 61). On y distingue un corps et des apophyses.

Le corps renferme une cavité aérienne, le sinus maxillaire, qui s'ouvre dans le méat moyen. Le corps de l'os a quatre faces : orbitaire, antérieure, infratemporale et nasale.

La face orbitaire constitue la paroi inférieure de l'orbite. On y voit le sillon sous-orbitaire qui se prolonge par le canal du même nom s'ouvrant, à la face antérieure de l'os, par le trou sous-orbitaire. Les faces orbitaire et antérieure constituent ensemble le bord sous-orbitaire. La dépression sur la face antérieure, au-dessous du trou sous-orbitaire, s'appelle fosse canine. La face nasale de

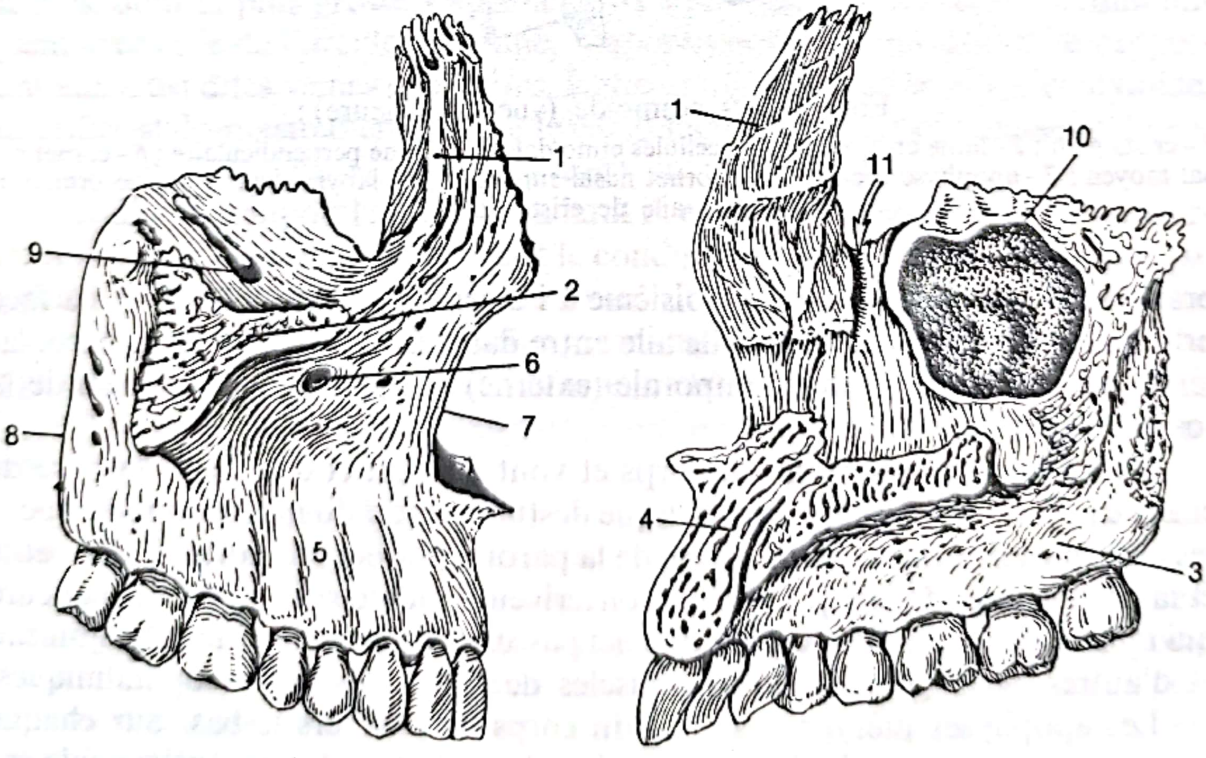

Fig. 61. Maxillaire supérieur :

a – os droit (vue extérieure) ; *b* – os droit (vue intérieure) ; *1* – apophyse frontale ; *2* – apophyse zygmatique ; *3* – apophyse alvéolaire ; *4* – apophyse palatine ; *5* – fosse canine ; *6* – orifice sous-orbitaire ; *7* – échancrure nasale ; *8* – face sous-temporale ; *9* – sillon sous-orbitaire ; *10* – sinus maxillaire ; *11* – sillon lacrymal

Scanned with OKEN Scanner

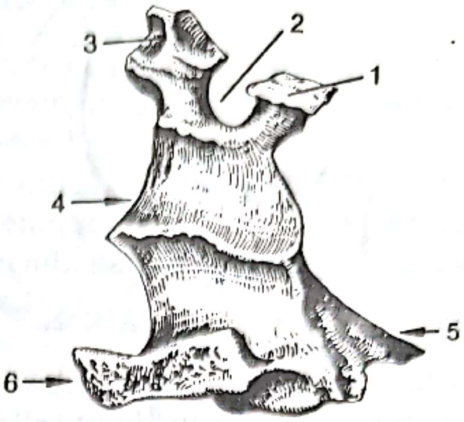

Fig. 62. Os palatin (droit, vue extérieure) :
1 – récessus sphénoïdal ; *2* – échancrure sphénopalatine ; *3* – apophyse orbitaire ; *4* – lame perpendiculaire ; *5* – apophyse pyramidale ; *6* – lame horizontale

l'os entre dans la constitution de la paroi latérale de la cavité nasale, un trou y donne accès au sinus maxillaire. Une tubérosité est visible sur la face infratemporale qui regarde en arrière, vers la fosse infratemporale.

Du corps du maxillaire supérieur partent quatre apophyses : frontale, zygomatique, palatine et alvéolaire. Les apophyses frontale et zygomatique sont unies aux os du même nom. L'apophyse alvéolaire a huit fossettes, alvéoles dentaires, pour les dents supérieures, qui sont séparées par des cloisons osseuses interalvéolaires. Les apophyses palatines des deux maxillaires supérieurs forment la portion antérieure de la voûte palatine.

Les échancrures nasales des maxillaires supérieurs et les os propres du nez délimitent l'orifice piriforme du crâne.

Le *palatin* est un os pair composé de deux lames, perpendiculaire et horizontale (fig. 62). Les lames horizontales des deux palatins s'unissent entre elles pour former la partie postérieure de la voûte palatine. La lame perpendiculaire est située en avant de l'apophyse ptérygoïde du sphénoïde, participe à la formation de la paroi latérale de la cavité nasale et a une échancrure ptérygopalatine sur le bord supérieur.

Le *lacrymal* (*unguis*) est une petite et mince lame paire située dans la portion antérieure de la paroi médiale de l'orbite. Cet os a une gouttière lacrymale constituant, avec le même sillon de l'apophyse frontale du maxillaire supérieur, la fosse du sac lacrymal, qui se prolonge par le canal lacrymonasal s'ouvrant dans le méat inférieur.

L'*os propre du nez* est une petite lame quadrilatère paire qui forme le dos du nez (v. fig. 54). Il est uni à l'apophyse frontale du maxillaire supérieur, à l'os frontal et à l'os propre du nez du côté opposé.

Le *malaire* est un os pair de forme irrégulière qui a trois faces et deux apophyses (v. fig. 54). La face latérale de l'os constitue la portion latérale de la partie faciale moyenne, la face temporale regarde en arrière, vers la fosse infratemporale, et la face orbitaire entre dans la constitution des parois latérale et inférieure de l'orbite. L'apophyse frontale est unie à l'os du même nom, et l'apophyse temporale, avec l'apophyse zygomatique du temporal, constitue l'arcade zygomatique.

Le *vomer* est une lame osseuse quadrilatère impaire. Par son bord antérieur, il est en contact direct avec le bord inférieur de la lame perpendiculaire de l'ethmoïde, participe à la formation de la cloison nasale.

Scanned with OKEN Scanner

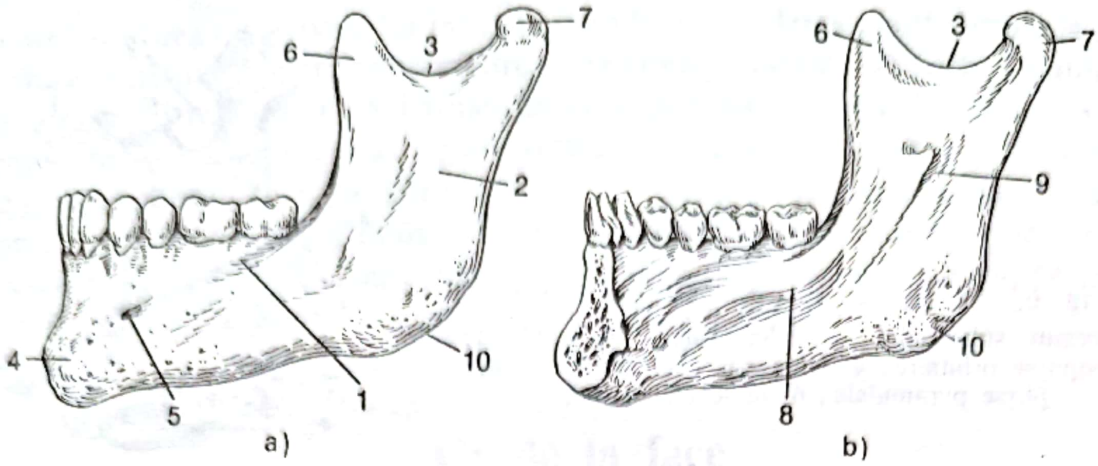

Fig. 63. Maxillaire inférieur :
a – moitié gauche (vue extérieure) ; *b* – moitié droite (vue intérieure) ; *1* – corps ; *2* – branche ; *3* – échancrure ; *4* – éminence mentonnière ; *5* – trou mentonnier ; *6* – apophyse coronoïde ; *7* – condyle ; *8* – ligne maxillohyoïde ; *9* – trou du maxillaire inférieur ; *10* – angle du maxillaire inférieur

Le *cornet inférieur* est une lamelle osseuse recourbée, située dans la cavité nasale et fixée par un bord à sa paroi latérale. L'autre bord du cornet inférieur pend librement dans la lumière de la cavité nasale.

Le *maxillaire inférieur* ou *mandibule* est un os impair qui se constitue à partir des deux moitiés, soudées à la première année de vie de l'enfant. Il a un corps et deux branches montantes (fig. 63). La face externe du corps montre au milieu l'éminence mentonnière. Le bord inférieur du corps est épaissi et forme la base de la mâchoire inférieure. La partie supérieure du corps s'appelle alvéolaire. Elle porte 16 alvéoles dentaires où se situent les racines des dents.

Chaque branche se termine en haut par deux éminences : apophyse coronoïde en avant et condyle en arrière. Sur le condyle, on distingue la tête et le col du maxillaire inférieur avec la fosse ptérygoïdienne. La tête s'articule avec la fosse mandibulaire du temporal. Sur la face interne de la branche, un trou donne accès au canal du maxillaire inférieur passant par le corps de l'os. Ce canal s'ouvre sur la face externe du corps de l'os par le trou mentonnier. Il sert au passage du nerf alvéolaire inférieur, ainsi que de l'artère et des veines du même nom. Le bord postérieur de la branche et le corps forment l'angle mandibulaire. La face externe de l'angle comporte la tubérosité massétérienne, et la face interne montre la tubérosité ptérygoïdienne. C'est là que s'attachent les muscles masticateurs.

L'*os hyoïde* se trouve sous la racine de la langue, dans la région cervicale. Il possède un corps et deux paires de cornes : petites et grandes (fig. 64).

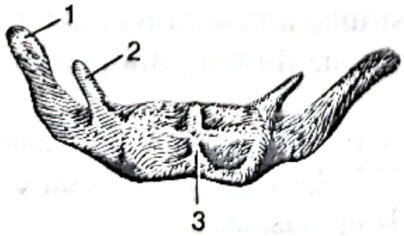

Fig. 64. Os hyoïde :
1 – grande corne ; *2* – petite corne ; *3* – corps

Scanned with OKEN Scanner

Articulations des os du crâne

Les os du crâne sont unis entre eux par des tissus fibreux et cartilagineux : sutures et synchondroses, seul le maxillaire inférieur forme avec les os temporaux une paire d'articulations temporomaxillaires.

La plupart des os crâniens sont unis par des sutures, lorsqu'il y a de minces bandes de tissu conjonctif entre les bords des os en question. Suivant la forme, les sutures peuvent être dentées, harmoniques et écailleuses. Les sutures dentées unissent la plupart des os de la voûte crânienne, les os harmoniques unissent surtout les os de la face qui ont généralement des bords réguliers. L'union de l'écaille temporale et du bord du temporal est un exemple de la suture écailleuse. Les sutures sont désignées d'après les os qu'elles unissent (par exemple, la suture frontozygomatique). Il y a aussi des désignations originales : la suture coronale unit le frontal au pariétal, la suture sagittale unit les pariétaux, la suture lambdoïde unit les pariétaux à l'occipital.

Les os de la base crânienne sont unis par du tissu cartilagineux (synchondroses). Avec l'âge, les sutures et les synchondroses cèdent progressivement la place aux synostoses.

L'*articulation temporomaxillaire*, droite et gauche, est constituée par la fosse mandibulaire et le tubercule articulaire du temporal, d'une part, la tête de l'apophyse articulaire du maxillaire inférieur, d'autre part (fig. 65). Un disque cartilagineux soudé à la capsule articulaire partage la cavité de l'articulation en deux chambres isolées. Le disque est biconcave, ce qui contribue à une grande congruence des surfaces articulaires. Grâce aux mouvements de cette articulation, la mâchoire inférieure peut se déplacer en haut et en bas, en avant et en arrière, latéralement. Le maxillaire inférieur s'abaissant faiblement, sa tête tourne sur la face inférieure du disque articulaire, c.-à-d. sur l'axe frontal. S'il s'abaisse fortement ou bien va de l'avant, la tête et le disque se déplacent en bas et en

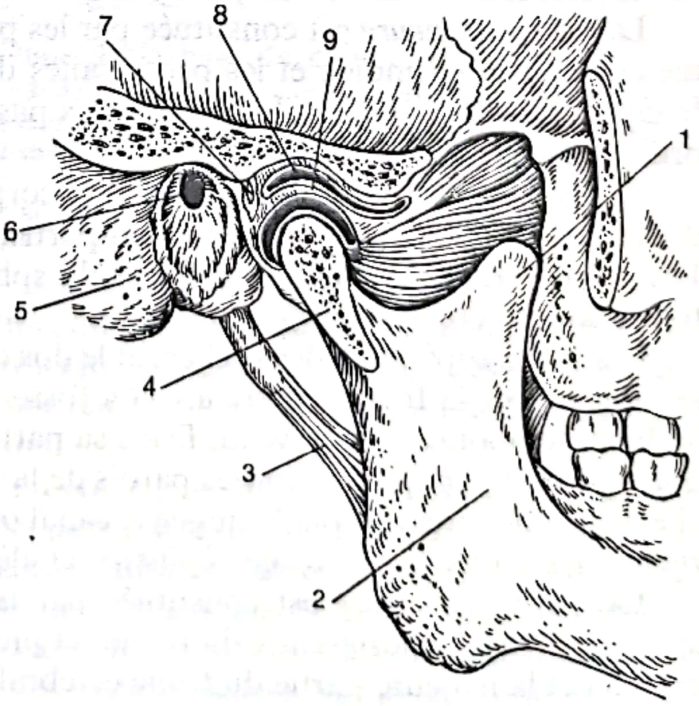

Fig. 65. Articulation temporomaxillaire (droite) :

1 – apophyse coronoïde ; *2* – branche du maxillaire inférieur ; *3* – ligament stylomandibulaire ; *4* – condyle ; *5* – apophyse mastoïde ; *6* – conduit auditif externe ; *7* – capsule articulaire ; *8* – fosse mandibulaire ; *9* – disque articulaire

Scanned with OKEN Scanner

avant, de la fosse mandibulaire du temporal sur son tubercule articulaire. Lors des mouvements latéraux du maxillaire inférieur, une tête se déplace avec le disque sur le tubercule articulaire et l'autre reste dans la fosse du temporal et effectue une rotation sur l'axe vertical. Les deux articulations temporomaxillaires sont considérées comme une articulation combinée, car les mouvements isolés y sont impossibles.

Sur le temporal, la capsule englobe la fosse et le tubercule. Sur le maxillaire inférieur, elle s'attache au col condylien. L'articulation est renforcée par plusieurs ligaments.

L'*os hyoïde* est uni au crâne par le ligament stylohyoïdien (pair) et des muscles.

Crâne comme entité

Par un plan conventionnel passant par la protubérance occipitale externe en arrière et les bords sus-orbitaires du frontal en avant, le crâne cérébral est divisé en voûte et base.

La **voûte (calotte) du crâne** est constituée par les pariétaux et les écailles du frontal, de l'occipital et du temporal. On y distingue bien les sutures coronale, sagittale et lambdoïde. Le sillon du sinus sagittal supérieur, les sillons artériels, etc., sont visibles sur la face interne (cérébrale) de la voûte. Les os et les pièces osseuses formant la voûte sont constitués de la table externe et de la table interne du tissu osseux compact, entre lesquelles est disposée le tissu spongieux qui s'appelle ici diploé.

La **base du crâne** est considérée de deux côtés : du côté de la cavité (face endocrânienne) et du dehors (face exocrânienne).

La *face endocrânienne* de la base du crâne (fig. 66) est subdivisée en trois fosses cérébrales : antérieure, moyenne et supérieure.

La *fosse antérieure* est constituée par les parties orbitaires du frontal, la lame criblée de l'ethmoïde et les petites ailes du sphénoïde. Ici logent les lobes frontaux du cerveau. Les fibres olfactives passent dans la cavité nasale par les orifices de la lame criblée.

La *fosse moyenne* est constituée par le corps et les grandes ailes du sphénoïde, la face antérieure du rocher et, en partie, les écailles des deux temporaux. Les bords postérieurs des petites ailes du sphénoïde sont la frontière entre les fosses antérieure et moyenne.

Les bords supérieurs des rochers et le dos de la selle turcique séparent la fosse moyenne de la fosse postérieure. La fosse moyenne est une enveloppe pour les lobes temporaux du cerveau. Dans sa partie centrale se trouve la selle turcique où loge l'hypophyse. Sur les parois de la fosse moyenne, à droite et à gauche de la selle turcique, on distingue le canal optique, la fente sphénoïdale supérieure, les trous rond, ovale, épineux et déchiré.

La *fosse postérieure* est constituée par la partie postérieure du corps du sphénoïde, la face postérieure du rocher et presque tout l'occipital. Ici logent le cervelet et la majeure partie du tronc cérébral. Au centre de la fosse, un grand

Scanned with OKEN Scanner

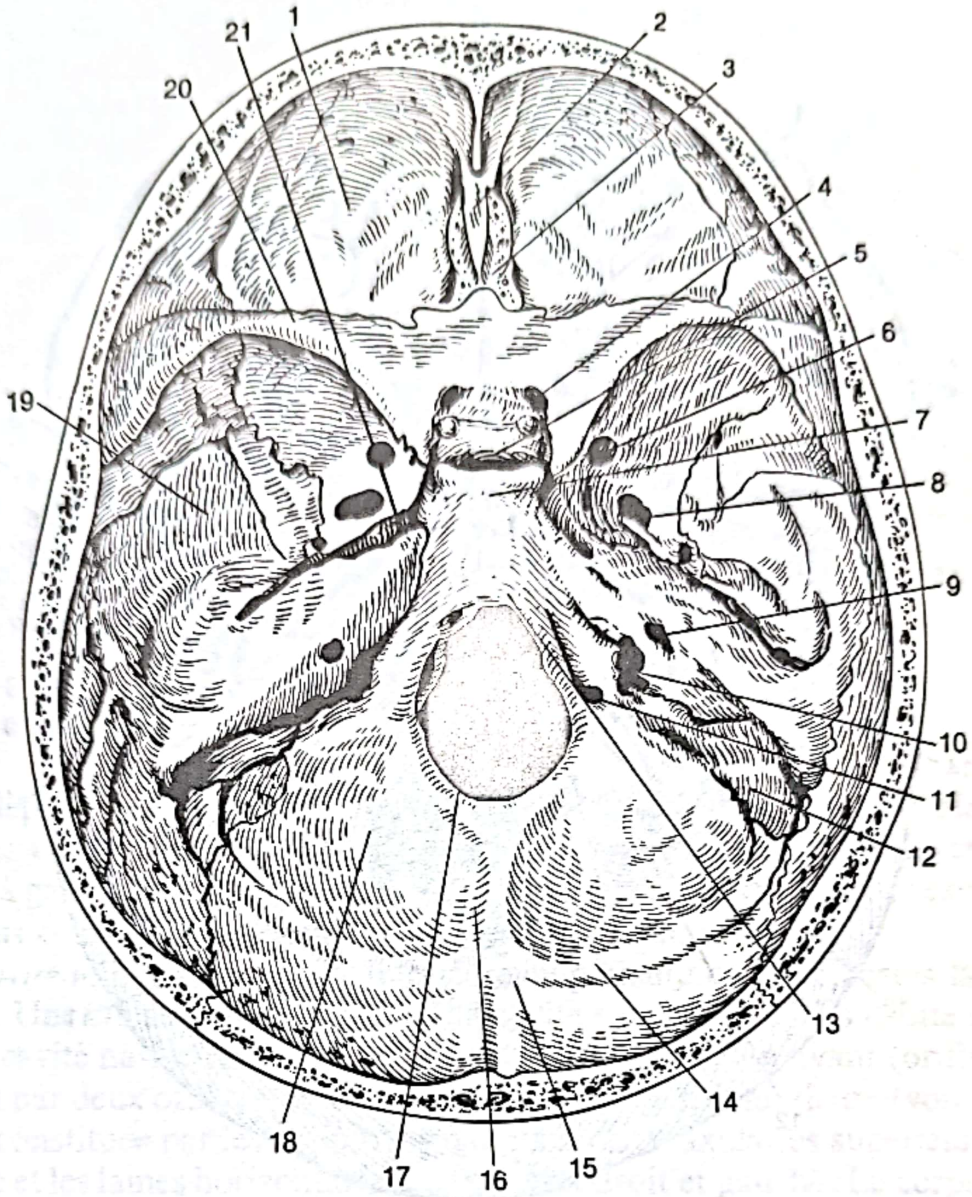

Fig. 66. Face endocrânienne de la base du crâne :
1 – fosse cérébrale antérieure ; *2* – crista galli ; *3* – lame criblée ; *4* – canal optique ; *5* – selle turcique ; *6* – trou rond ; *7* – dos de la selle ; *8* – trou ovale ; *9* – conduit auditif interne ; *10* – trou jugulaire ; *11* – canal du nerf hypoglosse ; *12* – sillon du sinus sigmoïde ; *13* – clivus ; *14* – sillon du sinus transverse ; *15* – protubérance occipitale interne ; *16* – crête occipitale interne ; *17* – trou occipital ; *18* – fosse cérébrale postérieure ; *19* – fosse cérébrale moyenne ; *20* – petite aile du sphénoïde ; *21* – trou déchiré

trou (occipital) relie la cavité crânienne au canal rachidien. En avant du trou se trouve le clivus et latéralement les trous jugulaires et les canaux des nerfs hypoglosses. La face postérieure du rocher temporal montre le trou auditif interne qui mène au conduit du même nom.

La *face exocrânienne* de la base du crâne (fig. 67) est constituée par les mêmes os que la face endocrânienne. Sa partie antérieure est recouverte par les os de la face. Les os qui participent à sa formation ont divers orifices, apophyses et d'autres formations anatomiques. Pour le sphénoïde, ce sont l'apophyse ptérygoïde, les trous ovale et épineux ; les apophyses ptérygoïdes délimitent latéralement les choanes (orifices de sortie des fosses nasales). Sur le temporal, on voit

Scanned with OKEN Scanner

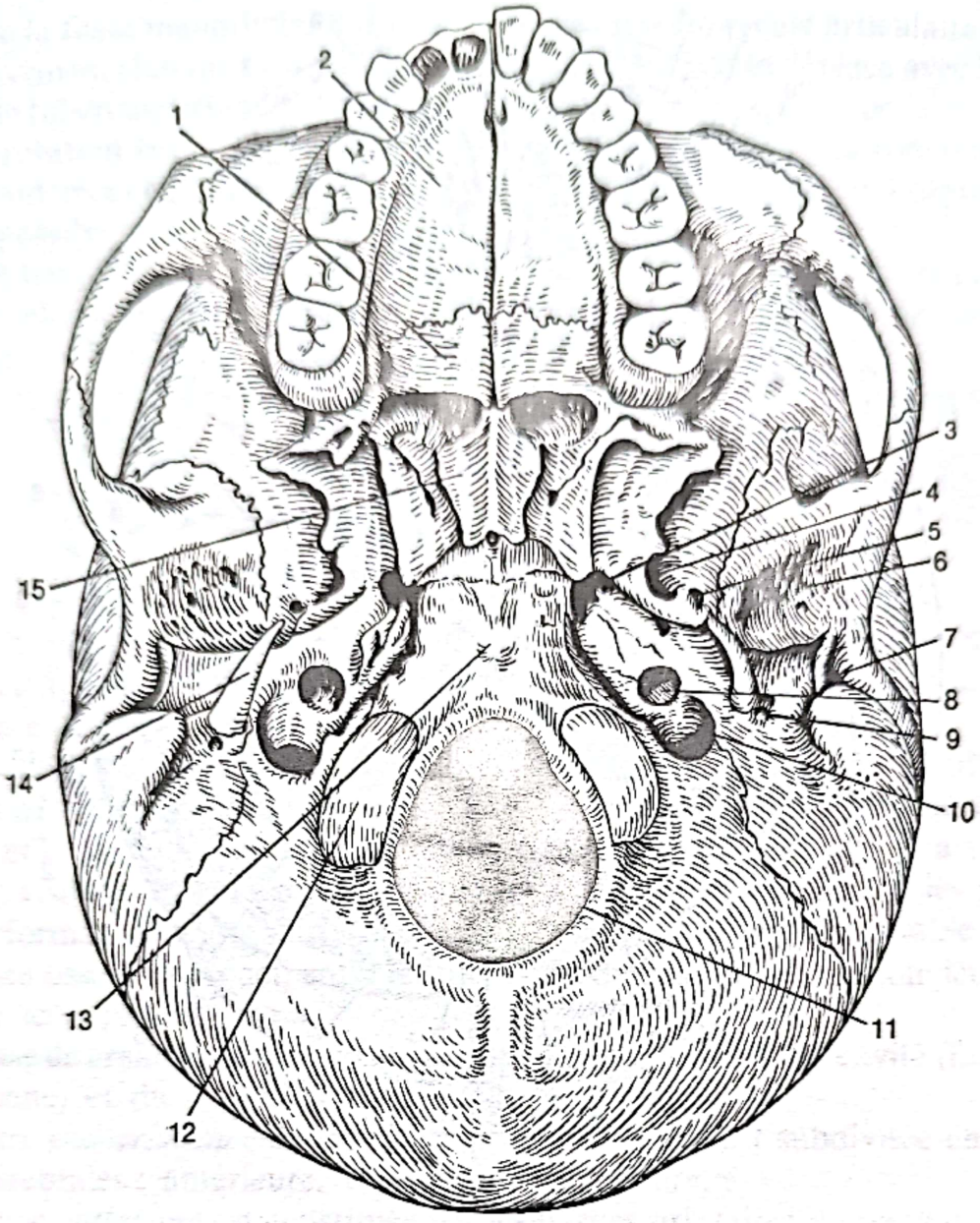

Fig. 67. Face exocrânienne de la base du crâne :
1 – lame horizontale de l'os palatin ; *2* – apophyse palatine du maxillaire supérieur ; *3* – trou déchiré ; *4* – trou ovale ; *5* – trou épineux ; *6* – fosse mandibulaire ; *7* – conduit auditif externe ; *8* – orifice externe du canal de la carotide ; *9* – orifice stylomastoïdien ; *10* – trou jugulaire ; *11* – trou occipital ; *12* – condyle de l'occipital ; *13* – tubercule pharyngien ; *14* – apophyse styloïde du temporal ; *15* – vomer

la fosse mandibulaire, l'orifice externe du canal carotidien, l'orifice auditif externe, l'apophyse styloïde, l'apophyse mastoïde avec échancrure et orifice mastoïdien, l'orifice stylomastoïdien. Sur l'occipital, on reconnaît le grand trou (occipital), les condyles et le tubercule pharyngien. Entre le sphénoïde et le sommet du rocher temporal est disposé le trou déchiré, et le trou jugulaire est situé entre le bord postérieur du rocher et la partie latérale de l'occipital. La plupart des orifices de la face exocrânienne servent au passage des vaisseaux et des nerfs, et les apophyses osseuses sont les sites d'insertion des muscles.

Le crâne facial forme l'armature des fosses nasales, des orbites et de la cavité buccale. Les os du crâne cérébral participent également à la formation des parois des fosses nasales et des orbites.

Scanned with OKEN Scanner

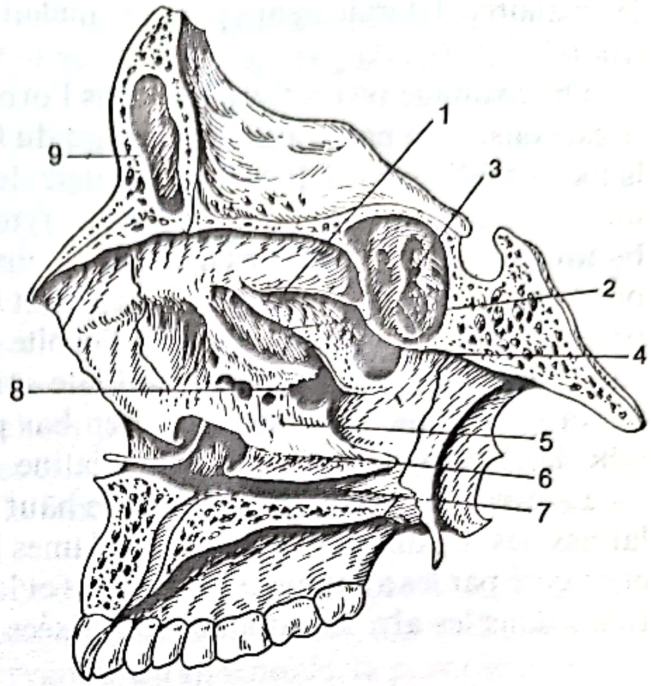

Fig. 68. Paroi latérale de la fosse nasale (droite) :
1 – cornet supérieur ; *2* – cornet moyen ; *3* – sinus sphénoïdal ; *4* – méat supérieur ; *5* – méat moyen ; *6* – cornet inférieur ; *7* – méat inférieur ; *8* – hiatus maxillaire ; *9* – sinus

Des dépressions importantes sur le plan pratique, les fosses temporale, sous-temporale et ptérygopalatine, sont présentes sur la face latérale du crâne, à droite et à gauche. Elles sont fermées par les os du crâne cérébral par excellence et en partie seulement par les os du massif facial.

La *cavité nasale* a les parois inférieure, supérieure et deux parois latérales (fig. 68). Une cloison osseuse partage la cavité en deux (moitiés droite et gauche). La cavité nasale s'ouvre sur le crâne par un orifice en avant (orifice piriforme) et par deux orifices (choanes) en arrière. La paroi inférieure (voûte palatine) est constituée par les apophyses palatines des maxillaires supérieurs droit et gauche et les lames horizontales des frontaux droit et gauche. Le corps et l'apophyse frontale du maxillaire supérieur, le labyrinthe ethmoïdal, l'os propre du nez, l'os lacrymal (unguis), la lame perpendiculaire du palatin et la lame médiale de l'apophyse ptérygoïde du sphénoïde entrent dans la constitution de la paroi latérale. La paroi supérieure est formée par la partie nasale du frontal, la lame criblée de l'ethmoïde et le corps du sphénoïde. La cloison nasale comprend la lame perpendiculaire de l'ethmoïde et le vomer.

Trois cornets de chaque fosse nasale, partant de sa paroi latérale, forment trois méats : supérieur, moyen et inférieur. La cavité nasale communique avec les sinus des os crâniens. Les cellules ethmoïdales postérieures et le sinus sphénoïdal débouchent dans le méat supérieur, les cellules ethmoïdales antérieures et moyennes, les sinus frontal et maxillaire dans le méat moyen, et le canal lacrymonasal dans le méat inférieur.

L'*orbite* est le siège du globe oculaire avec ses annexes. Par la forme, elle est comparée à une pyramide dont le sommet est orienté en arrière et en dedans (v. fig. 54). L'entrée de l'orbite est limitée en haut par le bord sus-orbitaire du frontal, médialement par l'apophyse frontale du maxillaire supérieur et la partie nasale du frontal, en bas par le bord sous-orbitaire du maxillaire supérieur et

Scanned with OKEN Scanner

le malaire, latéralement par le malaire et l'apophyse zygomatique du frontal.

On distingue respectivement dans l'orbite quatre parois. La paroi supérieure est constituée par la partie orbitaire du frontal et la petite aile du sphénoïde, la paroi médiale par l'apophyse frontale du maxillaire supérieure, la lame orbitaire du labyrinthe ethmoïdal et l'os lacrymal, la paroi inférieure par la face orbitaire du maxillaire supérieur et le malaire, la paroi latérale, enfin, par la face orbitaire de la grande aile du sphénoïde et du malaire. La fente sphénoïdale supérieure et le canal optique relient l'orbite à la cavité nasale. Le canal lacrymonasal mène au méat inférieur. La fente sphénoïdale inférieure, limitée en haut par la grande aile du sphénoïde et en bas par le corps du maxillaire supérieur, relie l'orbite aux fosses ptérygopalatine et sous-temporale.

La *cavité buccale* est constituée en haut par la voûte palatine (apophyses palatines des maxillaires supérieurs et lames horizontales des frontaux), en avant et de côté par les apophyses alvéolaires et la partie alvéolaire du maxillaire inférieur, dans les alvéoles duquel sont fixées les dents. On distingue sur la voûte

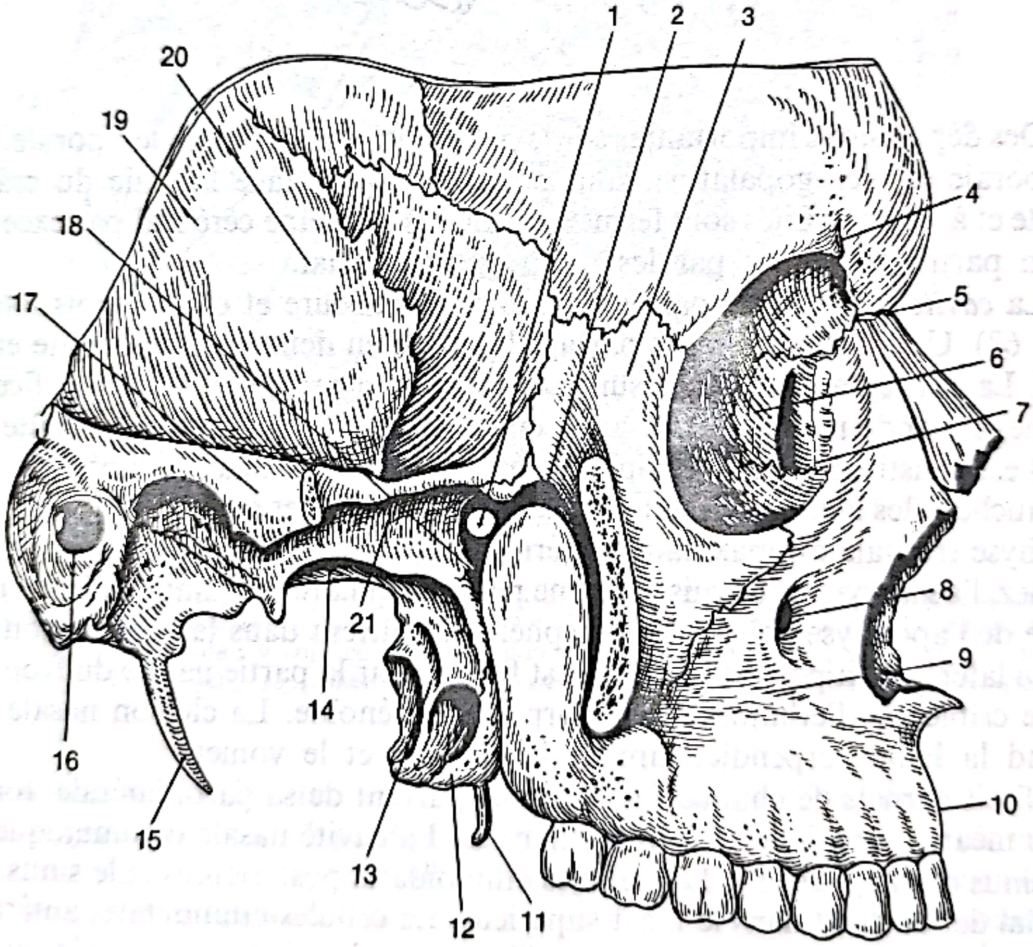

Fig. 69. Fosses temporale, sous-temporale et ptérygopalatine (vue de droite ; l'arcade zygomatique est enlevée) :

1 – trou sphénopalatin ; *2* – fente sphénoïdale inférieure ; *3* – os malaire ; *4* – échancrure sus-orbitaire ; *5* – partie nasale de l'os frontal ; *6* – unguis (os lacrymal) ; *7* – fosse du sac lacrymal ; *8* – trou sous-orbitaire ; *9* – fosse canine ; *10* – apophyse alvéolaire du maxillaire supérieur ; *11*, *12* et *13* – apophyse ptérygoïde du sphénoïde ; *14* – trou ovale ; *15* – apophyse styloïde du temporal ; *16* – conduit auditif externe ; *17* – apophyse zygomatique du temporal ; *18* – fosse ptérygopalatine ; *19* – écaille temporale ; *20* – fosse temporale ; *21* – fosse sous-temporale

Scanned with OKEN Scanner

palatine les sutures palatines médiane et transverse, ainsi que le trou palatin antérieur impair, les orifices palatins grand et petits droits et gauches et d'autres structures anatomiques.

La *fosse temporale* est circonscrite en haut et en arrière par la ligne temporale supérieure passant par le pariétal et l'écaille temporale, en bas par l'arcade zygomatique et en avant par le malaire (fig. 69). L'écaille temporale, le pariétal et la grande aile du sphénoïde (en partie) entrent dans sa constitution. La fosse temporale est occupée par le muscle du même nom.

La *fosse sous-temporale* est circonscrite en avant par la face sous-temporale du maxillaire supérieur et le malaire, en dedans par la lame latérale de l'apophyse ptérygoïde du sphénoïde, en dehors par la branche du maxillaire inférieur. Des muscles, des vaisseaux et des nerfs la traversent. La fosse sous-temporale communique avec l'orbite (par la fente sphénoïdale inférieure) et avec la fosse ptérygopalatine.

La *fosse ptérygopalatine* est plus près de la ligne médiane que la fosse sous-temporale. Sa paroi médiale est formée par la lame perpendiculaire du frontal, la paroi postérieure par l'apophyse ptérygoïde du sphénoïde, la paroi antérieure par la tubérosité du maxillaire supérieur. Le trou rond relie la fosse à la cavité crânienne ; le trou sphénopalatin, à la cavité nasale ; la fente sphénoïdale inférieure, à l'orbite ; le grand canal palatin, à la cavité buccale ; le canal ptérygoïdien, à la région du trou déchiré à la base du crâne. Des nerfs et des vaisseaux traversent ces trous.

Modifications du crâne avec l'âge

Le crâne dérive de deux ébauches de fonction et d'origine différentes. L'une (axiale) se forme autour de la tête du tube neural et sert de soutien pour les vésicules cérébrales et les rudiments des organes des sens. L'autre (viscérale) apparaît autour de la tête du tube intestinal primitif sous formes d'arcs branchiaux et sert de soutien pour les poches branchiales. Ayant fait un chemin complexe de développement, les deux ébauches s'unissent pour former deux parties du crâne, cérébrale et faciale.

Suivant leur développement, tous les os du crâne sont divisés en primaires et secondaires. Les os primaires ont deux stades de développement, membraneux (conjonctif) et osseux, et les os secondaires en ont trois, membraneux, cartilagineux et osseux. La plupart des os du crâne facial et les os de la voûte crânienne sont primaires, et les os de la base crânienne sont secondaires.

L'ébauche du crâne cérébral dérive du mésenchyme des sclérotomes de 3-4 somites céphaliques : le mésenchyme se condense et le crâne conjonctif (membraneux) se forme autour des vésicules cérébrales (ébauches du cerveau) et des rudiments des organes des sens. Par la suite, le tissu conjonctif du crâne membraneux est remplacé à la base par du tissu cartilagineux. Des cartilages dits préchordaux et parachordaux s'ébauchent près de l'extrémité antérieure de la chorde spinale. En même temps, des capsules cartilagineuses (auditive, olfactive et optique) se forment autour des rudiments des organes des sens. Ces cartilages

Scanned with OKEN Scanner

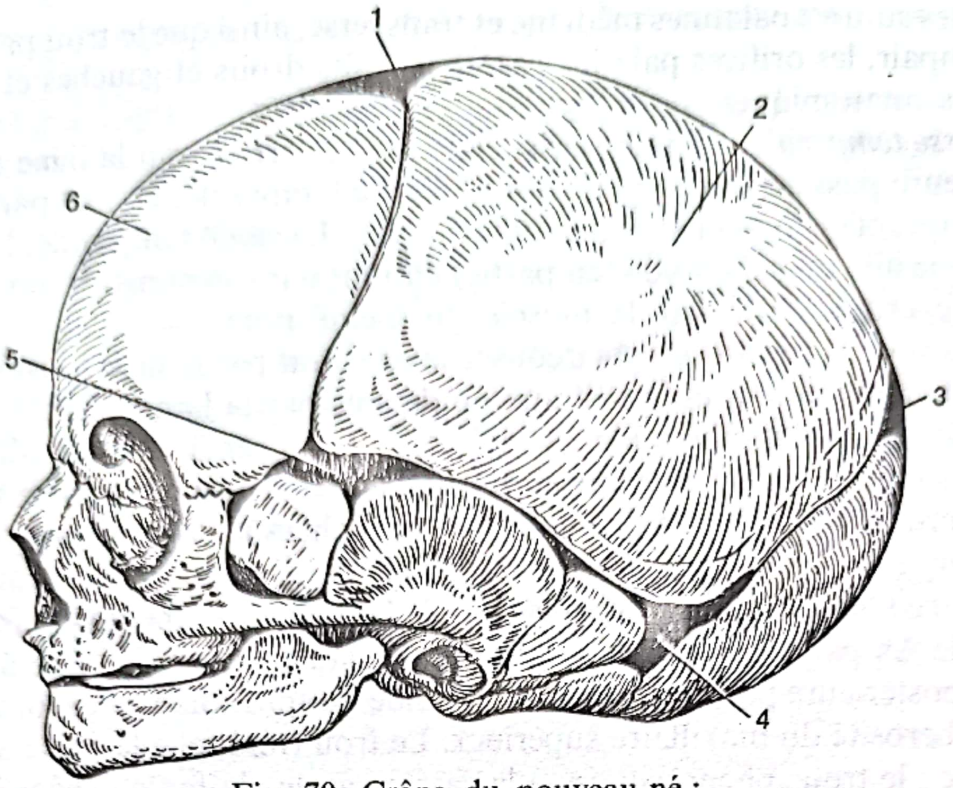

Fig. 70. Crâne du nouveau-né :
1 – fontanelle antérieure ; *2* – bosse pariétale ; *3* – fontanelle postérieure ; *4* – fontanelle latérale postérieure ; *5* – fontanelle latérale antérieure ; *6* – bosse frontale

et capsules cartilagineuses finissent par se souder et former la lame cartilagineuse commune de la base du crâne.

Le crâne facial prend son origine sur des arcs viscéraux (branchiaux) pairs situés autour de la tête du tube intestinal primitif. Le premier arc s'appelle mandibulaire, il donne naissance aux maxillaires supérieur et inférieur ainsi qu'à deux osselets de l'oreille, le marteau et l'enclume. Le deuxième arc, hyoïde, est à l'origine des petites cornes de l'os hyoïde, de l'apophyse styloïde du temporal et du troisième osselet de l'oreille, l'étrier. Du 3e arc dérivent les autres parties de l'os hyoïde, et du 4e et du 5e les cartilages laryngés.

Au deuxième mois de la vie intrautérine, des points d'ossification apparaissent dans les ébauches membraneuses et cartilagineuses des os du crâne. Ils grandissent peu à peu et fusionnent, formant le tissu osseux compact et spongieux. Initialement, de nombreux os du crâne se composent de plusieurs parties qui s'unissent par la suite et forment un seul os. Ce faisant, certaines parties des os ne passent que par deux stades de développement et d'autres par trois stades. Ainsi, la partie supérieure de l'écaille occipitale est primaire par son développement, et les autres parties de cet os sont secondaires.

L'ossification des os crâniens ne se termine pas dans la vie intrautérine. Chez le nouveau-né, il existe des espaces membraneux, non encore ossifiés, de la voûte crânienne. Ils se situent aux angles du pariétal et s'appellent *fontanelles* (fig. 70). Les fontanelles antérieure et postérieure sont situées sur la ligne médiane de la voûte crânienne, et les fontanelles latérale antérieure et latérale postérieure sur la face latérale, de chaque côté. La fontanelle antérieure ou bregmatique est la plus grande, située entre le frontal et les pariétaux, et s'ossifie vers la

Scanned with OKEN Scanner

deuxième année de vie. La fontanelle postérieure ou lambdatique se trouve entre les pariétaux et l'occipital, elle s'ossifie vers le 2e-3e mois de vie. Les fontanelles latérale antérieure ou sphénoïdale et latérale postérieure ou mastoïdienne sont remplacées par du tissu osseux vers le moment de la naissance ou peu après. A la base crânienne du nouveau-né il existe aussi de petites bandes de cartilage interosseux. Avec l'âge, elles cèdent également la place au tissu osseux.

Chez le nouveau-né, le crâne facial est relativement peu développé, de nombreux os du crâne cérébral et une partie du crâne facial sont fragmentés. Les sinus sphénoïdal et frontal sont absents, le sinus maxillaire a la forme d'une fossette. Toutes ces particularités disparaissent à mesure de la croissance et du développement du crâne qui s'achèvent vers 20-25 ans. A l'âge adulte, on constate l'ossification des sutures et l'union des os les uns avec les autres.

QUESTIONS

1° Rôle du crâne. 2° Citer les os du crâne. 3° Citer les os de la face. 4° Os occipital : structure, à quels os est-il uni ? 5° Os pariétal : structure, à quels os est-il uni ? 6° Structure de l'os frontal. 7° Quelles sont les unions du frontal et dans la constitution de quelles cavités entre-t-il ? 8° Parties et apophyses de l'os temporal. 9° Orifices et canaux du temporal. 10° Parties du sphénoïde, à la formation de quelles cavités et fosses participe-t-il ? 11° Structure du corps du sphénoïde, orifices sur sa grande aile. 12° Structure de l'os ethmoïde. 13° Quelles cavités sont formées avec la participation de l'ethmoïde ? 14° Structure du maxillaire supérieur. 15° Quelles cavités sont formées avec la participation du maxillaire supérieur ? 16° Structure du maxillaire inférieur. 17° Quels os du crâne possèdent des cavités et des cellules aériennes ? 18° Données brèves sur la structure et la position des os malaire, palatin, lacrymal (unguis) et de l'os propre du nez. 19° Quelles unions appelle-t-on sutures crâniennes ? Types de sutures. 20° Qu'est-ce qui constitue l'articulation temporomaxillaire ? 21° Mouvements de l'articulation temporomaxillaire. 22° Citer deux étages du crâne cérébral, où passe la frontière entre eux. 23° Fosse cérébrale antérieure : sa constitution, les orifices. 24° Fosse cérébrale moyenne : sa constitution, les orifices. 25° Fosse cérebrale postérieure : sa constitution, les orifices et les canaux. 26° Qu'est-ce qui constitue le clivus ? 27° Sur quel os se situe la selle turcique ? 28° Quelles apophyses sont-elles visibles sur la face exocrânienne de la base du crâne ? 29° Quels orifices reconnait-on sur la face exocrânienne de la base du crâne ? 30° Orifices et parois de la cavité nasale. Comment est constituée chaque paroi ? 31° Méats nasaux : délimitations et communications de chaque méat. 32° Parois orbitaires, constitution de chacune d'entre elles. 33° Orifices sur les parois orbitaires, où donnent-ils accès. 34° Qu'est-ce qui constitue le squelette osseux de la cavité buccale ? 35° Fosse temporale. 36° Fosse sous-temporale. 37° Fosse ptérygopalatine : constitution et communications des parois. 38° Stades de développement des os de la base crânienne. 39° Stades de développement des os de la voûte crânienne et de la plupart des os de la face. 40° Fontanelles du nouveau-né.

Scanned with OKEN Scanner

Système musculaire

Généralités

Les muscles squelettiques (hors-texte III et IV) représentent la partie active de l'appareil moteur. Leur fonctionnement est subordonné à la volonté de l'homme, aussi s'appellent-ils volontaires. Le nombre total des muscles squelettiques est supérieur à 400. Leur masse globale constitue environ 40% de la masse corporelle de l'adulte. Les muscles s'insèrent par leurs tendons sur diverses parties du squelette. En fonction de leur disposition, on distingue les muscles du tronc, du cou, de la tête, des membres supérieurs et des membres inférieurs.

Développement des muscles. Les muscles squelettiques dérivent du mésoderme et se développent à partir des somites disposés en segments. Les parties moyennes des somites servant d'ébauches des muscles s'appellent myotomes. Chaque myotome est innervé par un segment déterminé de la moelle épinière. Au cas où un muscle aurait pour origine plusieurs myotomes, il est innervé par le nombre correspondant des segments de la moelle. Au fil du développement des muscles, leur segmentation chez l'homme (de même que la segmentation régulière du corps dans son ensemble) disparaît dans une mesure considérable. Certains muscles restent dans la région du myotome et s'appellent autochtones, d'autres se déplacent du corps vers les membres (muscles troncofuges) ou des membres vers le corps (troncopètes). Le point de départ de ces muscles peut être déterminé d'après leur source d'innervation. Ainsi, le muscle grand dorsal est venu du membre supérieur, aussi est-il innervé par les branches du plexus brachial, comme les autres muscles du membre supérieur.

Presque tous les muscles de la tête et une partie des muscles du cou dérivent du mésoderme de l'appareil branchial qui apparaît pour un certain temps chez l'embryon humain. Au cours de l'évolution, les muscles mimiques se sont déplacés du cou à la face.

Muscles en tant qu'organe. Le muscle, comme tous les autres organes, a une structure complexe (fig. 71). Il comprend plusieurs tissus. La charpente d'un muscle squelettique est constituée par le tissu strié qui détermine sa propriété de se contracter. On distingue dans chaque muscle la partie contractile, le ventre ou corps musculaire, et la partie qui ne se contracte pas, le tendon. En règle générale, le muscle possède deux tendons, par lesquels il s'insère sur les os.

Le *ventre musculaire* est d'un rouge-brun et se compose de fibres musculaires striées qui forment des faisceaux de différente épaisseur. Dans chaque faisceau, les fibres musculaires sont unies entre elles par du tissu fibreux lâche (endomysium). Les faisceaux sont liés par des bandes de tissu conjonctif, et le muscle dans son ensemble est enveloppé dans une gaine conjonctive, le périmysium.

Scanned with OKEN Scanner

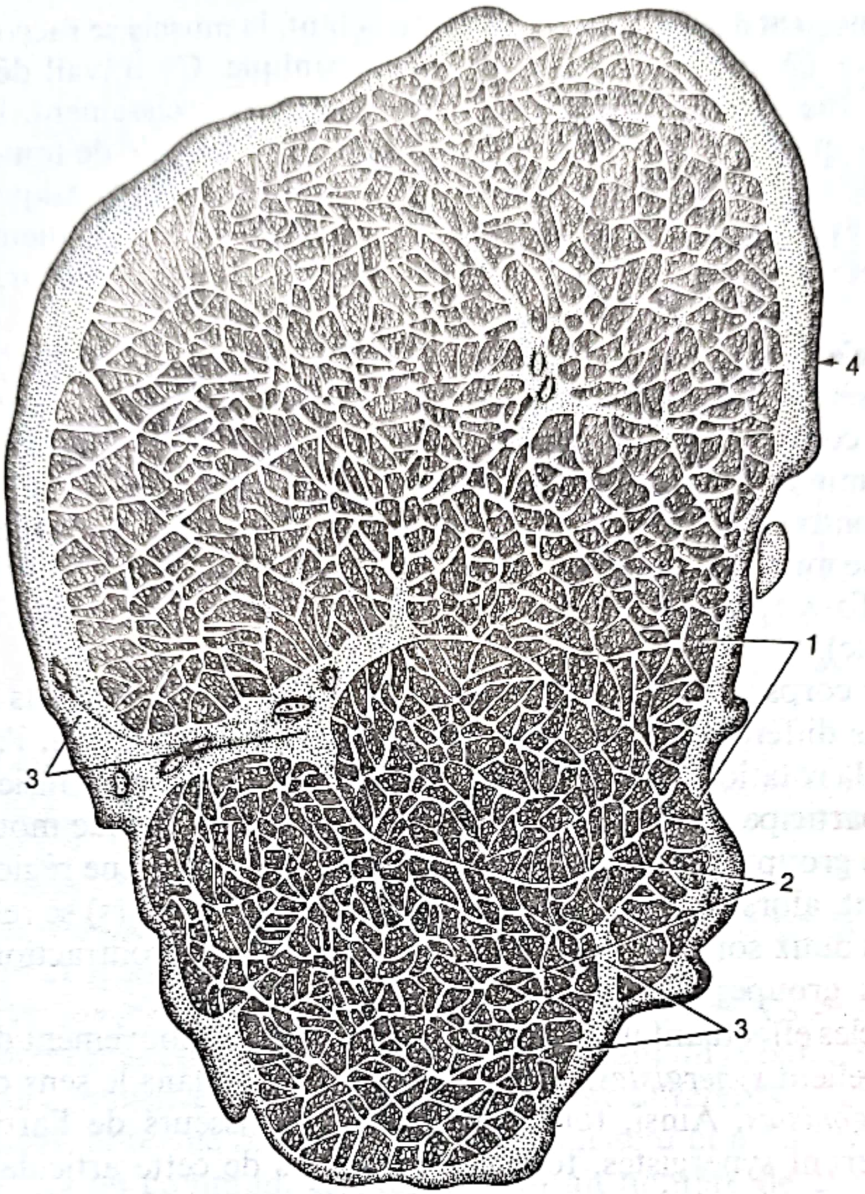

Fig. 71. Coupe transversale du muscle :
1 – faisceaux de fibres musculaires ; *2* – endomysium ; *3* – périmysium ; *4* – fascia

Le *tendon* est bâti de tissu conjonctif dense régulier et se distingue extérieurement du ventre par sa coloration dorée claire brillante. S'unissant au sarcolemme des fibres musculaires, les fibres collagènes attachent solidement le ventre au tendon.

Comme tous les organes, le muscle est pourvu de nerfs et de vaisseaux. L'endroit où ils pénètrent dans le muscle est généralement appelé porte. Les nerfs comprennent des fibres motrices, sensitives et sympathiques. Les influx nerveux transmis par les fibres motrices depuis le cerveau au muscle provoquent la contraction de celui-ci. Par les fibres nerveuses sensitives, les récepteurs musculaires informent le cerveau de l'état du muscle. Par les fibres sympathiques, le système nerveux influe sur la trophicité (processus métaboliques) du muscle. Le métabolisme y étant fort intense, le muscle est abondamment vascularisé. De nombreux vaisseaux passent à l'intérieur du muscle dans les couches de tissu conjonctif. Les tendons sont moins vascularisés que le ventre.

Scanned with OKEN Scanner

Fonctionnement des muscles. En se contractant, le muscle se raccourcit et s'épaissit, il effectue alors un certain travail mécanique. Ce travail dépend de la force contractile du muscle et de la distance de raccourcissement. La force du muscle est proportionnelle à l'aire de la section transversale de toutes les fibres constituant le muscle (diamètre transversal physiologique). Pratiquement, plus le muscle est épais et plus il est fort. La distance de raccourcissement du muscle (ou la hauteur à laquelle il lève le poids) dépend de la longueur globale du muscle.

Les muscles du squelette enjambent une articulation, parfois deux, voire trois, et s'insèrent par leurs extrémités sur différents os. Dans chaque muscle, on distingue conventionnellement son insertion d'origine (une extrémité) et son insertion terminale (l'autre extrémité). Le raccourcissement du muscle au moment de la contraction s'accompagne du rapprochement de ses extrémités et des os auxquels le muscle s'attache. Une extrémité du muscle (et l'os) demeurent généralement fixes (point fixe) et l'autre se déplace avec l'os vers la première (point mobile).

Quand le corps se déplace dans l'espace, certains mouvements succèdent à d'autres dans différentes articulations : l'extension à la flexion, l'adduction à l'abduction, la rotation d'un côté à la rotation de l'autre, etc. Plusieurs groupes de muscles participent généralement à la réalisation de chaque mouvement, les muscles d'un groupe (par exemple les muscles antérieurs d'une région du corps) se contractent, alors que ceux du groupe opposé (postérieurs) se relâchent. Les mouvements doux sont assurés par la simultanéité de la contraction et du relâchement des groupes musculaires opposés.

Les muscles effectuant un même travail, un même mouvement d'une articulation, s'appellent *synergistes*, et les muscles agissant dans le sens opposé s'appellent *antagonistes*. Ainsi, tous les muscles fléchisseurs de l'articulation de l'humérus seront synergistes, tous les extenseurs de cette articulation le sont également, mais ce seront des antagonistes les uns par rapport aux autres.

L'alternance coordonnée de la contraction et du relâchement des différents groupes de muscles, c.-à-d. la coordination de tous les mouvements, est assurée par le système nerveux.

La nature du mouvement que le muscle ou (le groupe de muscles) provoque dans une articulation dépend de sa position par rapport à cette articulation. En règle générale, c'est le mouvement sur l'axe articulaire perpendiculaire à l'axe longitudinal du muscle. Ainsi, les muscles situés perpendiculairement à l'axe frontal de l'articulation sont responsables de la flexion ou de l'extension. L'abduction ou l'adduction est effectuée par les muscles perpendiculaires à l'axe sagittal de l'articulation, et la rotation par les muscles perpendiculaires à l'axe vertical.

En règle générale, les muscles antérieurs à disposition verticale des fibres sont fléchisseurs et les muscles postérieurs sont extenseurs, à l'exception des articulations du genou et du cou-de-pied, où les muscles antérieurs sont extenseurs, et la flexion est effectuée par les muscles postérieurs. Les muscles disposés du côté médial des articulations provoquent leur adduction et les muscles latéraux par rapport aux articulations sont responsables de leur abduction.

Scanned with OKEN Scanner

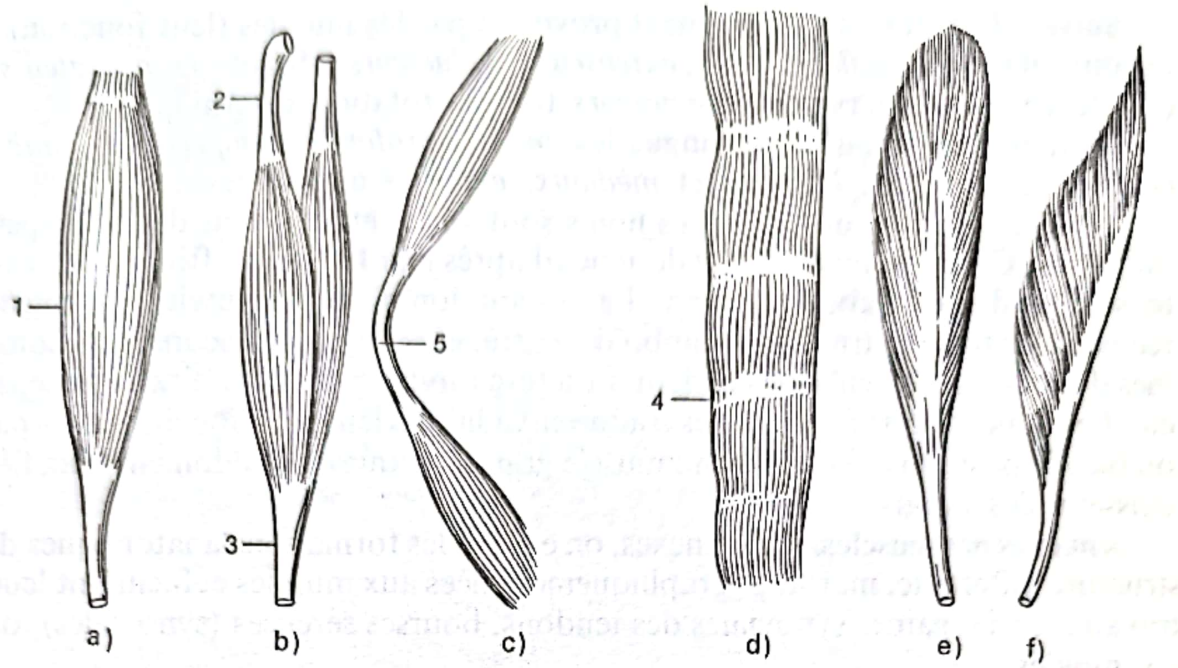

Fig. 72. Forme des muscles :
a – muscle fusiforme ; *b* – muscle biceps ; *c* – muscle à deux ventres ; *d* – muscle coupé d'intersections tendineuses ; *e* – muscle bipenné ; *f* – muscle unipenné ; *1* – ventre (corps) du muscle ; *2* et *3* – tendons ; *4* – intersection tendineuse ; *5* – tendon entre deux ventres

Forme des muscles. Suivant la forme, on distingue trois types de muscles : longs, courts et grands (fig. 72).

Les *muscles longs* sont généralement ceux des membres. Ils sont fusiformes, les tendons étant plus étroits que le ventre et rappelant un ruban étroit. Certains muscles longs commencent par plusieurs chefs sur différents os ou dans différents endroits d'un même os, puis ces chefs s'unissent et à l'autre extrémité le muscle a un tendon commun. Conformément au nombre de chefs, le muscle peut être biceps, triceps ou quadriceps (quatre est le nombre maximum de chefs). Parfois, le muscle est coupé d'intersections tendineuses, ce qui veut dire qu'il a pour origine plusieurs ébauches (muscle droit de l'abdomen). Certains muscles longs ont un seul ventre mais un nombre variable de tendons par lesquels ils s'insèrent sur les os. Ainsi, les fléchisseurs et les extenseurs communs des doigts et des orteils ont quatre tendons.

Les *muscles courts* se situent entre les côtes et les vertèbres : en partie, ils y demeurent rangés en segments.

Les *muscles grands* siègent essentiellement sur le tronc et montrent l'aspect des couches de différente épaisseur. Les tendons constituent de larges lames et s'appellent *aponévroses*.

L'orientation des fibres diffère d'un muscle à l'autre : elle peut être droite (longitudinale), oblique et circulaire. Les *muscles circulaires* assument le rôle des sphincters : lors de la contraction ils rétrécissent ou ferment les orifices qu'ils contournent. Certains muscles à disposition oblique des fibres musculaires s'appellent *unipennés* et *bipennés* (v. fig. 72). Dans un muscle unipenné, ses fibres s'insèrent obliquement sur le tendon d'un côté, et dans un muscle bipenné ils s'insèrent des deux côtés.

Scanned with OKEN Scanner

Suivant la nature du mouvement provoqué par les muscles (leur fonction), ils sont subdivisés en *fléchisseurs*, *extenseurs*, *adducteurs*, *abducteurs*, *pronateurs* (ou de rotation interne) et *supinateurs* (ou de rotation externe).

Suivant la position, on distingue les *muscles profonds* et *superficiels*, *antérieurs* et *postérieurs*, *latéraux* et *médiaux*, *externes* et *internes*.

Chaque muscle a un nom. Ces noms sont variés et basés sur des principes différents. Certains muscles sont désignés d'après leur fonction : fléchisseur, extenseur, adducteur, abducteur, etc. La désignation d'autres muscles est suggérée par leur forme : trapèze, rhomboïde, carré, etc. D'autres encore sont nommés d'après les particularités de leur structure : muscle demi-tendineux, biceps, etc. Les noms de certains muscles traduisent à la fois leur position et leur forme ou bien la position et la fonction : muscle grand oblique de l'abdomen, long fléchisseur des doigts.

Annexes des muscles. Par annexes, on entend les formations anatomiques de structure différente, mais topographiquement liées aux muscles et facilitant leur travail : fascia, gaines synoviales des tendons, bourses séreuses (synoviales), os sésamoïdes, etc.

Les *fascia* sont des enveloppes conjonctives qui engainent des muscles et des groupes de muscles. Ils sont constitués de tissu conjonctif dense qui forme autour des muscles une sorte d'étui (fig. 73), les *gaines fibreuses*. Les fascia sont d'épaisseur variable, le mieux marqués sur les muscles des membres. Ils doivent généralement leur nom au site où ils sont présents : fascia du thorax, de l'abdomen, de l'épaule, etc. Certains seulement d'entre eux ont des noms originaux : ainsi, le fascia fémoral s'appelle fascia lata.

Les fascia d'une région se prolongent par ceux des régions voisines. Dans les portions du corps à plusieurs couches musculaires, le fascia se compose de deux

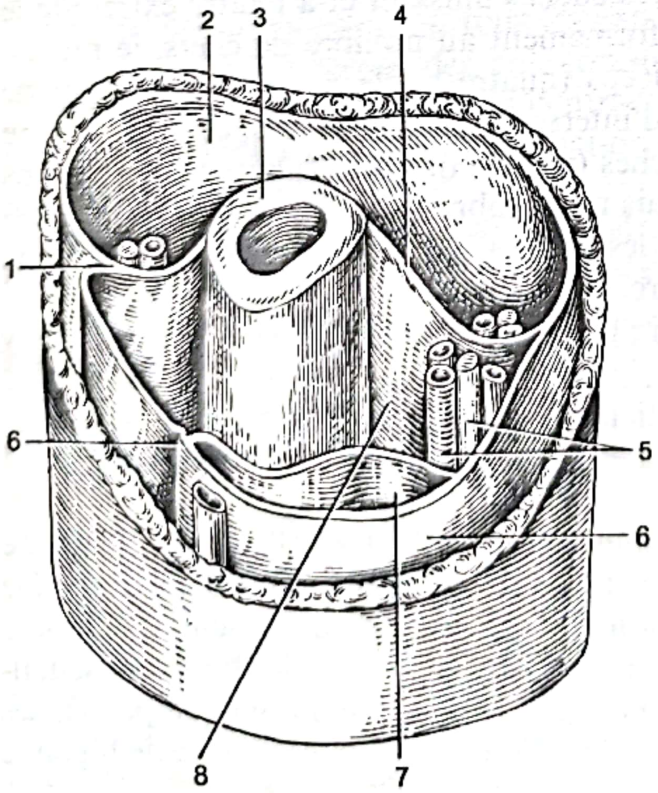

Fig. 73. Fascia et gaines fibreuses (du bras) :

1 et *4* – cloisons intermusculaires ; *2* et *8* – gaines ostéofibreuses ; *3* – os ; *5* – vaisseaux et nerf ; *6* – fascia brachial ; *7* – gaine fibreuse

Scanned with OKEN Scanner

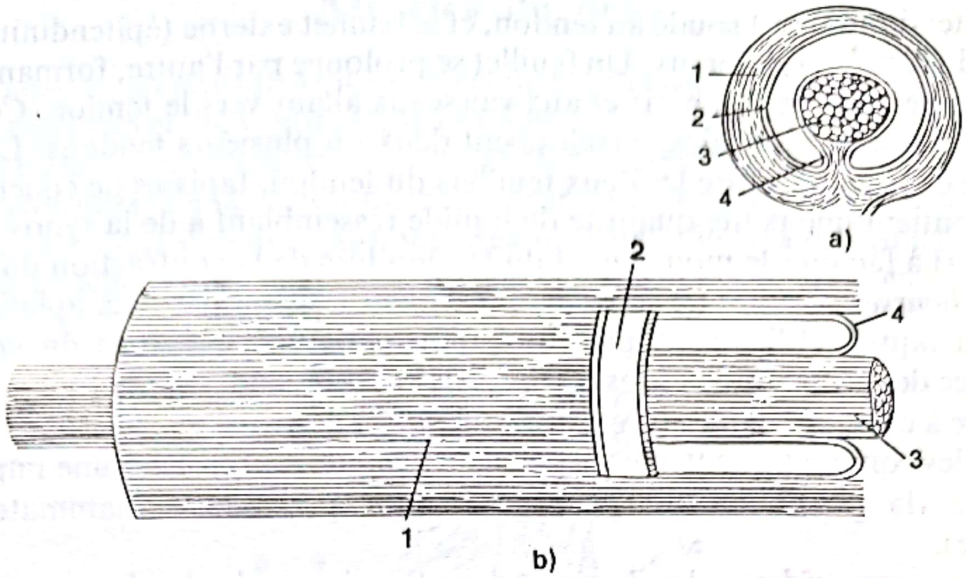

Fig. 74. Gaine synoviale du tendon :
a – coupe transversale ; *b* – coupe longitudinale ; *1* – canal fibreux ; *2* – gaine synoviale ; *3* – tendon ; *4* – méso du tendon

ou plusieurs feuillets. Un feuillet s'appelle superficiel ; l'autre (situé entre les couches musculaires), profond. Dans différentes parties du corps, les fascia s'attachent aux os par des cloisons intermusculaires séparant les muscles voisins. Chaque muscle ou groupe de muscles est alors dans un étui formé non seulement par le fascia, mais aussi par l'os. Ces étuis portent le nom des *gaines ostéofibreuses*.

La plupart des fascia s'attachent aux muscles par le périmysium et s'en détachent facilement. Il y a, cependant, des zones de jonction plus solide où des prolongements conjonctifs partent du fascia et pénètrent entre les faisceaux musculaires. Des muscles s'attachent en partie à certains fascia ou en naissent.

La destination essentielle des fascia est de former autour des muscles une sorte de squelette conjonctif (mou) qui exerce le rôle de soutien. Les gaines fibreuses et ostéofibreuses empêchent le déplacement latéral des muscles et contribuent à leur contraction individuelle dans le sens déterminé. La structure et la position des fascia sont prises en compte dans la pratique médicale. Ainsi, la propagation des inflammations purulentes peut être limitée par les feuillets du fascia.

Les fascia n'enveloppent pas que les muscles du squelette, mais aussi les grands vaisseaux et nerfs qui passent entre eux et certains viscères (organes cervicaux, reins, etc.). Tous ces fascia s'appellent propres. Il y a aussi le fascia sous-cutané (superficiel). Constitué de tissu conjonctif lâche, il est situé sous la peau et engaine en entier chaque partie du corps.

Les *gaines synoviales des tendons* (*gaines séreuses péritendineuses*) se situent au niveau des articulations radiocarpienne et tibiotarsienne, ainsi que des articulations de la main et du pied. Le fascia y forme des épaississements sous lesquels sont disposés des canaux ostéofibreux où passent les tendons entourés de gaines séreuses (synoviales). Chaque gaine montre l'aspect d'un tube fermé étendu le long du tendon (fig. 74) et comportant deux feuillets. Le feuillet inter-

Scanned with OKEN Scanner

ne (péritendinium) est soudé au tendon, et le feuillet externe (épitendinium) aux parois du canal ostéofibreux. Un feuillet se prolonge par l'autre, formant un repli qui livre passage aux nerfs et aux vaisseaux allant vers le tendon. Certaines gaines séreuses (synoviales) enveloppent deux ou plusieurs tendons. La cavité en fente de la gaine, entre les deux feuillets du tendon, tapissés de couche synoviale, contient une petite quantité de liquide ressemblant à de la synovie. Ce liquide sert à faciliter le mouvement du tendon lors de la contraction du muscle.

Les *bourses séreuses* (*synoviales*) présentent l'aspect des sacs aplatis contenant du liquide. Elles sont présentes dans différentes régions du corps, au voisinage des articulations sous les muscles et leurs tendons, et exercent un rôle similaire à celui des gaines séreuses (synoviales) des tendons. Certaines bourses synoviales communiquent avec la cavité articulaire, ce qui est d'une importance pratique (la possibilité de propagation du processus inflammatoire par exemple).

Les *os sésamoïdes* se développent dans l'épaisseur des tendons au voisinage de leur point d'insertion. Ils jouent le rôle d'une poulie qui augmente la force de traction du muscle. Le plus gros os sésamoïde est la rotule.

QUESTIONS

1° Rôle des muscles du squelette. 2° Pourquoi les muscles du squelette s'appellent-ils volontaires ? 3° Combien y a-t-il à peu près de muscles squelettiques ? Quelle est approximativement leur part dans la masse du corps ? 4° De quoi dérivent les muscles du squelette ? 5° Qu'est-ce qui constitue le muscle squelettique en tant qu'organe ? 6° Quelles parties distingue-t-on dans un muscle squelettique ? 7° Qu'est-ce qui entre dans la constitution du ventre musculaire ? 8° Qu'appelle-t-on endomysium ? périmysium ? 9° De quel tissu est fait le tendon ? 10° Rôle des fibres nerveuses motrices (efférentes) du muscle. 11° Rôle des fibres sensitives (afférentes) du muscle. 12° Rôle des fibres sympathiques du muscle. 13° A quoi est proportionnelle la force du muscle ? 14° Deux points que l'on distingue dans le muscle. 15° Quels muscles appelle-t-on synergistes ? 16° Quels muscles appelle-t-on antagonistes ? 17° Quel mouvement est produit par les muscles antérieurs ? 18° Quel mouvement est produit par les muscles postérieurs ? 19° Comment les muscles abducteurs se situent-ils par rapport à l'articulation ? 20° Comment les muscles assurant la rotation se situent-ils par rapport à l'articulation ? 21° Principaux types de muscles suivant leur forme. 22° Comment les muscles adducteurs se situent-ils par rapport à l'articulation ? 23° Où sont surtout disposés les muscles longs ? courts ? grands ? 24° Groupes de muscles suivant leur fonction. 25° Quels muscles distingue-t-on suivant la position ? 26° Citer les désignations des muscles suivant la forme, la fonction. 27° Qu'est-ce qui constitue les annexes des muscles ? 28° De quoi sont faits les fascia ? 29° Que forment les fascia autour des muscles ? 30° Quelles gaines s'appellent fibreuses ? ostéofibreuses ? 31° Rôle des fascia. 32° Au niveau de quelles articulations trouve-t-on les gaines synoviales des tendons ? 33° Structure de la gaine synoviale du tendon. 34° Où sont disposées les bourses séreuses (synoviales) ? 35° Rôle des gaines synoviales des tendons et des bourses séreuses (synoviales).

Muscles du tronc

La musculature du tronc est constituée par les muscles du dos, de la cage thoracique et de l'abdomen.

Scanned with OKEN Scanner

Muscles du dos

Les *muscles du dos* forment deux groupes : muscles superficiels et muscles profonds (fig. 75 et 76, v. hors-texte IV). Les muscles superficiels ont leur origine sur le membre supérieur, les muscles profonds dérivent des ébauches musculaires (myotomes) de la région même, ils gardent en partie leur structure segmentaire. Le signe commun aux muscles profonds du dos est qu'ils forment plusieurs couches, plus le muscle est profond et plus il est court.

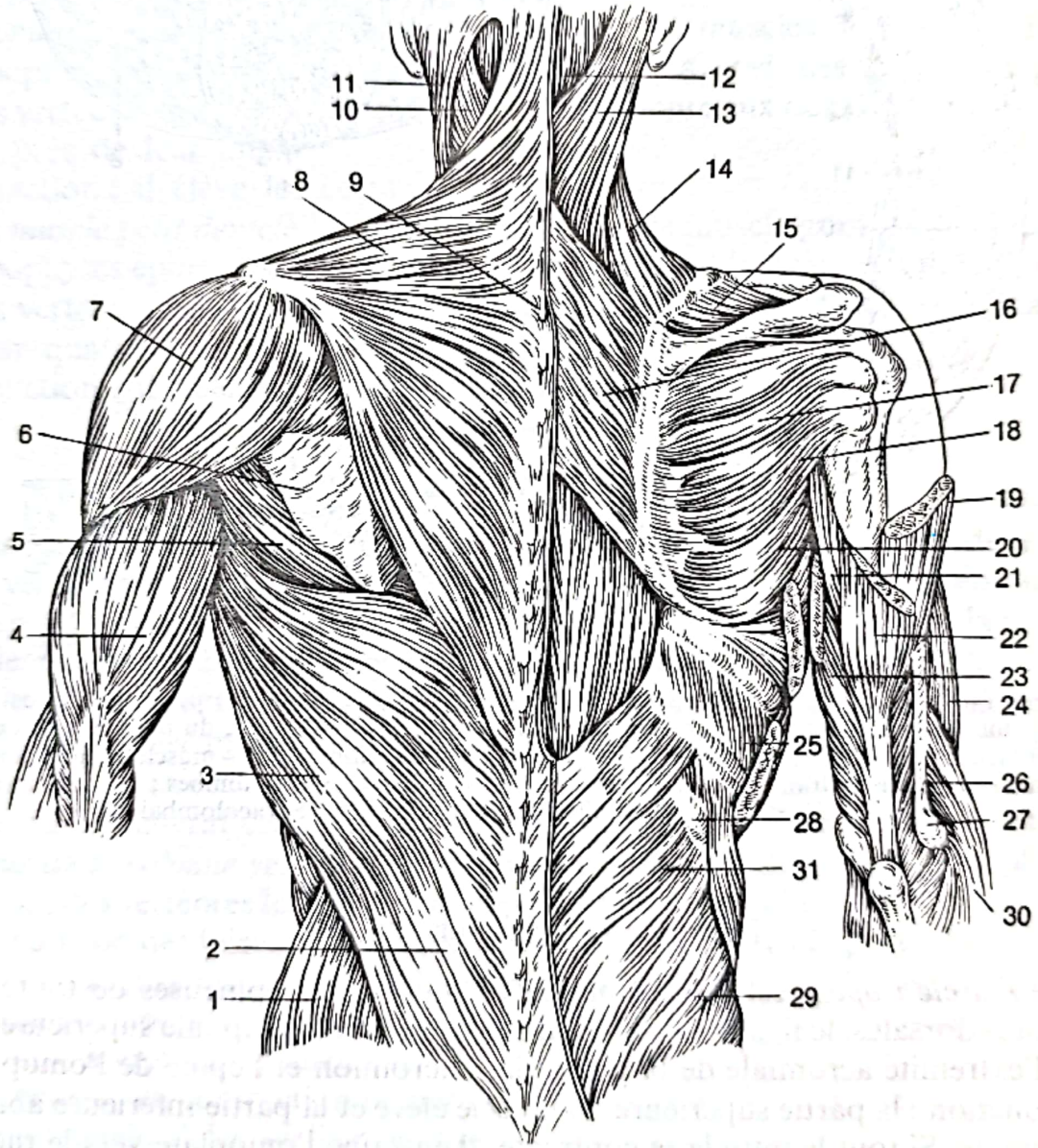

Fig. 75. Muscles du dos (superficiels) :

1 – muscle grand oblique de l'abdomen ; *2* – aponévrose thoracolombaire ; *3* – muscle grand dorsal ; *4, 21, 22* et *23* – muscle biceps brachial et ses chefs ; *5* et *20* – muscle grand rond ; *6* et *17* – muscle sous-épineux ; *7 et 19* – muscle deltoïde ; *8* – muscle trapèze ; *9* – apophyse épineuse de la septième vertèbre cervicale ; *10* et *13* – muscle splénius de la tête ; *11* – muscle sternocléidomastoïdien ; *12* – muscle demi-épineux ; *14* – muscle élévateur de l'omoplate ; *15* – muscle sus-épineux ; *16* – muscle rhomboïde ; *18* – muscle petit rond ; *24* – muscle brachial ; *25* – muscle intercostal externe ; *26* – cloison intermusculaire fibreuse ; *27* – épicondyle de l'humérus ; *28* – douzième côte ; *29* – muscle petit oblique de l'abdomen ; *30* – muscle long supinateur ; *31* – muscle petit dentelé inférieur

Scanned with OKEN Scanner

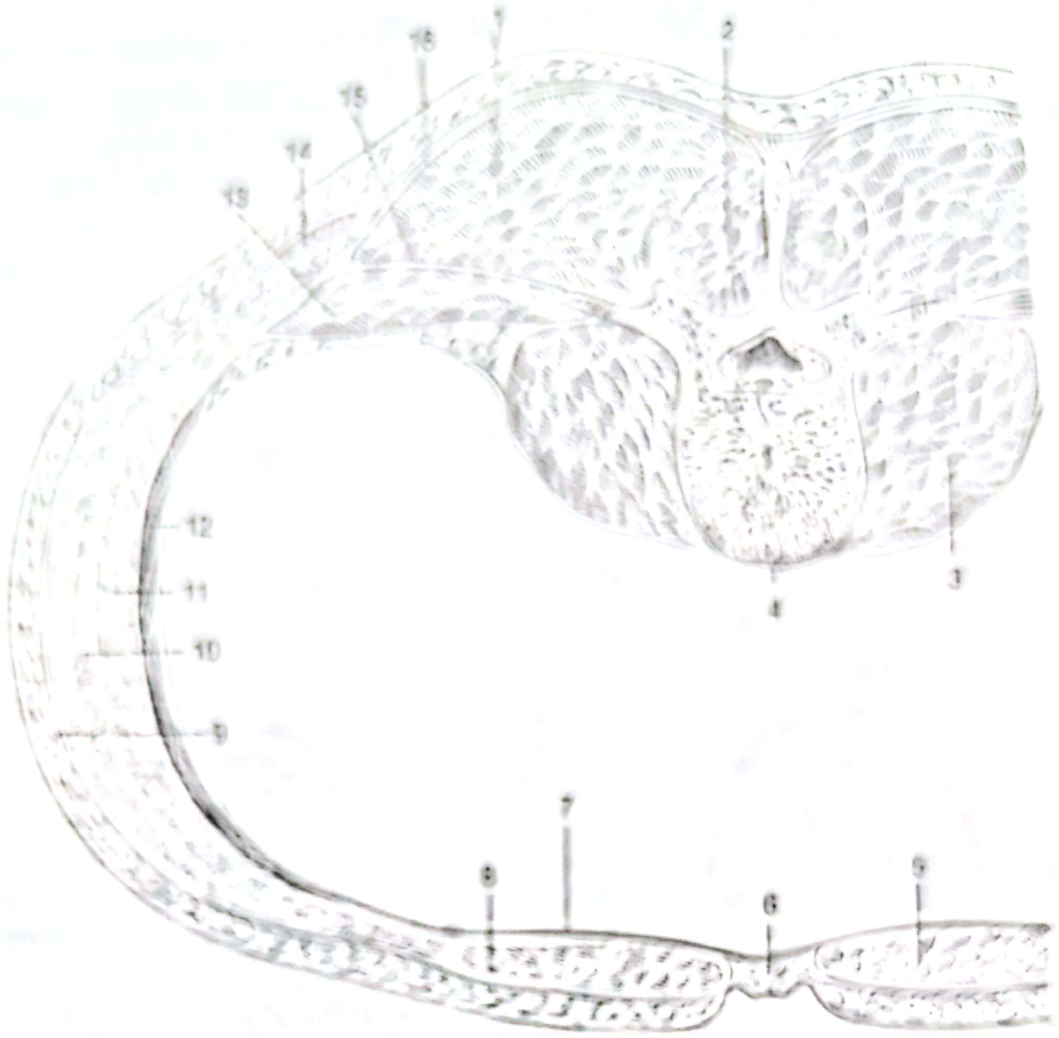

Fig. 76. Muscles du dos et de l'abdomen (coupe horizontale) :
1 – muscle erecteur du rachis ; *2* – muscle transversaire épineux ; *3* – muscle psoas ; *4* – corps vertébral ; *5* – muscle grand droit ; *6* – ligne blanche de l'abdomen ; *7* et *8* – gaine du muscle grand droit ; *9* – aponévrose thoracique ; *10* – muscle grand oblique de l'abdomen ; *11* – muscle petit oblique de l'abdomen ; *12* – muscle transverse de l'abdomen ; *13* – muscle carré des lombes ; *14* – muscle grand dorsal ; *15* et *16* – deux feuillets de l'aponévrose thoracolombaire.

Muscles superficiels du dos

Le *muscle trapèze* est étendu depuis les apophyses épineuses de toutes les vertèbres dorsales, le ligament cervical, la ligne courbe occipitale supérieure jusqu'à l'extrémité acromiale de la clavicule, l'acromion et l'épine de l'omoplate.

Fonction : la partie supérieure du muscle élève et la partie inférieure abaisse l'omoplate. Si tout le muscle se contracte, il entraîne l'omoplate vers le rachis. L'omoplate fixe, il se produit l'extension de la tête.

Le *muscle grand dorsal* occupe tout le bas du dos. Il est tendu des apophyses épineuses des quatre ou cinq dernières vertèbres dorsales, de toutes les vertèbres lombaires et sacrées, de la crête iliaque, des quatre dernières côtes à l'humérus. Les faisceaux musculaires se dirigent en haut et de côté, convergeant progressivement vers un tendon étroit qui s'insère sur la crête de la petite tubérosité de l'humérus.

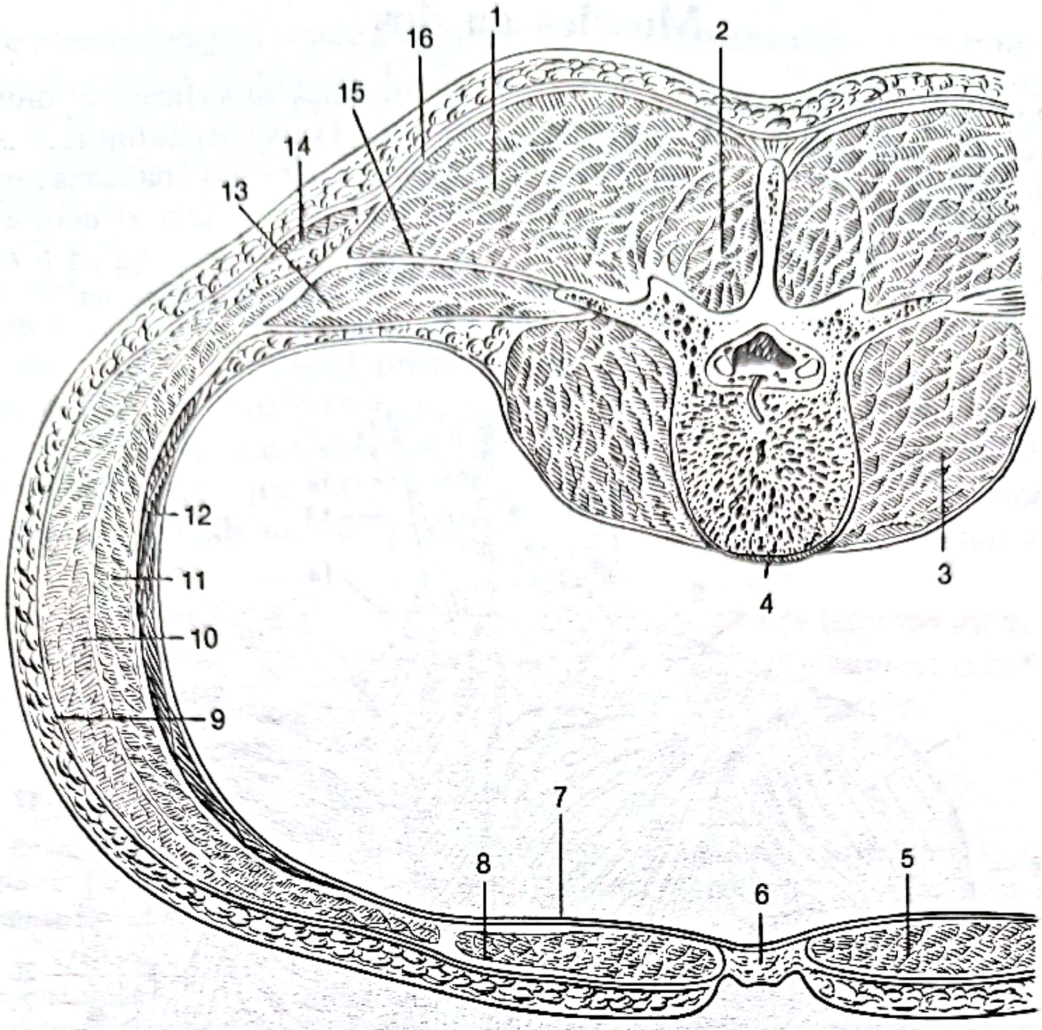

Fig. 76. Muscles du dos et de l'abdomen (coupe horizontale) :
1 – muscle érecteur du rachis ; *2* – muscle transversaire épineux ; *3* – muscle psoas ; *4* – corps vertébral ; *5* – muscle grand droit ; *6* – ligne blanche de l'abdomen ; *7* et *8* – gaine du muscle grand droit ; *9* – aponévrose thoracique ; *10* – muscle grand oblique de l'abdomen ; *11* – muscle petit oblique de l'abdomen ; *12* – muscle transverse de l'abdomen ; *13* – muscle carré des lombes ; *14* – muscle grand dorsal ; *15* et *16* – deux feuillets de l'aponévrose thoracolombaire

Muscles superficiels du dos

Le *muscle trapèze* est étendu depuis les apophyses épineuses de toutes les vertèbres dorsales, le ligament cervical, la ligne courbe occipitale supérieure jusqu'à l'extrémité acromiale de la clavicule, l'acromion et l'épine de l'omoplate.

Fonction : la partie supérieure du muscle élève et la partie inférieure abaisse l'omoplate. Si tout le muscle se contracte, il entraîne l'omoplate vers le rachis. L'omoplate fixe, il se produit l'extension de la tête.

Le *muscle grand dorsal* occupe tout le bas du dos. Il est tendu des apophyses épineuses des quatre ou cinq dernières vertèbres dorsales, de toutes les vertèbres lombaires et sacrées, de la crête iliaque, des quatre dernières côtes à l'humérus. Les faisceaux musculaires se dirigent en haut et de côté, convergeant progressivement vers un tendon étroit qui s'insère sur la crête de la petite tubérosité de l'humérus.

Scanned with OKEN Scanner

Fonction : il abaisse le bras levé, assure la rotation interne du bras. Les bras fixes, il entraîne le tronc vers ceux-ci.

Les *muscles grand* et *petit rhomboïdes* sont situés sous le trapèze, tendus des apophyses épineuses des deux dernières vertèbres cervicales et des quatre premières vertèbres dorsales au bord médial de l'omoplate.

Fonction : ils rapprochent l'omoplate du rachis et l'élèvent.

Le *muscle angulaire de l'omoplate* est tendu depuis les apophyses transverses des quatre premières vertèbres cervicales jusqu'à l'angle supérieur de l'omoplate.

Fonction : il élève l'omoplate.

Le *muscle petit dentelé supérieur* est situé sous les muscles rhomboïdes. Il va des apophyses épineuses des deux dernières vertèbres cervicales et des deux premières vertèbres dorsales et s'attache par quatre dents aux deuxième-cinquième côtes, près de leur angle.

Fonction : il élève les côtes.

Le *muscle petit dentelé inférieur* est situé sous le muscle grand dorsal, tendu des apophyses épineuses des deux dernières vertèbres dorsales et des deux premières vertèbres lombaires aux neuvième-douzième côtes, auxquelles il s'attache par quatre dents.

Fonction : il abaisse les côtes inférieures.

Muscles profonds du dos

Les muscles profonds du dos, longs et courts, sont tendus le long de la colonne vertébrale (du sacrum à l'occipital). Ils passent dans le canal ostéofibreux formé par les apophyses épineuses et transverses des vertèbres, et dans la région dorsale par les extrémités postérieures des côtes, un feuillet aponévrotique dense les séparant des muscles superficiels. De part et d'autre de la colonne vertébrale, les muscles profonds forment deux tractus longitudinaux, latéral et médial.

Le tractus latéral est composé de plusieurs muscles constituant le *muscle érecteur de la colonne vertébrale*. Il est tendu depuis le sacrum, les apophyses épineuses des vertèbres lombaires, la crête iliaque jusqu'à l'occipital. Suivant le site d'insertion des faisceaux du muscle, on en distingue trois portions : le *muscle iliocostal* qui s'insère essentiellement sur les côtes, le *muscle long dorsal* qui s'attache aux apophyses transverses des vertèbres et le *muscle épineux* qui s'attache aux apophyses épineuses.

Fonction : en contraction bilatérale, il étend le rachis et la tête, en contraction unilatérale il les incline de son côté.

Le tractus médial se trouve sous le muscle érecteur sur toute son étendue, du sacrum à l'occipital. C'est un ensemble de plusieurs couches de muscles courts appelés *muscle transversaire épineux*. Ses faisceaux sont de longueur variable et s'attachent aux apophyses transverses et épineuses des vertèbres, en enjambant un nombre différent des vertèbres.

Fonction : de même que le muscle érecteur, il étend le rachis (le tronc). Certains faisceaux du tractus médial contribuent à la rotation (torsion) du rachis.

Scanned with OKEN Scanner

Le *muscle splénius de la tête et du cou* siège sous le segment supérieur du trapèze. Il est tendu depuis les apophyses épineuses des cinq dernières vertèbres cervicales et des six premières vertèbres dorsales jusqu'à l'occipital et l'apophyse mastoïde du temporal.

Fonction : en contraction unilatérale, il incline la tête de son côté, en contraction bilatérale il étend la tête.

Aponévroses du dos. Il y en a deux : l'aponévrose superficielle et l'aponévrose thoracolombaire. La première est mince et engaine le trapèze et le muscle grand dorsal. La seconde se compose de deux feuillets, superficiel et profond, qui forment la gaine aponévrotique des muscles profonds du dos.

Muscles de la cage thoracique

Les *muscles de la cage thoracique* (v. hors-texte III), de même que ceux du dos, forment deux groupes : les muscles superficiels ayant leur origine sur le membre supérieur et les muscles profonds (ou propres).

Muscles superficiels du thorax

Le *muscle grand pectoral* est tendu de la partie médiale de la clavicule, du manubrium sternal et des cartilages des cinq à six premières côtes à la crête de la grande tubérosité de l'humérus.

Fonction : il abaisse le bras levé et l'entraîne vers le sternum, exerce la rotation interne du bras baissé. Le membre supérieur fixe, il peut contribuer à soulever les côtes (inspirateur accessoire).

Le *muscle petit pectoral* est tendu depuis les troisième-cinquième côtes à l'apophyse coracoïde de l'omoplate.

Fonction : il abaisse la ceinture scapulaire et, le membre supérieur fixe, soulève les côtes (inspirateur accessoire).

Le *muscle sous-clavier* est tendu de la clavicule à la première côte.

Fonction : abaisseur de la clavicule.

Le *muscle grand dentelé* est tendu depuis les 9 premières côtes au bord médial de l'omoplate.

Fonction : il effectue la rotation de l'omoplate. En déplaçant son angle inférieur vers l'avant, assure l'abduction du bras au-dessus de la ligne horizontale. Le membre supérieur fixe, il peut soulever les côtes (inspirateur accessoire).

Muscles propres du thorax

Les *muscles intercostaux externes* remplissent les espaces intercostaux entre le rachis et les cartilages costaux. Partant chacun du bord inférieur de la côte sus-jacente, ils se dirigent obliquement de haut en bas et d'arrière en avant pour s'insérer sur le bord supérieur de la côte sous-jacente.

Fonction : releveurs des côtes.

Les *muscles intercostaux internes* siègent sous les précédents et leurs fais-

Scanned with OKEN Scanner

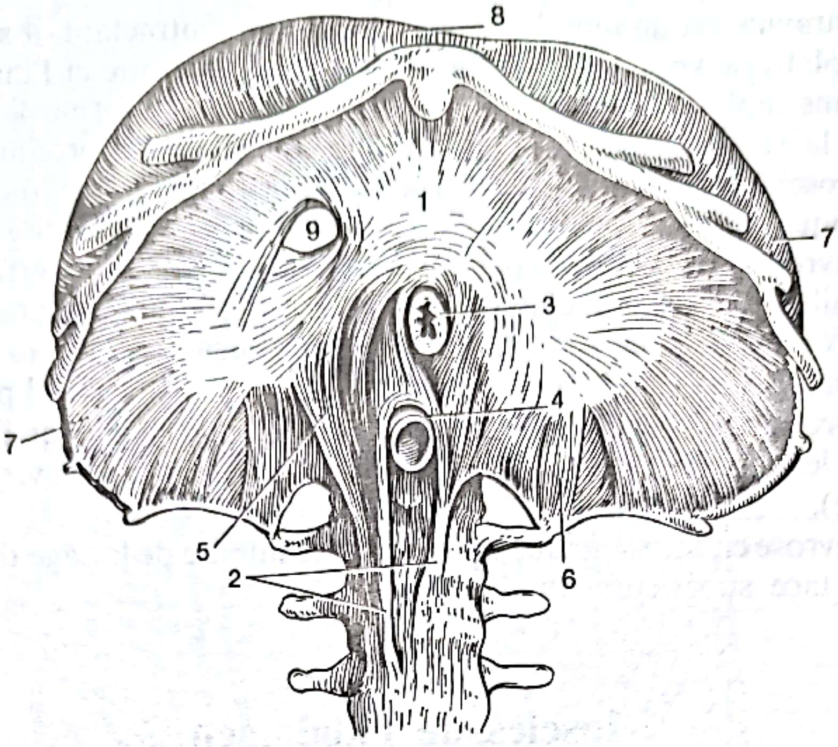

Fig. 77. Diaphragme (vue de dessous) :
1 – centre phrénique ; *2* – piliers droit et gauche ; *3* – orifice œsophagien ; *4* – orifice aortique ; *5* et *6* – portion lombaire du diaphragme ; *7* – portion costale ; *8* – portion sternale ; *9* – orifice de la veine cave inférieure

ceaux musculaires vont dans le sens opposé. Ils remplissent les espaces intercostaux entre le sternum et les angles des côtes. Ces muscles sont tendus du bord supérieur de la côte sous-jacente au bord inférieur de la côte sus-jacente.

Fonction : ils abaissent les côtes.

Les *muscles surcostaux* sont situés près de l'étage dorsal du rachis sous le muscle érecteur. Ils partent des apophyses transverses de la septième vertèbre cervicale et des premières vertèbres dorsales et se dirigent obliquement de haut en bas et de dedans en dehors pour s'attacher aux angles des côtes.

Fonction : élévation des côtes.

Le *diaphragme*, qui sépare le thorax de l'abdomen, est étudié avec les muscles de la cage thoracique. C'est un muscle plat et mince en forme de coupole (fig. 77). Il ferme le trou inférieur de la cage thoracique. Les faisceaux musculaires du diaphragme partent de l'appendice xiphoïde du sternum, des six dernières paires de côtes et des vertèbres lombaires et s'implantent dans la partie centrale tendineuse du diaphragme, le centre phrénique. Suivant l'insertion d'origine des faisceaux musculaires, on distingue dans le diaphragme trois portions : sternale, costale et lombaire. Cette dernière a deux grands orifices, aortique et œsophagien, et le centre phrénique présente à droite l'orifice de la veine cave inférieure.

Entre les piliers du diaphragme, on voit des fentes triangulaires dépourvues de fibres musculaires. Ce sont les hiatus costosternal et costolombaire. Il s'agit des points de moindre résistance : des hernies diaphragmatiques peuvent y avoir lieu.

Scanned with OKEN Scanner

Le diaphragme est un muscle inspirateur. En se contractant, il s'abaisse, sa coupole s'aplatit (le volume de la cage thoracique augmente et l'inspiration se produit), dans la phase de relaxation il remonte et prend la forme de coupole (le volume de la cage thoracique diminue et l'expiration se produit).

Aponévroses du thorax. On distingue les aponévroses thoracique et endothoracique.

L'aponévrose thoracique se compose de deux feuillets, superficiel et profond. Le feuillet superficiel recouvre les muscles grand dorsal et grand dentelé ; le feuillet profond est situé sous le muscle grand dorsal. Au niveau des muscles petit pectoral et sous-clavier, la partie épaissie du feuillet profond porte le nom de l'aponévrose clavi-pectoro-axillaire. On reconnaît également l'aponévrose qui engaine les muscles intercostaux externes et les côtes (aponévrose intercostale externe).

L'aponévrose endothoracique tapisse la face interne de la cage thoracique, y compris la face supérieure du diaphragme.

Muscles de l'abdomen

Les *muscles de l'abdomen* (fig. 78, 79 et 80) jouent un double rôle. D'une part, ils participent aux mouvements du corps (flexion du tronc, ses inclinaisons latérales, abaissement des côtes), d'autre part, en se contractant, ils exercent la pression sur la cavité abdominale en modifiant son volume et la pression intraabdominale. Ce faisant, ils participent à l'évacuation de l'urine (miction) et des fèces (défécation) et, chez la femme, à l'acte d'accouchement. Ce sont aussi des muscles inspirateurs.

Les muscles de l'abdomen constituent les parois antérieure, latérales et, en partie, postérieure de la cavité abdominale. Les faisceaux de différents muscles s'entrecroisent, ce qui rend plus résistantes les parois abdominales.

Le *muscle grand oblique de l'abdomen* a à son origine huit digitations sur les huit dernières côtes. Il se dirige obliquement de haut en bas et d'arrière en avant dans la même direction que les muscles intercostaux externes et s'insère sur la crête iliaque. Dans la direction médiale, le muscle s'élargit en une aponévrose qui s'unit sur la ligne médiane à l'aponévrose controlatérale. Le bord inférieur de l'aponévrose se replie en arrière et va de l'épine iliaque antérosupérieure à la tubérosité pubienne, formant le ligament inguinal (paroi inférieure du canal inguinal).

Le *muscle petit oblique de l'abdomen* est situé sous le précédent. Il est tendu depuis la crête iliaque et les $^2/_3$ latéraux du ligament inguinal au bord inférieur des douzième, onzième, dixième côtes. Le trajet des fibres correspond à la direction des muscles intercostaux internes. Dans la direction médiale, le muscle se prolonge par l'aponévrose qui s'unit sur la ligne médiane à l'aponévrose controlatérale.

Le *muscle transverse de l'abdomen* est situé sous le muscle petit oblique. A son origine, il a la face interne des six dernières côtes, l'aponévrose lombo-dorsale, la crête iliaque, le tiers latéral du ligament inguinal. Les fibres musculaires

Scanned with OKEN Scanner

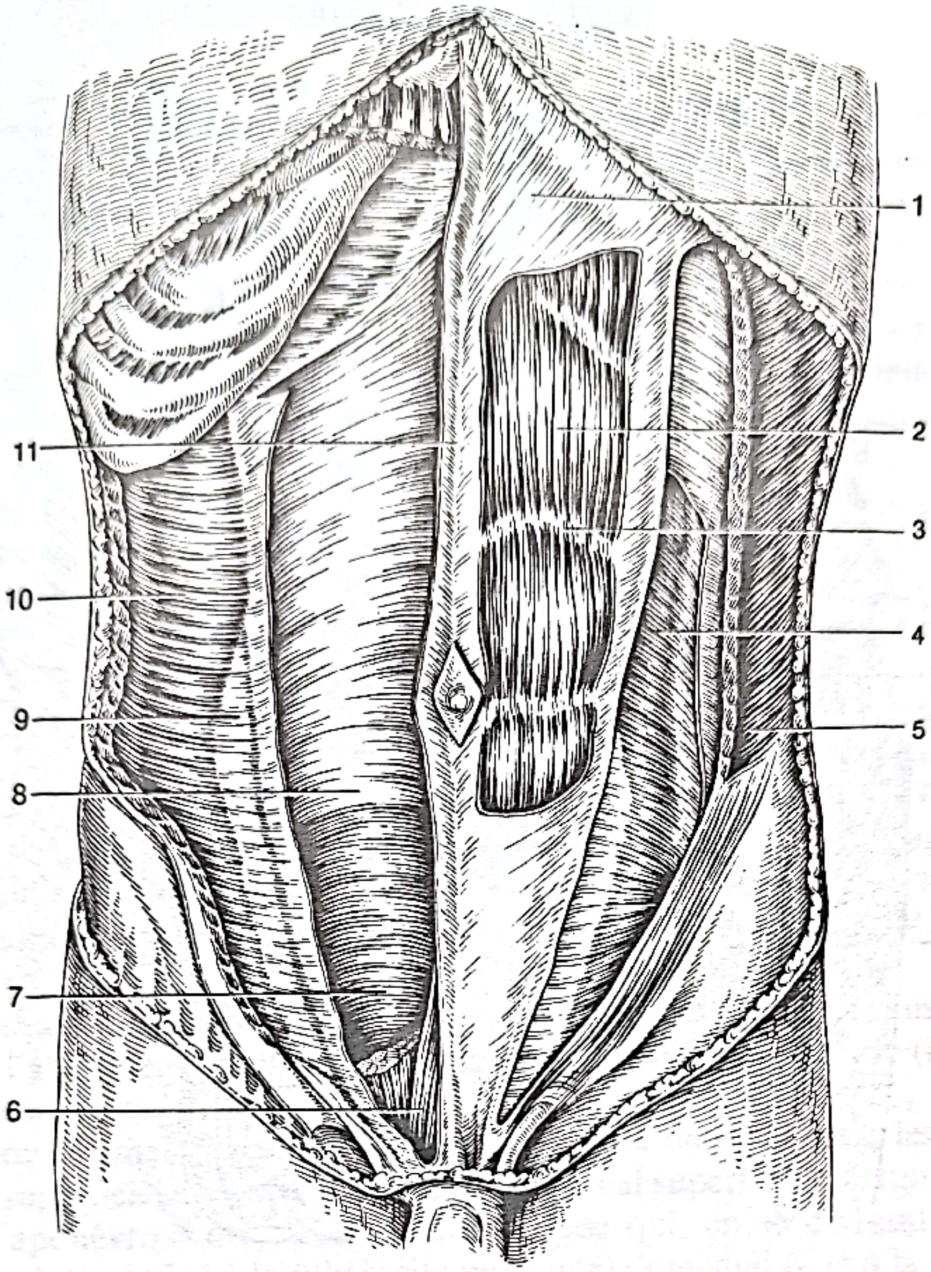

Fig. 78. Muscles de l'abdomen :

1 – aponévrose du muscle grand oblique ; *2* – muscle grand droit ; *3* – intersection tendineuse ; *4* – muscle petit oblique ; *5* – muscle grand oblique ; *6* – muscle pyramidal ; *7* et *8* – lame postérieure de la gaine du muscle grand droit ; *9* – aponévrose du muscle transverse ; *10* – muscle transverse ; *11* – ligne blanche

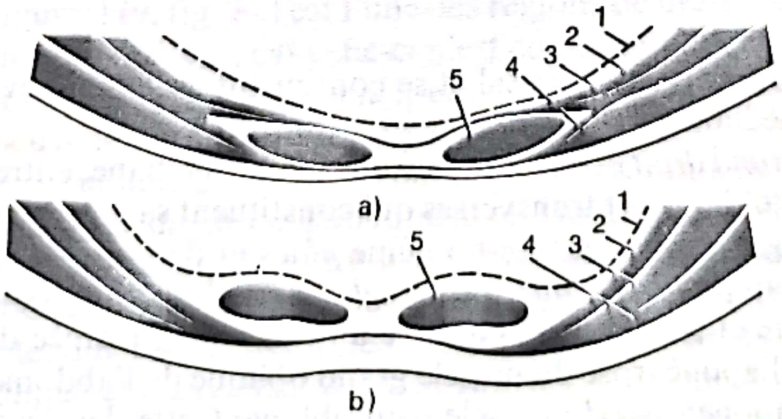

Fig. 79. Gaine du muscle grand droit (schéma) :

a – coupe horizontale du segment supérieur du muscle ; *b* – coupe horizontale du segment inférieur du muscle ; *1* – fascia transversalis ; *2* – muscle transverse de l'abdomen ; *3* – muscle petit oblique de l'abdomen ; *4* – muscle grand oblique de l'abdomen ; *5* – muscle grand droit

Scanned with OKEN Scanner

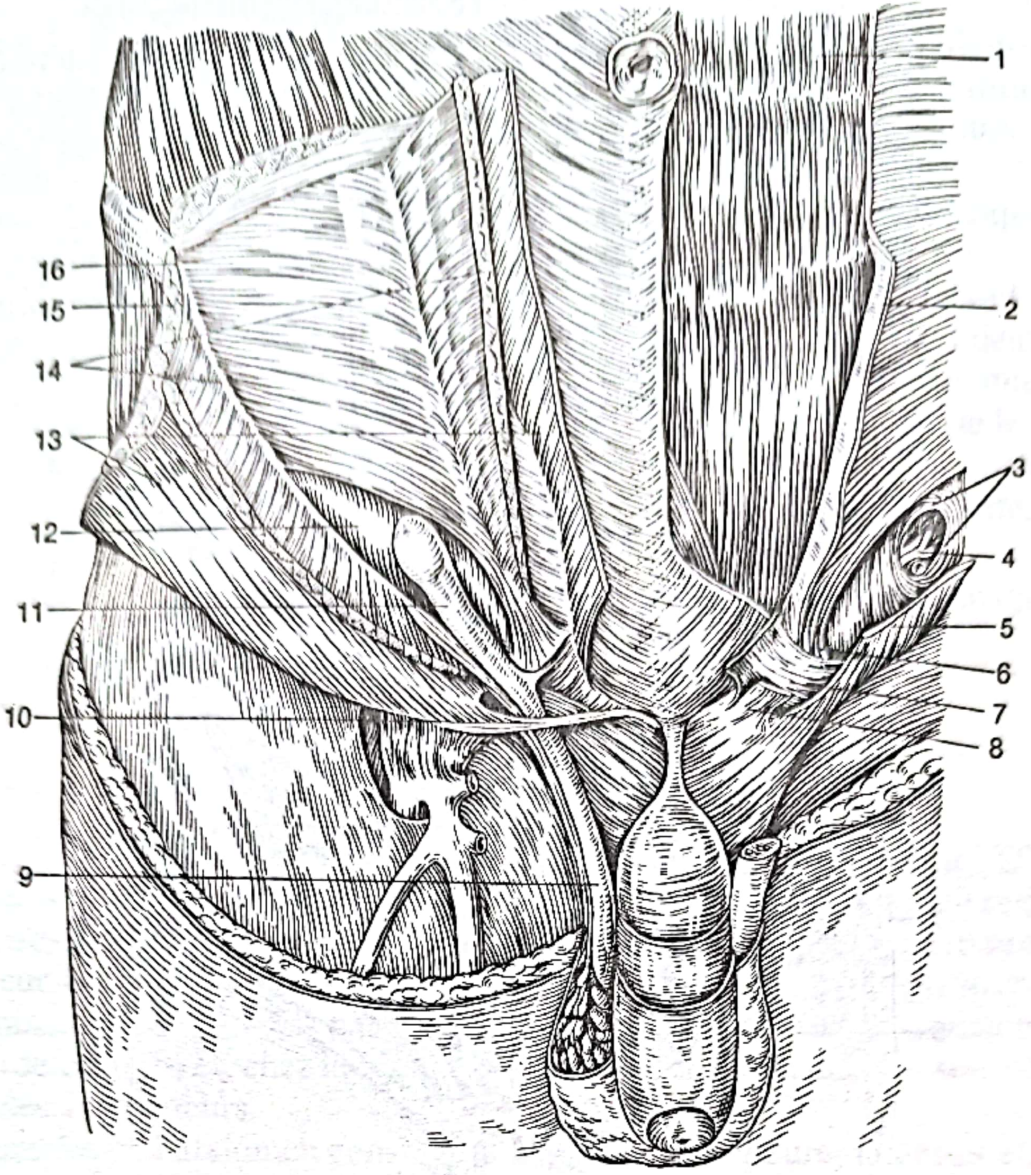

Fig. 80. Canal inguinal de l'homme :

1 – muscle grand droit ; *2* – lame antérieure du muscle grand droit (rabattue) ; *3* – anneau inguinal profond ; *4* – cordon spermatique (coupé) ; *5, 8* et *10* – piliers latéral et médial ; *6* – pilier postérieur ; *7* – ligament inguinal ; *9* et *11* – cordon spermatique ; *12* – fascia transversalis ; *13* – aponévrose du muscle grand oblique de l'abdomen (rabattue) ; *14* – muscle petit oblique de l'abdomen (rabattu) ; *15* – muscle grand oblique de l'abdomen (sectionné) ; *16* – muscle transverse de l'abdomen

se dirigent dans le sens transversal et se continuent par l'aponévrose qui s'unit sur la ligne médiane à l'aponévrose du côté opposé.

Le *muscle grand droit* est situé à côté de la ligne médiane, entre les aponévroses des muscles obliques et transverses qui constituent sa gaine. Il est étendu depuis les cartilages des cinquième-huitième côtes et de l'appendice xiphoïde du sternum jusqu'au pubis. La *gaine du muscle grand droit* (v. hors-texte III) a des lames antérieure et postérieure. La lame antérieure est formée dans la portion supérieure par l'aponévrose du muscle grand oblique de l'abdomen et le feuillet antérieur de l'aponévrose du muscle petit oblique (cette dernière est fendue en deux au bord latéral du muscle droit). La lame postérieure est constituée à ce niveau par le feuillet postérieur de l'aponévrose du muscle petit oblique de l'abdomen et l'aponévrose du muscle transverse. Au-dessous de l'ombilic (4-5 cm),

Scanned with OKEN Scanner

les aponévroses de tous les trois muscles passent devant le muscle droit et forment la lame antérieure de sa gaine. La lame postérieure n'est représentée que par l'aponévrose transverse.

Le *muscle carré des lombes* est situé sur la paroi postérieure de la cavité abdominale, tendu de la crête iliaque à la douzième côte et aux apophyses transverses des vertèbres lombaires.

Fonction : en contraction unilatérale, il participe à la flexion latérale de la portion lombaire du rachis, en contraction bilatérale il produit son extension.

Fascia de l'abdomen. Il y en a trois : fascia superficialis, propre et endoabdominal.

Le fascia superficialis est situé dans le pannicule et bien marqué dans la partie basse de l'abdomen où le pannicule est divisé en couches.

Le fascia propre a trois feuillets qui engainent les muscles grand oblique, petit oblique et transverse.

Le fascia endoabdominal tapisse les parois de l'abdomen. Ses segments qui recouvrent la face inférieure du diaphragme, le muscle iliaque (appartient aux muscles pelviens) et le muscle transverse de l'abdomen sont nommés respectivement fascia diaphragmatica inferior, fascia iliaca et fascia transversalis.

Le *canal inguinal* est un interstice musculaire dans la portion inférieure de la paroi abdominale antérieure, livrant passage au cordon spermatique chez l'homme, au ligament rond de l'utérus chez la femme.

Le canal inguinal a quatre parois : antérieure (aponévrose du muscle grand oblique de l'abdomen), postérieure (fascia transversalis), supérieure (bord inférieur libre des muscles petit oblique et transverse de l'abdomen), inférieure (gouttière du ligament inguinal). Le canal présente deux orifices, les anneaux inguinaux superficiel et profond. L'anneau inguinal superficiel est limité par les fibres de l'aponévrose du muscle grand oblique qui, en se divisant, forment deux piliers, latéral (fixé à la tubérosité pubienne) et médial (fixé à la symphyse pubienne). En haut, l'anneau est circonscrit par les fibres arciformes, et en bas par le pilier postérieur. L'anneau inguinal profond est situé sur la face interne (postérieure) de la paroi abdominale, un peu plus en dehors et en haut que l'anneau superficiel.

Le canal inguinal (v. fig. 80) est l'une des régions de moindre résistance de la paroi abdominale antérieure, car celle-ci n'est composée ici que de l'aponévrose du muscle grand oblique de l'abdomen et du fascia superficialis. Des hernies (inguinales) peuvent donc y avoir lieu.

Les points de moindre résistance de la paroi abdominale antérieure sont également la ligne blanche de l'abdomen et l'anneau ombilical.

La *ligne blanche* est située entre les gaines des muscles grands droits des deux côtés, tendue de l'appendice xiphoïde à la symphyse pubienne. Elle se compose de fibres tendineuses entrecroisées des aponévroses des muscles grand oblique, petit oblique et transverse droits et gauches. Le segment supérieur de la ligne blanche est plus large, mais moins épais que le segment inférieur, et des hernies peuvent y avoir lieu (hernies de la ligne blanche).

L'*anneau ombilical* se trouve à peu près au milieu de la ligne blanche. Il est fermé par une cicatrice conjonctive et peut également être le point de formation

Scanned with OKEN Scanner

des hernies. Chez le fœtus, cet anneau livre passage à la veine ombilicale et à deux artères ombilicales. Le repli cutané rentré s'appelle ombilic ou nombril.

Muscles du cou

Les *muscles du cou* diffèrent par leur origine et leur fonction (fig. 81). Certains agissent sur le rachis, modifient la position de la tête. D'autres, liés à l'os hyoïde, exercent leur effet sur l'articulation temporomaxillaire (abaissent la mandibule) et modifient la position du larynx. D'autres encore, fixés à la clavicule, peuvent être considérés comme des inspirateurs accessoires.

Suivant leur disposition, les muscles du cou peuvent être superficiels, profonds et hyoïdiens.

Muscles superficiels du cou

Le *muscle peaucier du cou* est situé directement sous la peau et montre l'aspect d'une mince lame (v. hors-texte XXXI). Il est tendu depuis le fascia thora-

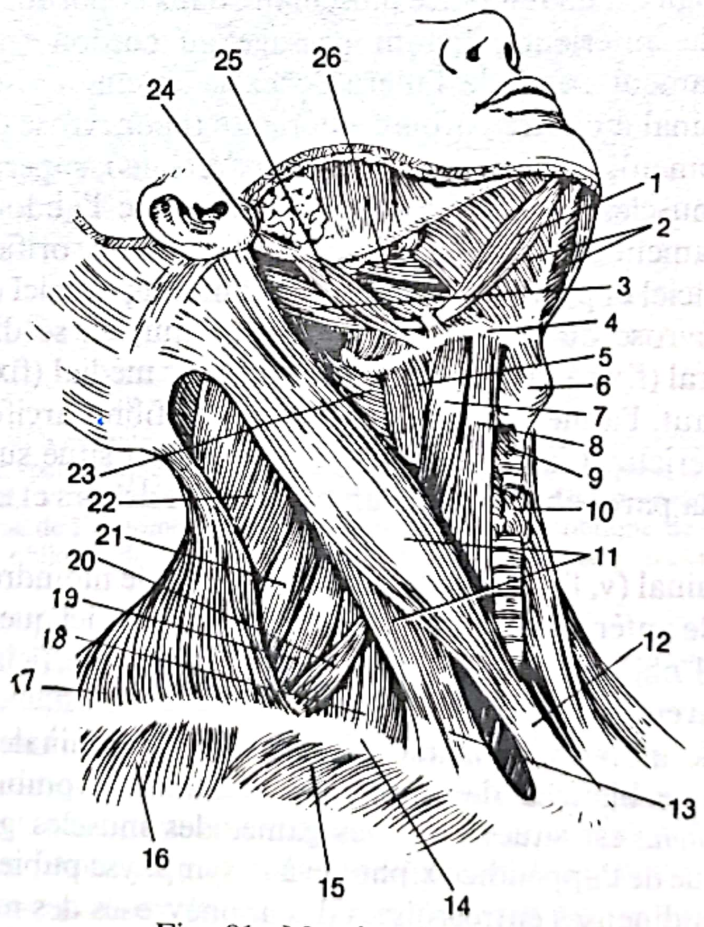

Fig. 81. Muscles du cou :

1 et *3* – muscle digastrique ; *2* – muscle mylohyoïdien ; *4* – os hyoïde ; *5* – muscle thyrohyoïdien ; *6* – cartilage thyroïde ; *7* et *20* – muscle omohyoïdien ; *8* et *9* – muscles sternohyoïdiens ; *10* – glande thyroïde ; *11*, *12* et *13* – muscle sternocléidomastoïdien ; *14* – clavicule ; *15* et *16* – insertions d'origine du muscle grand pectoral et du muscle deltoïde ; *17* – muscle trapèze ; *18*, *19* et *21* – muscles scalènes antérieur, moyen et postérieur ; *22* – muscle releveur de l'omoplate ; *23* – constricteurs du pharynx ; *24* – apophyse styloïde de l'os temporal ; *25* – muscle stylohyoïdien ; *26* – muscle hypoglosse

Scanned with OKEN Scanner

cique au bord du maxillaire inférieur et s'insère sur les muscles de la face à la commissure labiale.

Fonction : il tire la peau du cou, abaisse la commissure labiale.

Le *muscle sternocléidomastoïdien* est tendu en deux chefs du sternum et de la clavicule à l'apophyse mastoïde du temporal.

Fonction : en contraction unilatérale, il tourne la face du côté opposé, en inclinant la tête de son côté et en contraction bilatérale, il étend la tête en arrière.

Muscles hyoïdiens

Les muscles fixés à l'os hyoïde sont divisés en sus-hyoïdiens et sous-hyoïdiens.

Les muscles sus-hyoïdiens sont au nombre de quatre.

Le *muscle digastrique* est formé de deux ventres reliés entre eux par le tendon accolé à l'os hyoïde. Le ventre antérieur part du maxillaire inférieur, et le ventre postérieur de l'échancrure de l'apophyse mastoïde du temporal.

Le *muscle mylohyoïdien* représente une large lame partant de la face interne du corps de chaque maxillaire. Les faisceaux antérieurs des muscles s'unissent avec ceux du côté opposé, formant le fond de la cavité buccale. Les faisceaux postérieurs s'insèrent sur l'os hyoïde.

Le *muscle géniohyoïdien* est situé au-dessus du précédent et tendu des apophyses géni inférieures du maxillaire inférieur à l'os hyoïde.

Le *muscle stylohyoïdien* est tendu de l'apophyse styloïde du temporal à l'os hyoïde.

Fonction des muscles sus-hyoïdiens : la mandibule fixe, ils élèvent l'os hyoïde et avec lui le larynx. L'os hyoïde étant fixe, ils abaissent la mandibule. Ces mouvements ont lieu lors de la déglutition, de la mastication et de la prononciation des sons. Le muscle stylohyoïdien ne participe pas à l'abaissement de la mandibule.

Les muscles sous-hyoïdiens sont également au nombre de quatre.

Le muscle *sternocléidohyoïdien* est tendu du manubrium sternal au bord inférieur de l'os hyoïde.

Le *muscle sternothyroïdien* est situé sous le précédent et tendu depuis le manubrium sternal et le cartilage de la première côte au cartilage thyroïde du larynx.

Le *muscle thyrohyoïdien* est en quelque sorte le prolongement du muscle sternothyroïdien, tendu du cartilage thyroïde à l'os hyoïde.

Le *muscle omohyoïdien* se compose de deux ventres unis par un tendon. Le ventre inférieur part de l'échancrure du bord supérieur de l'omoplate et le ventre supérieur prend son origine sur l'os hyoïde.

Fonction des muscles sous-hyoïdiens : en se contractant, ils abaissent l'os hyoïde, et les muscles liés au larynx l'abaissent aussi.

Muscles profonds du cou

Les *muscles scalènes* (*antérieur*, *moyen* et *postérieur*) prennent leur origine sur les apophyses transverses des vertèbres cervicales et s'insèrent, antérieur,

Scanned with OKEN Scanner

sur la tubérosité du même nom de la première côte, en avant du sillon de l'artère sous-clavière ; moyen, sur la première côte en arrière de ce sillon ; postérieur, sur la deuxième côte.

Fonction : en élevant les côtes, tous les trois muscles agissent comme des inspirateurs. Les côtes fixes, la contraction bilatérale produit la flexion du rachis cervical, et en contraction unilatérale, ils l'inclinent de leur côté.

Le *muscle long de la tête* et le *muscle long du cou* siègent sur la face antérieure de toutes les vertèbres cervicales et des premières vertèbres dorsales.

Fonction : en contraction bilatérale, ils exercent la flexion du rachis cervical, et en contraction unilatérale, l'inclinent de leur côté.

Les *muscles droits antérieur et latéral de la tête* sont tendus de l'occipital à l'atlas.

Fonction : inclinaison de la tête en avant et de côté.

Eléments d'anatomie topographique du cou

Le cou est limité en haut par le bord du maxillaire inférieur, le sommet de l'apophyse mastoïde, la ligne courbe occipitale supérieure et la protubérance occipitale externe, en bas par le bord supérieur du manubrium sternal, la clavicule, la ligne reliant l'acromion de l'omoplate à l'apophyse épineuse de la cinquième vertèbre cervicale.

La région du cou comprend une partie des organes digestifs et respiratoires, les glandes thyroïde et parathyroïdes, de grands vaisseaux et nerfs. Toutes ces formations sont situées dans des espaces intermusculaires et interaponévrotiques.

On distingue les régions antérieure, latérale du cou et celle du muscle sterno-cléidomastoïdien (fig. 82). Cette dernière région correspond à la projection du muscle en question sur les téguments.

La **région antérieure du cou** est limitée en haut par le maxillaire inférieur, latéralement par le muscle sternocléidomastoïdien, en avant par la ligne médiane du cou. La dépression derrière la branche et l'angle du maxillaire inférieur est dénommée fosse rétromandibulaire, elle contient la plus grosse partie de la glande parotide (salivaire) ainsi que des vaisseaux et des nerfs.

On distingue dans la région antérieure du cou plusieurs trigones.

Le *trigone carotidien* est délimité par le muscle sternocléidomastoïdien, le muscle omohyoïdien et le ventre postérieur du muscle digastrique. Ici loge le plexus vasculonerveux du cou (artère carotide commune, veine jugulaire interne et nerf vague).

Le *trigone sous-maxillaire* est délimité par deux ventres du muscle digastrique et le bord du maxillaire inférieur. Ici loge la glande sous-maxillaire.

Le *trigone omotrachéal* est délimité par la ligne médiane du cou, les muscles omohyoïdien et sternocléidomastoïdien. Ici logent le larynx, la trachée, des vaisseaux et des nerfs.

La **région latérale du cou** comprend deux trigones.

Le *trigone omoclaviculaire* est délimité par la clavicule, les muscles sterno-cléidomastoïdien et omohyoïdien.

Scanned with OKEN Scanner

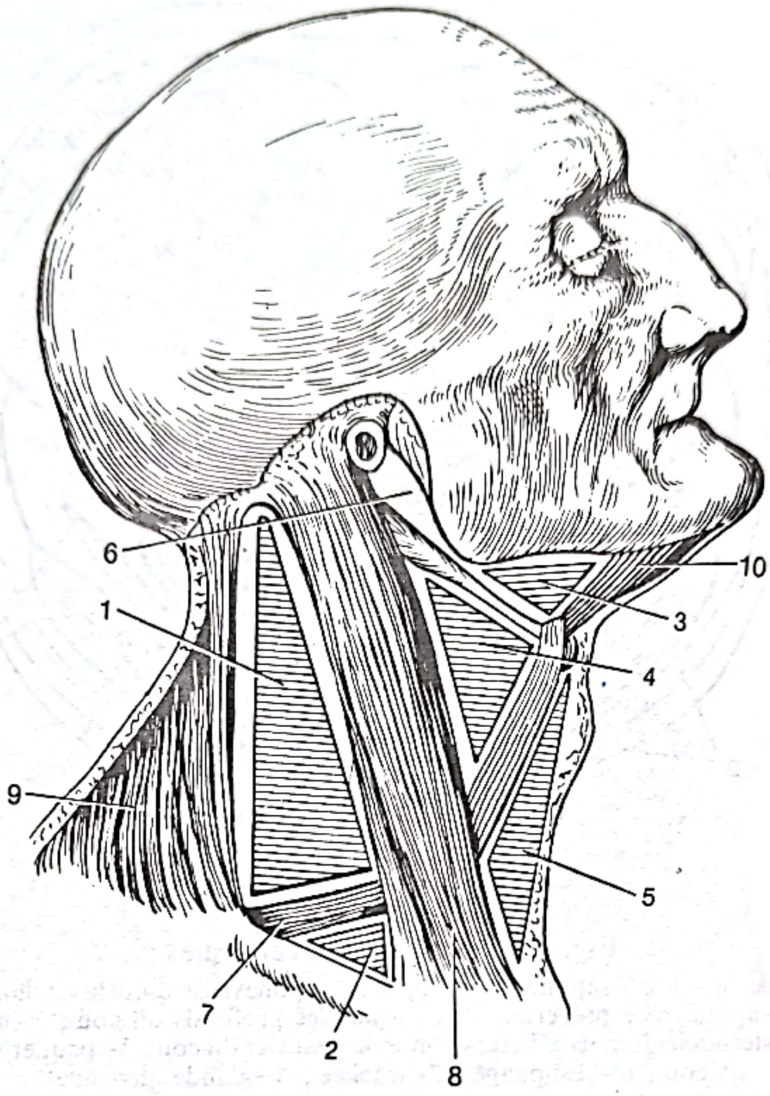

Fig. 82. Trigones cervicaux :

1 – trigone omotrapèze ; *2* – trigone omoclaviculaire ; *3* – trigone sous-maxillaire ; *4* – trigone carotidien ; *5* – trigone omotrachéal ; *6* – fosse rétromandibulaire ; *7* – muscle omohyoïdien ; *8* – muscle sternocléidomastoïdien ; *9* – muscle trapèze ; *10* – muscle digastrique

Le *trigone omotrapèze* est délimité par les muscles omohyoïdien, trapèze et sternocléidomastoïdien.

La région latérale du cou comporte des espaces à travers lesquels de grands vaisseaux et des nerfs vont vers le membre supérieur. Avant le muscle scalène antérieur, la veine sous-clavière loge dans l'espace préscalénique. Entre les muscles scalènes antérieur et moyen et la première côte, l'artère sous-clavière et le plexus brachial passent par l'espace interscalénique.

Aponévroses du cou. Les organes et les muscles du cou sont enveloppés d'étuis conjonctifs formés par les aponévroses. On distingue généralement cinq aponévroses cervicales (fig. 83).

L'*aponévrose superficielle du cou* est située sous la peau, sur toute l'étendue du cou. Dans la région antérieure du cou, l'aponévrose engaine le muscle peaucier.

L'*aponévrose propre du cou* engaine tout le cou, dans la région antérieure elle recouvre la trachée et engaine la glande sous-maxillaire et le muscle sternocléi-

Scanned with OKEN Scanner

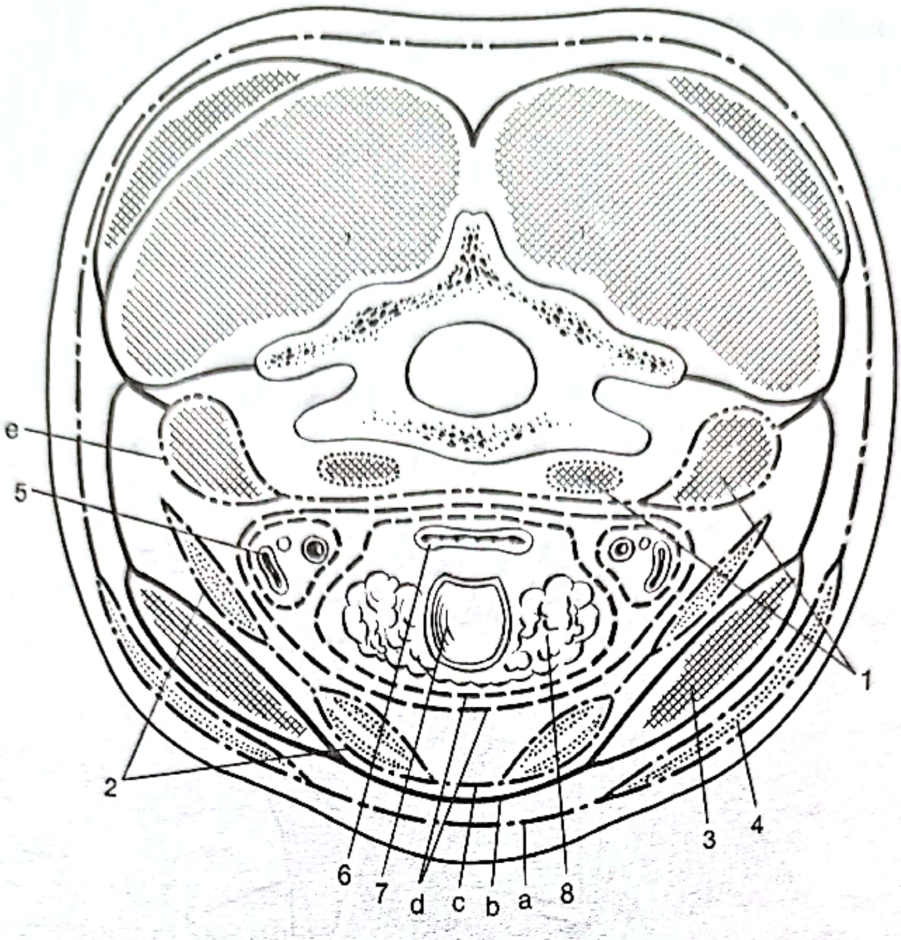

Fig. 83. Aponévroses cervicales :
a – aponévrose superficielle ; *b* – aponévrose propre ; *c* – aponévrose omoclaviculaire ; *d* – aponévrose intracervicale ; *e* – aponévrose prévertébrale ; *1* – muscles profonds du cou ; *2* – muscles sous-hyoïdiens ; *3* – muscle sternocléidomastoïdien ; *4* – muscle peaucier du cou ; *5* – paquet vasculonerveux du cou ; *6* – œsophage ; *7* – trachée ; *8* – glande thyroïde

domastoïdien. En bas, elle s'attache au sternum et à la clavicule, en haut se prolonge par l'aponévrose du muscle masséter et de la glande parotide. Des prolongements de cette aponévrose se dirigent vers les apophyses transverses des vertèbres cervicales divisant le cou en régions antérieure et postérieure.

L'*aponévrose omoclaviculaire* se trouve sous la précédente, entre deux muscles omohyoïdiens, deux clavicules, le manubrium sternal et l'os hyoïde, et forme la gaine fibreuse pour les muscles sous-hyoïdiens. Lors de la contraction des muscles, cette aponévrose contribue au reflux du sang par les veines qui y sont liées.

L'*aponévrose intracervicale* engaine le larynx, la trachée, l'œsophage, la glande parotide, de grands vaisseaux et des nerfs. Elle se compose de deux lames : viscérale pour chacune des formations précitées et pariétale formant une enveloppe commune.

L'*aponévrose prévertébrale* est située en avant des vertèbres cervicales, s'attache à leurs apophyses transverses et forme les gaines pour les muscles prévertébraux et scalènes.

Dans certaines portions du cou, on trouve entre les aponévroses des espaces qui sont d'une grande importance pratique en raison de la propagation possible

Scanned with OKEN Scanner

des processus purulents. Entre les lames de l'aponévrose intracervicale, par exemple, on reconnaît l'espace prétrachéal qui communique avec le médiastin antérieur, et derrière le pharynx, entre les aponévroses intracervicale et prévertébrale, il existe l'espace rétropharyngien qui communique avec le médiastin postérieur.

Muscles de la tête

Les *muscles de la tête* (fig. 84 et 85) se divisent en deux groupes : masticateurs et de la mimique, ou muscles de la face.

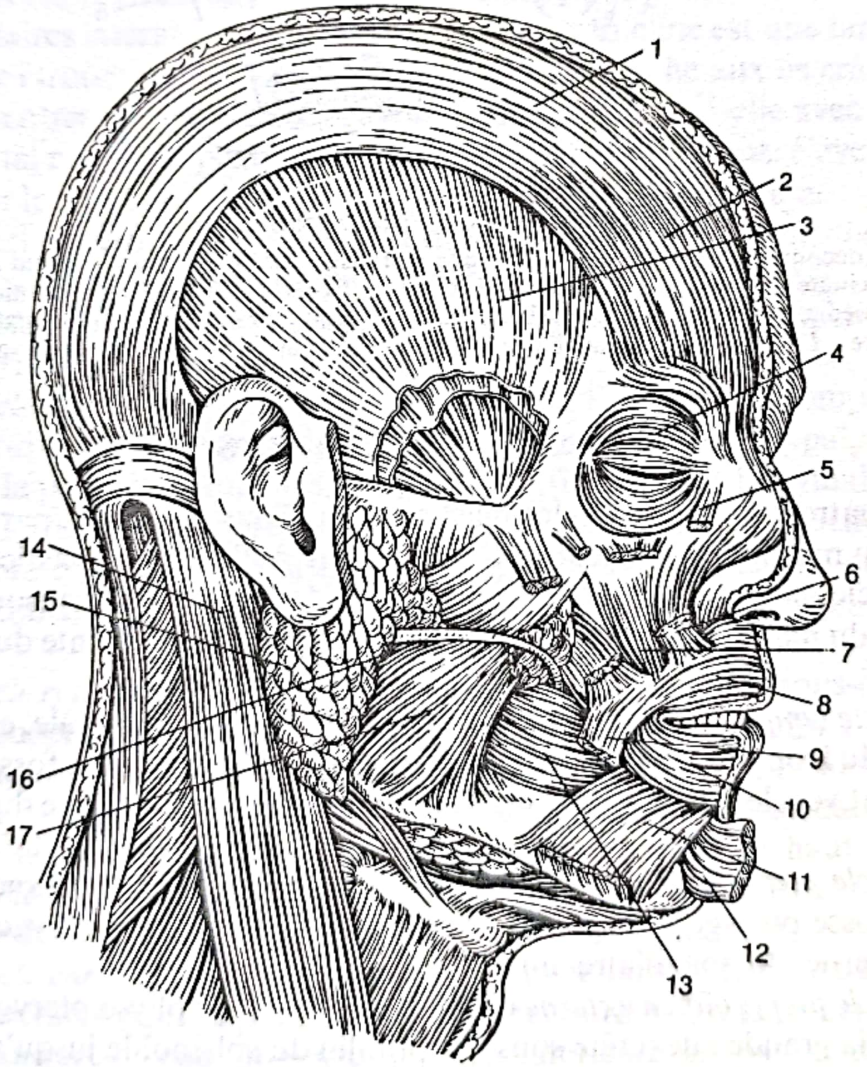

Fig. 84. Muscles de la tête :

1 – aponévrose épicrânienne ; *2* – portion frontale du muscle occipitofrontal ; *3* – aponévrose temporale ; *4* – muscle orbiculaire des paupières ; *5* et *6* – muscle releveur de la lèvre supérieure ; *7* – muscle canin ; *8* et *10* – muscle orbiculaire des lèvres ; *9* – muscle triangulaire des lèvres ; *11* – muscle carré du menton ; *12* – muscle de la houppe du menton ; *13* – muscle buccinateur ; *14* – muscle sternocléidomastoïdien ; *15* – glande parotide ; *16* – canal de la glande parotide ; *17* – muscle masséter

Scanned with OKEN Scanner

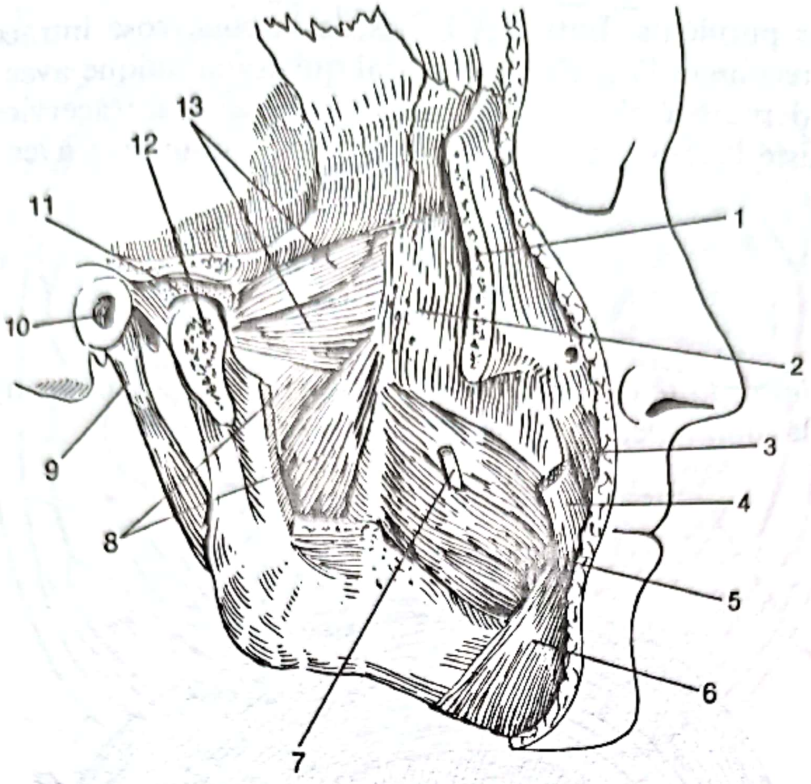

Fig. 85. Muscles ptérygoïdiens :
1 – os malaire (découpé) ; *2* – maxillaire supérieur ; *3* – muscle canin ; *4* – muscle grand zygomatique ; *5* – muscle buccinateur ; *6* – muscle triangulaire des lèvres ; *7* – canal de la glande parotide ; *8* – muscle ptérygoïdien médial ; *9* – apophyse styloïde de l'os temporal ; *10* – conduit auditif externe ; *11* – disque articulaire ; *12* – condyle du maxillaire inférieur (en coupe) ; *13* – muscle ptérygoïdien latéral

Muscles masticateurs

Il y a quatre paires de muscles masticateurs. Tous s'insèrent par une extrémité sur la mâchoire inférieure et participent à l'acte de mastication.

Le muscle *masséter* est tendu depuis l'arcade zygomatique jusqu'à la crête d'insertion du masséter sur la face externe de la branche montante du maxillaire inférieur.

Le *muscle temporal* naît en une large base de l'écaille temporale, en partie du pariétal et du frontal et de l'aponévrose temporale, circonscrit la fosse temporale, se rétrécit vers le bas et vient s'insérer sur l'apophyse coronoïde du maxillaire inférieur.

Le *muscle ptérygoïdien interne* est tendu de l'apophyse ptérygoïde (des parois de la fosse ptérygoïde) de l'os sphénoïde à la tubérosité ptérygoïdienne de la face interne du maxillaire inférieur.

Le *muscle ptérygoïdien externe* est tendu depuis l'apophyse ptérygoïde (lame latérale) et la grande aile (crête sous-temporale) du sphénoïde jusqu'au col condylien, en partie à la capsule et au disque de l'articulation temporomaxillaire.

Fonction de muscles masticateurs : en contraction bilatérale, les muscles masséter, temporal et ptérygoïdien interne élèvent la mâchoire inférieure, et le muscle ptérygoïdien externe la fait avancer, et en contraction unilatérale, tous ces muscles déplacent la mâchoire du côté opposé, et les faisceaux postérieurs des muscles temporaux font reculer la mâchoire avancée.

Scanned with OKEN Scanner

Muscles de la mimique (muscles de la face)

Les muscles de la mimique sont de minces faisceaux musculaires qui, à la différence des autres muscles, n'ont qu'un seul point d'insertion sur les os, en s'implantant par l'autre extrémité dans la peau ou dans d'autres muscles de la mimique. Aussi, en se contractant, déplacent-ils la peau en y formant des plis, ce qui confère à la face une expression déterminée. La plupart des muscles en question se situent autour des orifices naturels de la face (orbite, bouche, narines) et exercent la fonction des sphincters ou des dilatateurs de ces orifices. En modifiant la position des lèvres et des joues, les muscles de la mimique participent à l'acte de parole ainsi qu'au mouvement des aliments dans la cavité buccale pendant la mastication. Les muscles de la mimique sont les suivants.

Le *muscle occipitofrontal* est disposé dans la région de la voûte crânienne. Il comprend une grande aponévrose épicrânienne où s'implantent des formations musculaires : le ventre frontal en avant, le ventre occipital en arrière et les muscles auriculaires latéralement. L'aponévrose épicrânienne est une lame mince et solide, fixée étroitement au cuir chevelu et de façon lâche aux os crâniens, aussi quand les ventres se contractent, l'aponévrose se déplace-t-elle avec la peau. Le ventre frontal naît de la peau des sourcils et, en se contractant, élève les sourcils et forme sur le front des plis transversaux de la peau. Le ventre occipital naît de la ligne courbe occipitale supérieure et tire l'aponévrose épicrânienne en arrière. Les muscles auriculaires sont peu développés chez l'homme.

Le *muscle pyramidal* du nez est tendu des os nasaux aux téguments de la glabelle et forme des rides transversaux sur cette dernière.

Le *muscle orbiculaire des paupières* circonscrit l'orbite et se compose de trois portions : orbitaire (disposée sur le rebord osseux de l'orbite), palpébrale (disposée sous la peau des paupières) et lacrymale (fixée au sac lacrymal). La partie palpébrale ferme les paupières. La contraction simultanée des portions orbitaire et palpébrale produit l'occlusion des paupières. La contraction de la portion lacrymale contribue au reflux des larmes de dessous des paupières dans le sac lacrymal.

Le *muscle releveur de la lèvre supérieure* est tendu du bord sous-orbitaire du maxillaire supérieur à la peau du repli nasolabial. Il relève la lèvre supérieure.

Le *muscle petit zygomatique* et le *muscle grand zygomatique* sont tendus de l'os malaire à la commissure labiale, en irradiant partiellement dans le muscle orbiculaire des lèvres. Ils portent la commissure labiale en haut et de côté.

Le *muscle triangulaire des lèvres* naît du maxillaire inférieur et irradie dans la peau de la commissure labiale et de la lèvre supérieure.

Le *muscle carré du menton* a son origine sur le bord inférieur du maxillaire inférieur et irradie dans la peau de la lèvre inférieure. C'est le prolongement du muscle peaucier du cou. Il porte la lèvre inférieure en bas et de côté.

Le *muscle de la houppe du menton* est étendu depuis les bosses alvéolaires des incisives et des canines inférieures jusqu'à la peau du menton. Il élève la peau du menton et la lèvre inférieure.

Le *muscle buccinateur* constitue la paroi latérale de la cavité buccale. Il naît des alvéoles des malaires sur les maxillaires supérieur et inférieur, va vers les lè-

Scanned with OKEN Scanner

vres supérieure et inférieure et se rend dans le muscle orbiculaire des lèvres. En se contractant, il serre les joues contre les dents.

Le *muscle orbiculaire des lèvres* constitue l'épaisseur des lèvres où irradient des faisceaux d'autres muscles de la circonférence de la bouche. Ce muscle est un sphincter, il produit l'occlusion de la bouche. Par une forte contraction, les lèvres sont non seulement jointes, mais aussi projetées en avant.

Le *muscle nasal* est composé de deux parties, la portion transverse et l'aile. Il rétrécit les narines et abaisse les ailes du nez.

Le groupe de muscles de la mimique comprend aussi d'autres muscles, relativement petits : le *muscle risorius*, le *muscle myrtiforme*, le muscle *sourcillier*.

Aponévroses de la tête. Dans la région de la tête, on distingue plusieurs aponévroses qui engainent les muscles masticateurs et certains organes. Ce sont l'aponévrose temporale (qui enveloppe le muscle du même nom), l'aponévrose massétérine (sur le muscle masséter), les aponévroses de la glande parotide (forme de capsule conjonctive épaisse de la glande). Ces aponévroses s'unissent entre elles et avec les aponévroses cervicales.

La gaine aponévrotique n'est pas prononcée dans la région des muscles de la mimique. Seuls les muscles orbiculaires des lèvres et certains autres possèdent une mince enveloppe conjonctive transparente.

QUESTIONS

1° Citer les muscles superficiels du dos. 2° Muscle trapèze (insertion d'origine et terminale, fonction). 3° Muscle grand dorsal. 4° Muscles rhomboïdes. 5° En quels groupes se divisent les muscles profonds du dos ? 6° Muscles du tractus latéral, leur fonction. 7° Muscles du tractus médial, leur fonction. 8° Citer les muscles superficiels de la cage thoracique. 9° Muscles grand et petit pectoraux (insertion d'origine et terminale, fonction). 10° Muscles intercostaux. 11° Portions et segments du diaphragme. 12° Orifices du diaphragme. 13° Hiatus du diaphragme. 14° Rôle du diaphragme. 15° Rôle des muscles de l'abdomen, citer ces muscles. 16° Muscle grand oblique de l'abdomen (insertion d'origine et terminale). 17° Muscle petit oblique de l'abdomen. 18° Muscle transverse de l'abdomen. 19° Muscle grand droit de l'abdomen. 20° Quels muscles du tronc participent à sa flexion et son extension ? 21° Qu'est-ce qui constitue la gaine du muscle grand droit ? 22° Canal inguinal (où se trouve-t-il, qu'est-ce qui passe par ce canal chez l'homme et chez la femme ?). 23° Qu'est-ce qui constitue les parois du canal inguinal ? 24° Orifices (anneaux) du canal inguinal. 25° Citer les points de moindre résistance de la paroi abdominale antérieure. 26° Muscles superficiels du cou. 27° Muscles sus-hyoïdiens. 28° Muscles sous-hyoïdiens. 29° Muscles scalènes. 30° Muscles prévertébraux du cou. 31° Citer les régions du cou. 32° Limites des trigones de la région antérieure du cou. 33° Limites des trigones de la région latérale du cou. 34° Citer les aponévroses cervicales. 35° Quels espaces interaponévrotiques connaît-on ? 36° Nom des deux groupes de muscles de la tête. 37° Position et désignation des muscles masticateurs, leur fonction. 38° Particularités d'insertion terminale des muscles de la mimique, leur rôle. 39° Structure et fonction du muscle occipitofrontal. 40° Muscles de la mimique de la circonférence de la bouche et leur fonction.

Scanned with OKEN Scanner

Muscles du membre supérieur

La musculature du membre supérieur est constituée de muscles de la ceinture scapulaire, du bras, de l'avant-bras et de la main (fig. 86, 87 et 88, v. hors-texte III et IV).

Muscles de la ceinture scapulaire

Les *muscles de la ceinture scapulaire* sont disposés autour de l'articulation scapulo-humérale dont ils assurent la totalité des mouvements (y participent

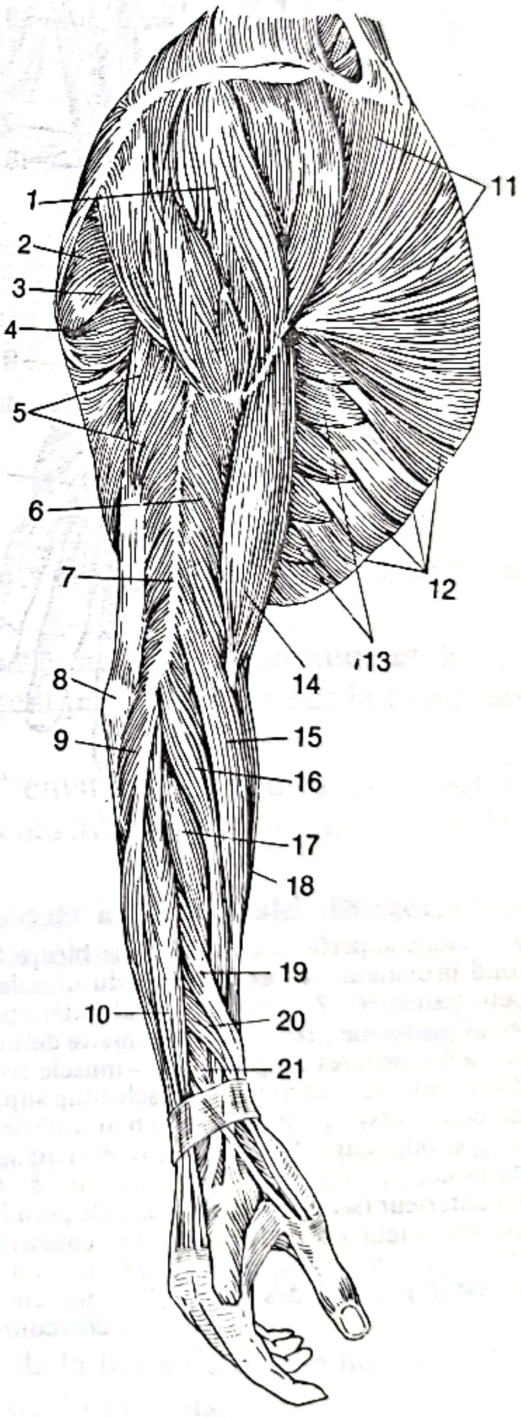

Fig. 86. Muscles du membre supérieur (droit, vue de côté) :

1 – muscle deltoïde ; *2* – muscle sous-épineux ; *3* – muscle petit rond ; *4* – muscle grand rond ; *5* – muscle triceps brachial ; *6* – muscle brachial antérieur ; *7* – cloison intermusculaire latérale du bras ; *8* – olécrâne ; *9* – muscle anconé ; *10* – extenseur des doigts ; *11* – muscle grand pectoral ; *12* – muscle grand oblique de l'abdomen ; *13* – muscle grand dentelé ; *14* – muscle biceps brachial ; *15* – muscle long supinateur ; *16* et *17* – muscles premier et deuxième radiaux ; *18* – muscle grand palmaire ; *19* – muscle long abducteur du pouce ; *20* et *21* – muscles long et court extenseurs du pouce

Scanned with OKEN Scanner

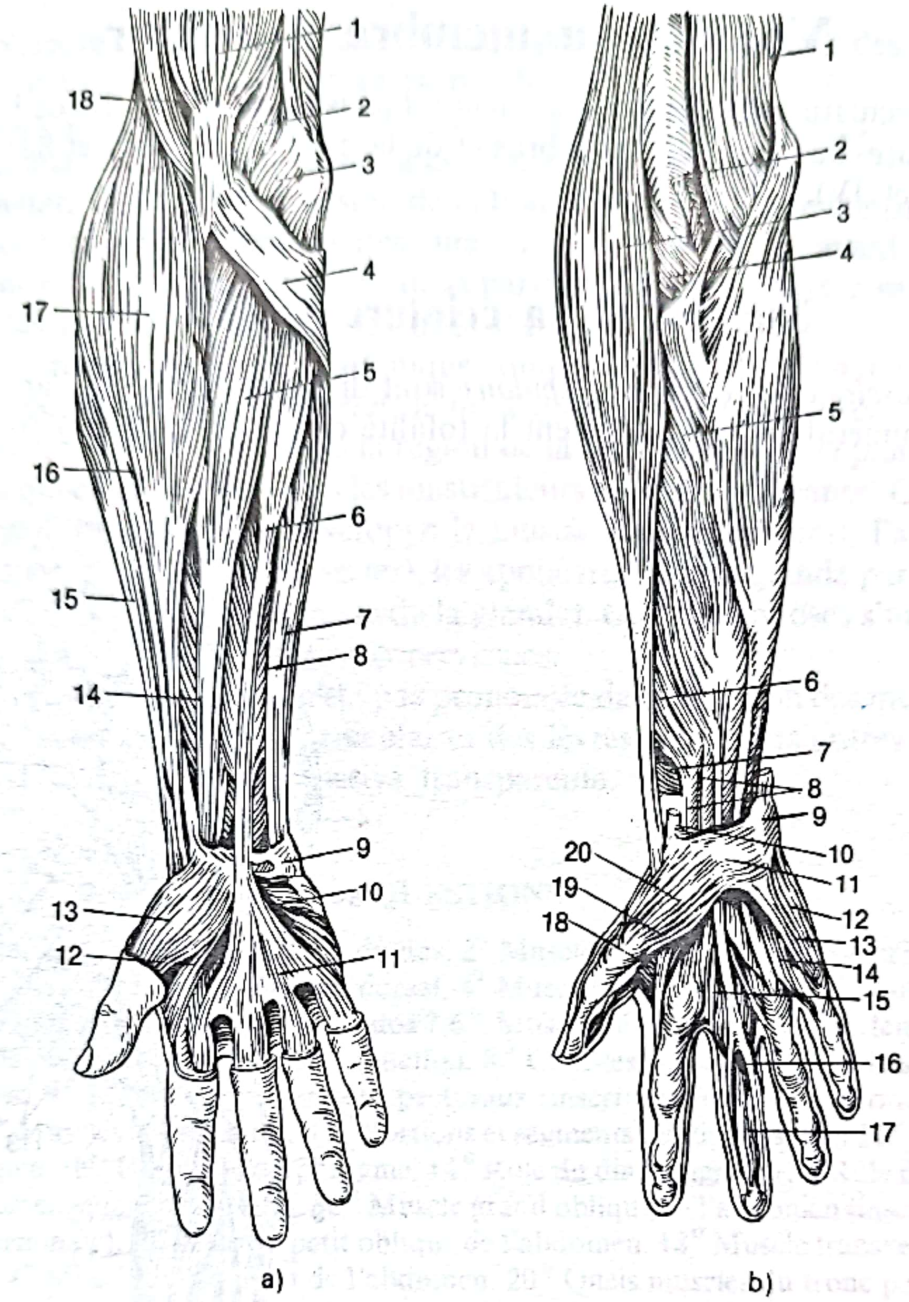

Fig. 87. Muscles de la face antérieure de l'avant-bras et de la main :
a – couche superficielle ; *1* – muscle biceps brachial ; *2* et *18* – muscle brachial antérieur ; *3* – muscle rond pronateur ; *4* – aponévrose du muscle biceps brachial ; *5* – muscle grand palmaire ; *6* – muscle petit palmaire ; *7* – muscle cubital antérieur ; *8* – muscle fléchisseur commun superficiel des doigts ; *9* – os pisiforme ; *10* – muscle palmaire cutané ; *11* – aponévrose palmaire ; *12* et *14* – court et long fléchisseurs propres du pouce ; *13* – muscle court abducteur du pouce ; *15* et *16* – muscles deuxième radial et premier radial ; *17* – muscle long supinateur ; *b* – couche profonde (muscles superficiels en partie conservés) : *1* – muscle brachial antérieur ; *2* – tendon du muscle biceps (sectionné) ; *3* – muscle long supinateur ; *4* – supinateur ; *5* – fléchisseur commun superficiel des doigts ; *6* – long fléchisseur du pouce ; *7* – muscle carré pronateur ; *8* – fléchisseur commun profond des doigts ; *9* – muscle cubital antérieur (sectionné) ; *10* – muscle grand palmaire (sectionné) ; *11* – ligament annulaire ; *12* – muscle abducteur du petit doigt ; *13* – court fléchisseur du petit doigt ; *14* – muscle opposant du petit doigt ; *15* – muscle lombrical ; *16* – tendon du fléchisseur superficiel des doigts ; *17* – tendon du fléchisseur profond des doigts ; *18* – muscle adducteur du pouce ; *19* – court fléchisseur du pouce ; *20* – court abducteur du pouce

Scanned with OKEN Scanner

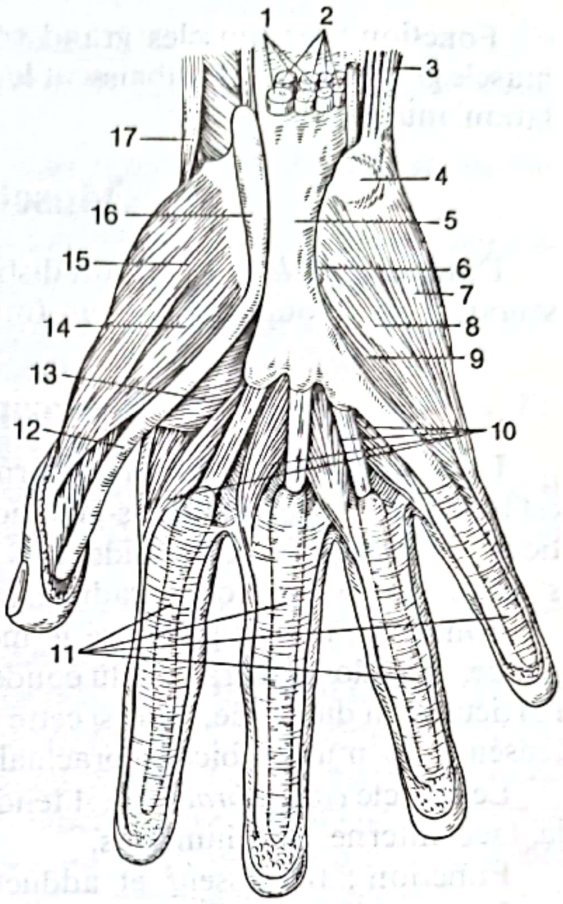

Fig. 88. Gaines synoviales de la face palmaire de la main :

1, 2, 3 et *17* – tendons des muscles de l'avant-bras (allant sur la main) ; *4* – os pisiforme ; *5* – gaine synoviale commune des fléchisseurs ; *6, 7, 8* et *9* – muscles du petit doigt ; *10* – muscles lombricaux ; *11* – gaines synoviales des tendons des quatre derniers doigts ; *12* et *16* – gaine du tendon du muscle long fléchisseur du pouce ; *13, 14* et *15* – muscles du pouce

également certains muscles pectoraux et dorsaux étudiés plus haut). Ce sont les six muscles suivants.

Le *muscle deltoïde* naît du tiers latéral de la clavicule, de l'acromion et de l'épine de l'omoplate. Tous les faisceaux convergent pour s'insérer sur la tubérosité deltoïde de l'humérus.

Fonction : abduction du bras jusqu'à 70° environ. En contraction individuelle de certaines parties, les faisceaux antérieurs attirent le bras en avant et les faisceaux postérieurs, en arrière.

Le *muscle sus-épineux* est tendu de la surface de la fosse sus-épineuse de l'omoplate jusqu'à la grosse tubérosité de l'humérus.

Fonction : abduction de l'épaule.

Le *muscle sous-épineux* est tendu de la fosse sous-épineuse de l'omoplate jusqu'à la grosse tubérosité de l'humérus.

Fonction : rotation externe de l'épaule.

Le *muscle petit rond* naît du bord latéral de l'omoplate et vient s'insérer sur la grosse tubérosité de l'humérus.

Fonction : synergiste du muscle sous-épineux.

Le *muscle grand rond* est tendu depuis la face postérieure de l'angle inférieur de l'omoplate jusqu'à la crête de la petite tubérosité de l'humérus.

Le *muscle sous-scapulaire* naît de la surface de la fosse du même nom de l'omoplate et s'insère sur la petite tubérosité de l'humérus.

Scanned with OKEN Scanner

Fonction : les muscles grand rond et sous-scapulaire agissent comme le muscle grand dorsal. Ils abaissent le bras levé et entraînent le bras abaissé en rotation interne.

Muscles du bras

Dans les *muscles du bras*, on distingue un groupe antérieur (muscles fléchisseurs) et un groupe postérieur (muscles extenseurs).

Groupe antérieur

Le *muscle biceps brachial* est formé de deux chefs. Un chef (longue portion) est tendu de la tubérosité sus-glénoïdienne de l'omoplate et l'autre (courte portion), de l'apophyse coracoïde. Les deux chefs se réunissent en un ventre qui s'insère sur la tubérosité radiale.

Fonction : il peut produire le mouvement des deux articulations qu'il enjambe, scapulo-humérale et du coude. En règle générale, il exécute la flexion de l'articulation du coude, mais si cette dernière est fixée par la contraction des extenseurs, le muscle biceps brachial peut exercer la flexion du bras.

Le muscle *coracobrachial* est tendu de l'apophyse coracoïde de l'omoplate à la face interne de l'humérus.

Fonction : fléchisseur et adducteur du bras.

Le *muscle brachial* est tendu de la diaphyse humérale, des cloisons intermusculaires médiale et latérale à la tubérosité du cubitus.

Fonction : fléchisseur de l'avant-bras (celui-ci étant fixe, il exécute la flexion de l'articulation du coude).

Groupe postérieur

Le muscle *triceps brachial* est formé de trois chefs : la longue portion naît de la tubérosité sous-glénoïdienne de l'omoplate, la portion externe va de la face postérieure de l'humérus, au-dessus et en dehors de la gouttière radiale, et la portion interne se détache de la face postérieure de l'humérus, au-dessous et en dehors de la gouttière radiale, ainsi que des deux cloisons intermusculaires. Les trois chefs se réunissent en un ventre commun qui s'insère sur l'olécrâne.

Fonction : extenseur de l'avant-bras.

Le *muscle anconé* est petit, tendu de l'épicondyle latéral de l'humérus à la face postérieure de l'extrémité supérieure du cubitus.

Fonction : extenseur accessoire de l'avant-bras.

Muscles de l'avant-bras

Comme pour les muscles du bras, on y distingue un groupe antérieur et un groupe postérieur. Le groupe antérieur comprend, en plus des fléchisseurs, deux pronateurs. Le groupe postérieur a dans sa constitution, en plus des extenseurs, un muscle supinateur et un muscle long, abducteur du pouce.

Scanned with OKEN Scanner

Groupe antérieur

Les muscles antérieurs de l'avant-bras forment deux couches : superficielle et profonde.

Muscles superficiels. Le *muscle long supinateur* est tendu de l'humérus, au-dessus de l'épicondyle latéral, à l'extrémité distale du radius.

Fonction : il fléchit l'avant-bras, met celui-ci et la main en position intermédiaire entre la supination et la pronation.

Les autres muscles superficiels ont l'origine commune sur l'épicondyle médial de l'humérus, mais diffèrent par l'insertion terminale.

Le *muscle rond pronateur* est fixé au radius un peu au-dessus du milieu. En exécutant la pronation de l'avant-bras, il participe à sa flexion.

Le *muscle grand palmaire* est attaché à la base du deuxième métacarpien. Il fléchit la main et, ensemble avec l'extenseur du même nom, exerce son abduction.

Le *muscle petit palmaire* a un ventre court et un tendon long qui irradie dans l'aponévrose palmaire. Il participe à la flexion de la main.

Le *muscle cubital antérieur* s'attache à l'os pisiforme. Il fléchit la main et, ensemble avec l'extenseur du même nom du carpe, exécute l'adduction de la main.

Le *muscle fléchisseur commun superficiel* des doigts se divise en quatre longs tendons qui, en passant le canal carpien, atteignent les doigts où chaque tendon se subdivise en deux bandelettes fixées à la base de la phalange moyenne des 2e-5e doigts. Il est fléchisseur de ces doigts, ainsi que de la main.

Muscles profonds. Le *muscle fléchisseur commun profond des doigts* se détache du cubitus et de la membrane interosseuse, se divise en quatre longs tendons qui, par le canal carpien, se dirigent vers la paume, les 2e à 5e doigts où ils passent par les interstices entre les bandelettes des tendons du fléchisseur commun superficiel et s'insèrent sur les phalanges distales de ces doigts. Ils fléchissent les doigts (par la phalange distale) et la main.

Le *muscle long fléchisseur du pouce* est tendu du radius à la phalange distale du pouce et exécute la flexion de cette phalange.

Le *muscle carré pronateur* est disposé dans le segment distal de l'avant-bras, entre le radius et le cubitus. Il est pronateur de l'avant-bras et de la main.

Groupe postérieur

Certains muscles de ce groupe naissent de l'épicondyle latéral de l'humérus, d'autres des os de l'avant-bras, essentiellement du cubitus. Les premiers sont représentés par six muscles.

Les *muscles premier* et *deuxième radiaux* s'insèrent, le premier sur le deuxième métacarpien, le deuxième sur le troisième métacarpien. Ils sont extenseurs de la main (avec le muscle cubital postérieur) et ses abducteurs (avec le muscle grand palmaire).

Le *muscle cubital postérieur* est fixé au cinquième métacarpien. C'est un extenseur de la main (avec les premier et deuxième radiaux) et son adducteur (avec le muscle cubital antérieur).

Le *muscle extenseur commun des doigts* a un ventre musculaire dont se déta-

Scanned with OKEN Scanner

chent quatre tendons allant vers les 2e à 5e doigts, sur la face dorsale des doigts ils forment une aponévrose tendineuse dont les faisceaux sont fixés aux phalanges moyenne et distale. Il tend les doigts correspondants et participe à l'extension de la main.

Le *muscle extenseur propre du petit doigt* a le tendon fixé à celui de l'extenseur commun des doigts allant vers le petit doigt.

Le *muscle supinateur* est situé dans le segment supérieur de l'avant-bras et s'attache au radius. Il exerce la supination de l'avant-bras et de la main.

Quatre muscles du groupe postérieur naissent des os de l'avant-bras.

Le *muscle long extenseur du pouce* et le *muscle court extenseur du pouce* s'insèrent respectivement sur les phalanges distale et proximale de ce doigt.

Le *muscle extenseur propre de l'index* a le tendon fixé au tendon correspondant de l'extenseur commun des doigts.

Le *muscle long abducteur du pouce* s'insère sur la phalange proximale du pouce.

La fonction des muscles précités est expliquée par leur désignation.

Muscles de la main

Sur la face palmaire de la main, on distingue trois groupes de muscles (fig. 88).

Les *muscles de l'éminence thénar* (*muscles thénariens*) : court abducteur, court fléchisseur, opposant et adducteur du pouce.

Les *muscles de l'éminence hypothénar* (*muscles hypothénariens*) : abducteur, court fléchisseur et opposant du cinquième doigt et palmaire cutané.

Le groupe musculaire moyen comprend les muscles lombricaux et interosseux.

Les quatre *muscles lombricaux* naissent des tendons du fléchisseur commun profond des doigts et s'attachent aux tendons et tenseurs des doigts correspondants. Ils assurent la flexion des phalanges proximales et l'extension des phalanges moyennes des 2e à 5e doigts.

Les *muscles interosseux*, palmaires et dorsaux, remplissent les espaces entre les métacarpiens. Trois muscles interosseux palmaires exercent l'adduction des 2e à 5e doigts en direction de la ligne mediane, et quatre muscles dorsaux les étendent.

Eléments d'anatomie topographique du membre supérieur

Le membre supérieur comporte des excavations, des sillons et des canaux où logent des vaisseaux, des nerfs et d'autres formations. Les données qui les concernent sont d'une grande signification pratique.

La *cavité axillaire* est limitée en avant par les muscles grand pectoral et petit

Scanned with OKEN Scanner

pectoral, en arrière par le muscle grand dorsal, les muscles grand rond et petit rond et le muscle sous-scapulaire, du côté interne par le muscle grand dentelé, du côté externe par l'humérus et les muscles adjacents. Une dépression entre l'extrémité proximale de l'épaule et la cage thoracique, la fosse axillaire, lui correspond à la surface. La cavité axillaire contient, entourés de tissu cellulaire, l'artère et la veine axillaire, des ganglions lymphatiques et le plexus brachial. La paroi postérieure de la cavité présente deux orifices, quadrilatère et trilatère, limités de deux côtés par les muscles sous-scapulaire et grand rond et séparés par la longue portion du muscle triceps brachial. Une paroi de l'orifice quadrilatère est constituée par l'humérus.

Deux *sillons brachiaux*, *médial* et *latéral*, se situent sur le bras, de part et d'autre du muscle biceps. Le paquet vasculonerveux brachial (artère et veines brachial et nerf médian) remplit le sillon médial. Le canal du nerf radial, limité par le sillon du même nom de l'humérus et le muscle triceps brachial, se détache du tiers supérieur du bras.

La *fosse cubitale* est disposée en avant de l'articulation du coude, elle est limitée par le muscle long supinateur et le muscle rond pronateur, le fond étant constitué par le muscle brachial. Des vaisseaux et des nerfs passent dans cette fosse (artère brachiale avec nerfs, nerf médian, etc.). Sous la peau, dans les limites de la fosse se situent de grandes veines superficielles du bras que l'on utilise souvent dans la pratique médicale pour les manipulations intraveineuses.

Sur l'avant-bras, on distingue trois sillons dans lesquels passent des vaisseaux et des nerfs : radial entre le muscle long supinateur et le muscle grand palmaire, cubital entre le muscle cubital antérieur et le muscle fléchisseur commun superficiel des doigts, médian entre le muscle fléchisseur commun superficiel des doigts et le muscle grand palmaire.

Aponévroses du membre supérieur. En fonction de la position, on distingue les aponévroses de la ceinture scapulaire (deltoïdienne, etc.), l'aponévrose du bras, de l'avant-bras et les aponévroses de la main.

L'aponévrose de la ceinture scapulaire engaine les muscles deltoïde,sous-épineux, petit rond, sus-épineux et sous-scapulaire.

L'aponévrose du bras engaine les muscles fléchisseurs et les muscles extenseurs, à partir de cette aponévrose se dirigent vers l'humérus les cloisons intermusculaires latérale et médiale qui séparent les groupes musculaires antérieur et postérieur du bras.

L'aponévrose du bras se prolonge par celle de l'avant-bras qui forme des cloisons intermusculaires et des gaines pour les muscles. Sa partie épaisse touchant à l'articulation radiocarpienne du côté dorsal s'appelle ligament annulaire antérieur du carpe. Au-dessous sont disposés six canaux ostéofibreux où passent les tendons des muscles postérieurs de l'avant-bras enveloppés de gaines synoviales. L'aponévrose dorsale de la main est faiblement prononcée et recouvre les muscles interosseux dorsaux. Sur la face palmaire de la main, dans sa portion moyenne, l'aponévrose se présente comme une lame épaisse appelée aponévrose palmaire. Les muscles de l'éminence thénar et de l'éminence hypothénar et le groupe musculaire moyen de la main sont également engainés.

Scanned with OKEN Scanner

Au niveau du poignet, un canal carpien passe du côté palmaire. Deux gaines synoviales des tendons y sont disposées sous le ligament annulaire. L'une enveloppe le tendon du muscle long fléchisseur du pouce et atteint la phalange distale de ce doigt. L'autre (gaine synoviale commune des fléchisseurs) enveloppe tous les huit tendons des muscles fléchisseurs communs superficiel et profond. Elle se termine au niveau de la ligne médiane de la paume, et seuls les tendons allant vers le cinquième doigt sont recouverts sur toute leur étendue jusqu'à la phalange distale de ce doigt. Les tendons des fléchisseurs des 2e à 5e doigts ont, sur la face palmaire de chacun de ces doigts, des gaines synoviales individuelles qui ne communiquent ni entre elles ni avec la gaine synoviale commune des fléchisseurs.

Muscles du membre inférieur

La musculature du membre inférieur (fig. 89-92) comprend les muscles de la hanche, de la cuisse, de la jambe et du pied. Etant donné que les unions de la ceinture pelvienne et du tronc sont quasi immobiles, les muscles de la hanche ne sont mus que par l'articulation coxofémorale.

Muscles de la hanche

Les *muscles de la hanche* (v. fig. 90 et 91) sont tendus depuis les os iliaques, le sacrum, le coccyx et les vertèbres lombaires jusqu'à l'extrémité proximale du fémur, en se disposant près de l'articulation coxofémorale. Suivant leur position, ils forment deux groupes, antérieur et postérieur.

Le *groupe antérieur* comprend le *muscle psoas-iliaque* composé de deux portions réunies, le *grand psoas* (naissant des vertèbres lombaires) et le *muscle iliaque* (se détachant de la surface de la fosse du même nom sur l'os iliaque). Le muscle psoas-iliaque passe sous le ligament inguinal sur la hanche et s'attache au petit trochanter fémoral.

Fonction : il est fléchisseur de la hanche et participe, les membres inférieurs étant fixes, à la flexion de la portion lombaire de la colonne vertébrale.

Le *groupe postérieur* de muscles en comprend plusieurs.

Le *muscle grand fessier* est tendu de la face externe de l'aile iliaque, du sacrum et du coccyx à la crête du grand fessier sur le fémur.

Fonction : il participe à l'extension de la cuisse et à sa rotation externe.

Le *muscle moyen fessier* est disposé sous le précédent, il se détache de la face externe de l'aile iliaque et s'insère sur le grand trochanter.

Fonction : abducteur de la hanche. Les faisceaux antérieurs du muscle entraînent la rotation interne de la hanche et les faisceaux postérieurs sa rotation externe.

Le *muscle petit fessier* est plus profond que le moyen fessier et a l'insertion d'origine et terminale ainsi que la fonction analogues.

Scanned with OKEN Scanner

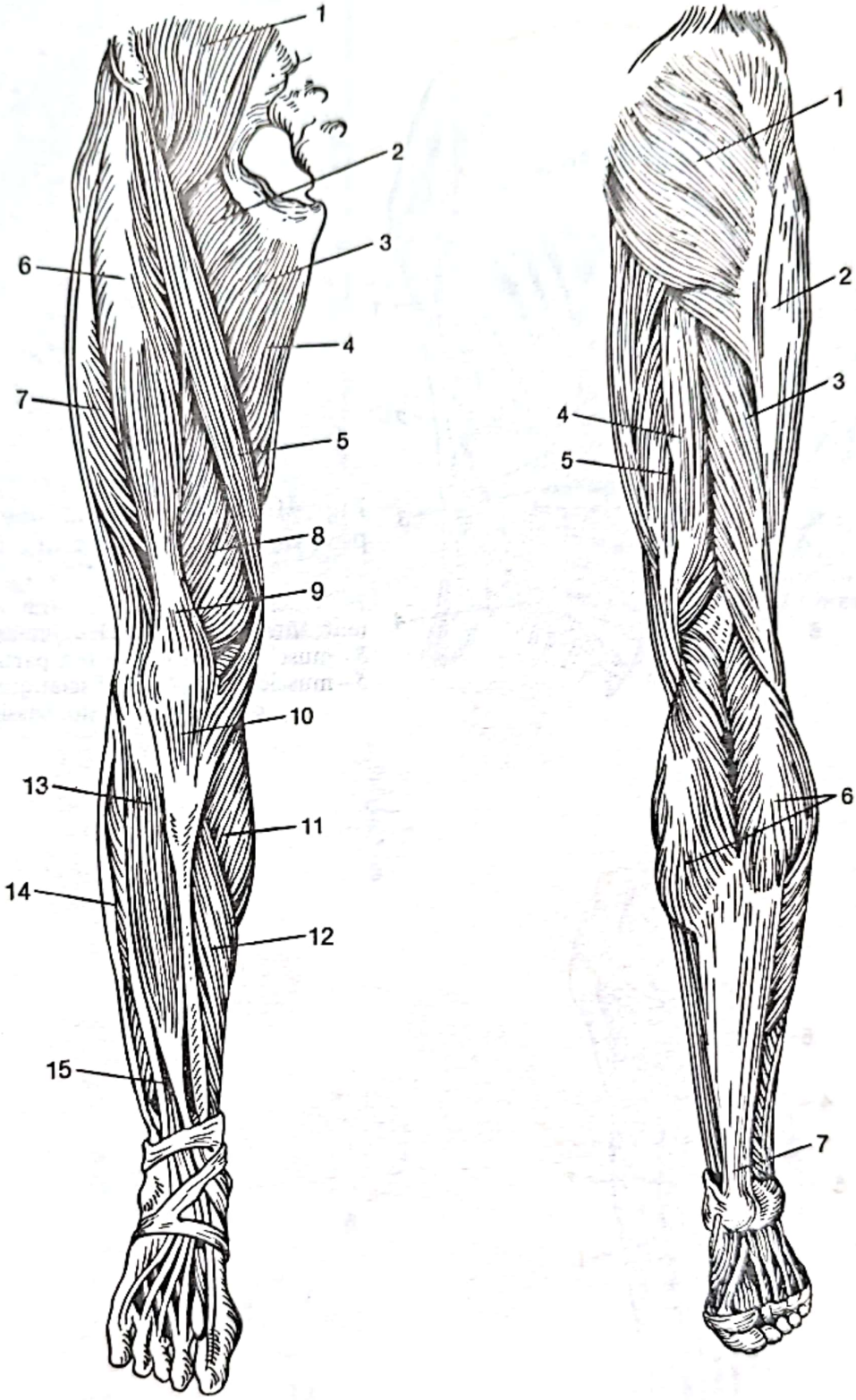

Fig. 89. Muscles du membre inférieur (vue antérieure) :
1 – muscle psoas-iliaque ; *2* – muscle pectiné ; *3* – muscle moyen adducteur ; *4* – muscle droit interne ; *5* – muscle couturier ; *6* – muscle droit antérieur ; *7* – muscle vaste externe ; *8* – muscle vaste interne ; *9* – tendon du quadriceps crural ; *10* – ligament de la rotule ; *11* – muscle gastrocnémien ; *12* – muscle soléaire ; *13* – muscle jambier antérieur ; *14* – muscle long péronier ; *15* – long extenseur des orteils

Fig. 90. Muscles du membre inférieur (vue postérieure) :
1 – muscle grand fessier ; *2* – tractus iliotibial (partie du fascia lata) ; *3* – muscle biceps crural ; *4* – muscle demi-tendineux ; *5* – muscle demi-membraneux ; *6* – muscle gastrocnémien ; *7* – tendon d'Achille

Scanned with OKEN Scanner

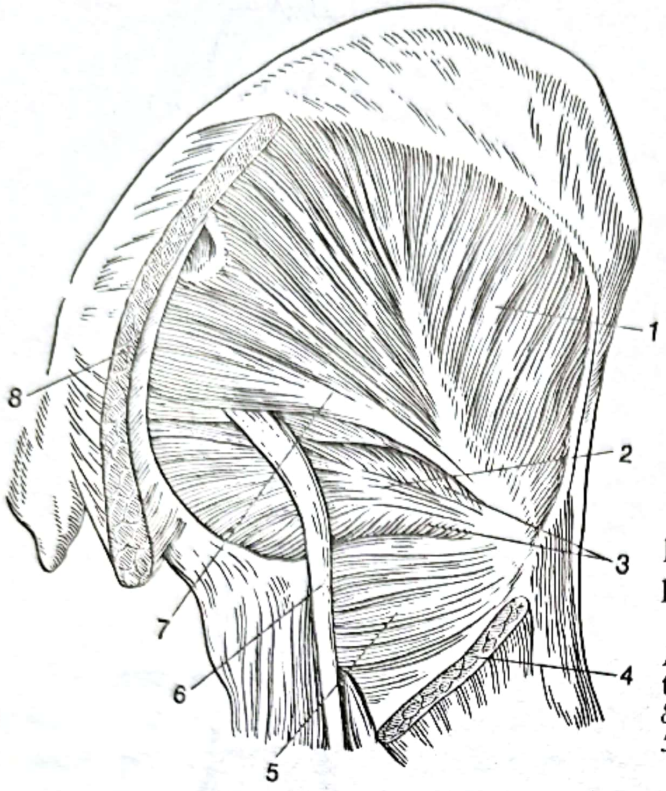

Fig. 91. Muscles de la hanche (vue postérieure ; le muscle grand fessier est en partie enlevé) :

1 – muscle moyen fessier ; *2* – muscle obturateur interne ; *3* – muscles jumeaux ; *4* et *8* – muscle grand fessier (en partie enlevé) ; *5* – muscle cural ; *6* – nerf sciatique ; *7* – muscle pyramidal du bassin

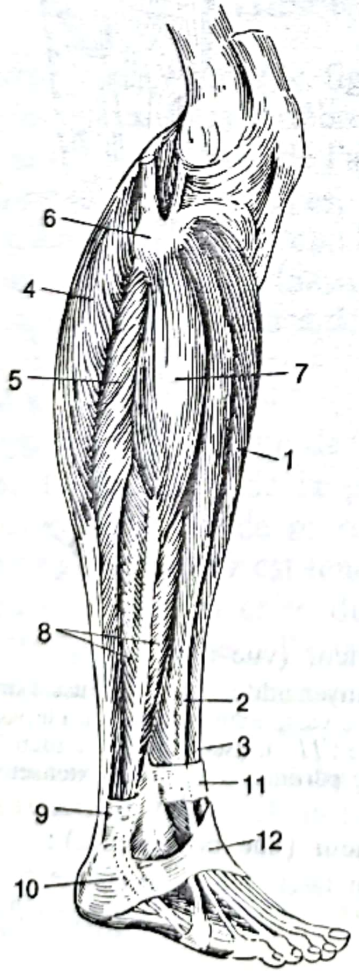

Fig. 92. Muscles de la jambe et du pied (vue de côté) :

1 – muscle jambier antérieur ; *2* – muscle long extenseur des doigts ; *3* – muscle long extenseur du gros orteil ; *4* – muscle gastrocnémien ; *5* – muscle soléaire ; *6* – tête du péroné ; *7* et *8* – muscles long et court péroniers ; *9* et *10* – ligaments annulaires des muscles péroniers ; *11* et *12* – ligaments annulatres des extenseurs

Scanned with OKEN Scanner

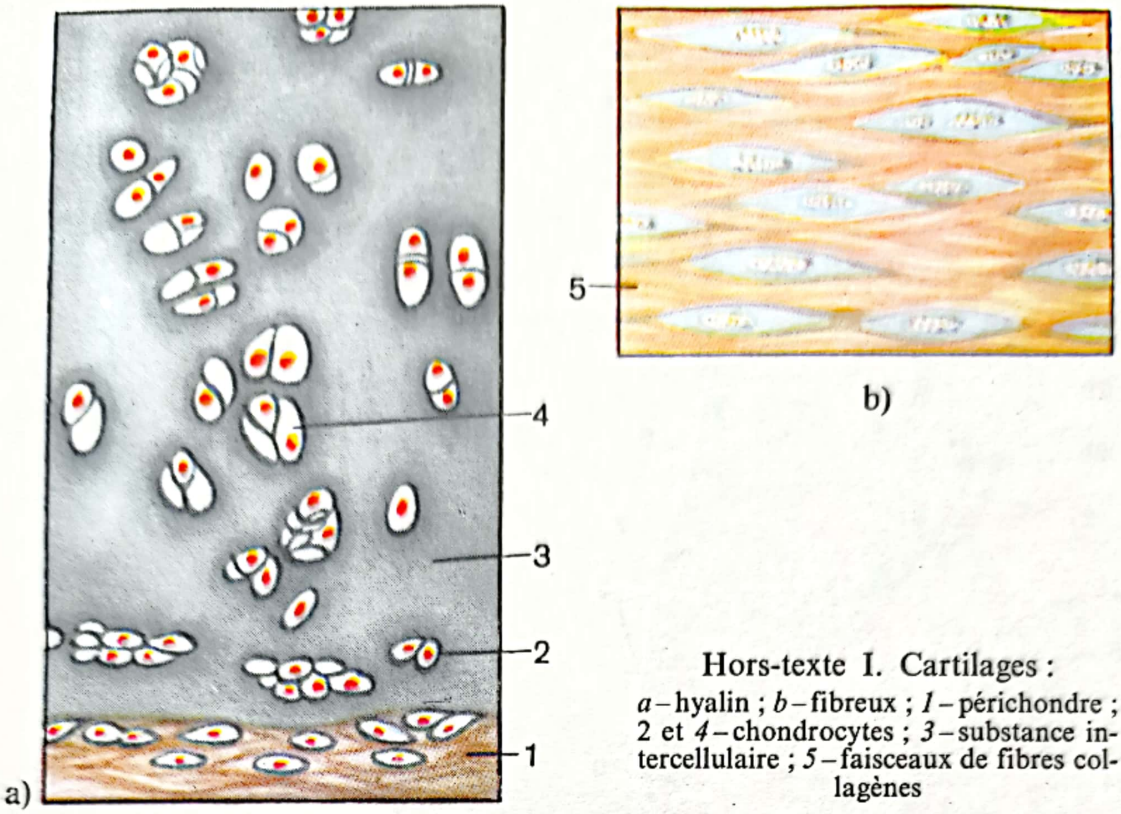

Hors-texte I. Cartilages :
a – hyalin ; *b* – fibreux ; *1* – périchondre ; 2 et *4* – chondrocytes ; *3* – substance intercellulaire ; *5* – faisceaux de fibres collagènes

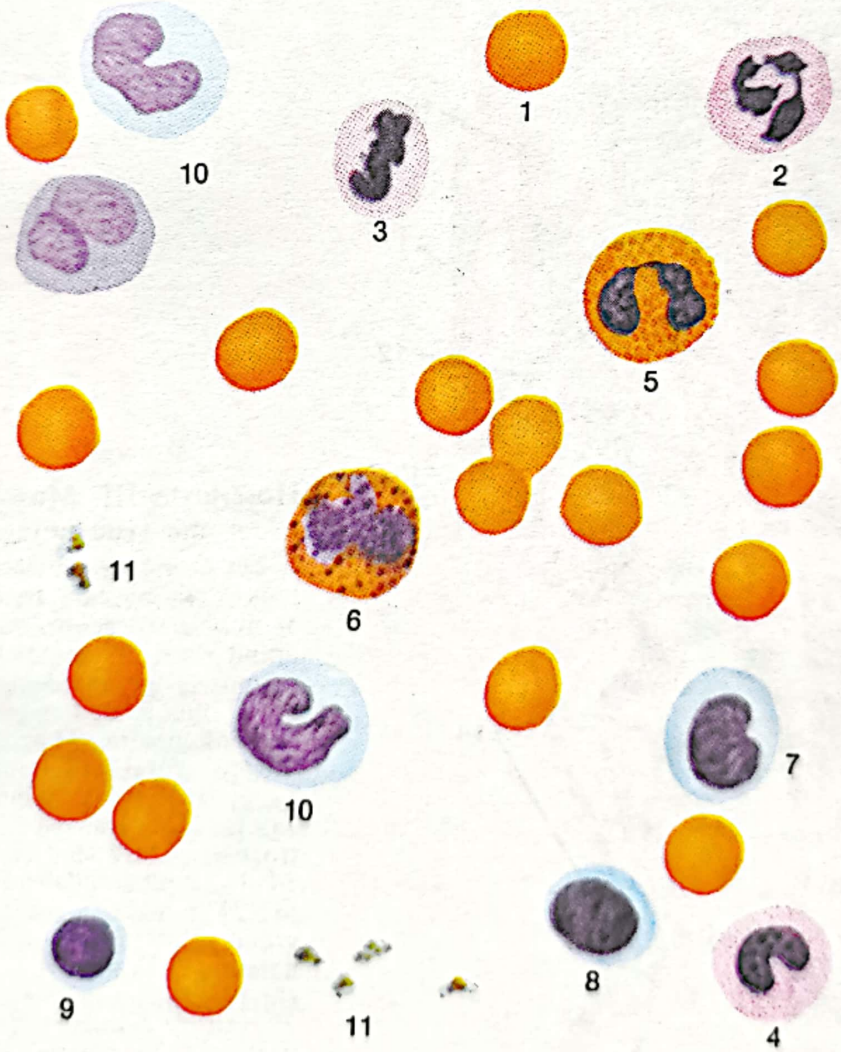

Hors-texte II. Frottis sanguin :
1 – hématie ; *2* – granulocyte neutrophile segmenté ; *3* – granulocyte neutrophile non segmenté ; *4* – granulocyte neutrophile jeune ; *5* – granulocyte éosinophile ; *6* – granulocyte basophile ; *7* – grand lymphocyte ; *8* – lymphocyte moyen ; *9* – petit lymphocyte ; *10* – monocyte ; *11* – plaquettes

Scanned with OKEN Scanner

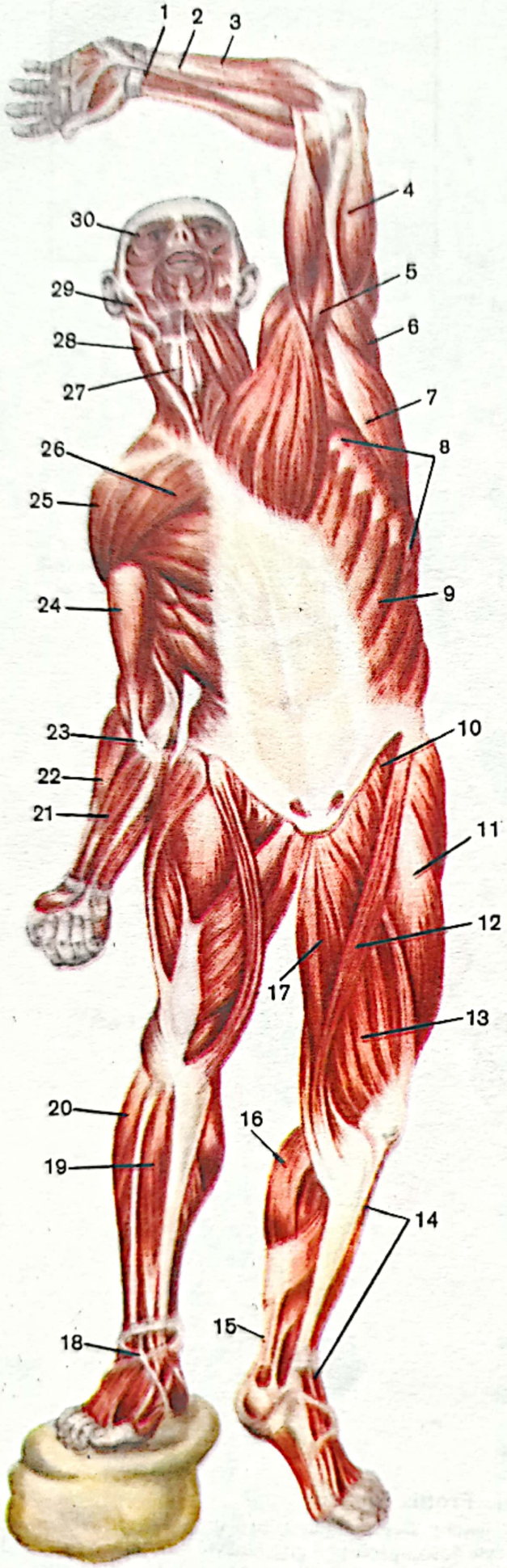

Hors-texte III. Muscles de l'homme (vue antérieure) :

1, *2* et *3* – muscles antérieurs de l'avant-bras ; *4* – muscle triceps brachial ; *5* – muscle coracobrachial ; *6* – muscle grand rond ; *7* – muscle grand dorsal ; *8* – muscle grand dentelé ; *9* – muscle grand oblique de l'abdomen ; *10* – muscle iléolombaire ; *11* et *13* – muscle quadriceps crural ; *12* – muscle couturier ; *14* et *19* – muscle jambier antérieur ; *15* – tendon calcanéen ; *16* – muscle gastrocnémien ; *17* – muscle interne droit ; *18* – ligament annulaire antérieur du tarse ; *20* – muscles péroniers ; *21* – muscle grand palmaire ; *22* – muscle long supinateur ; *23* – aponévrose du biceps brachial ; *24* – muscle biceps brachial ; *25* – muscle deltoïde ; *26* – muscle grand pectoral ; *27* – muscles sous-hyoïdiens ; *28* – muscle sternocléidomastoïdien ; *29* – muscle masséter ; *30* – muscle orbiculaire des paupières

Scanned with OKEN Scanner

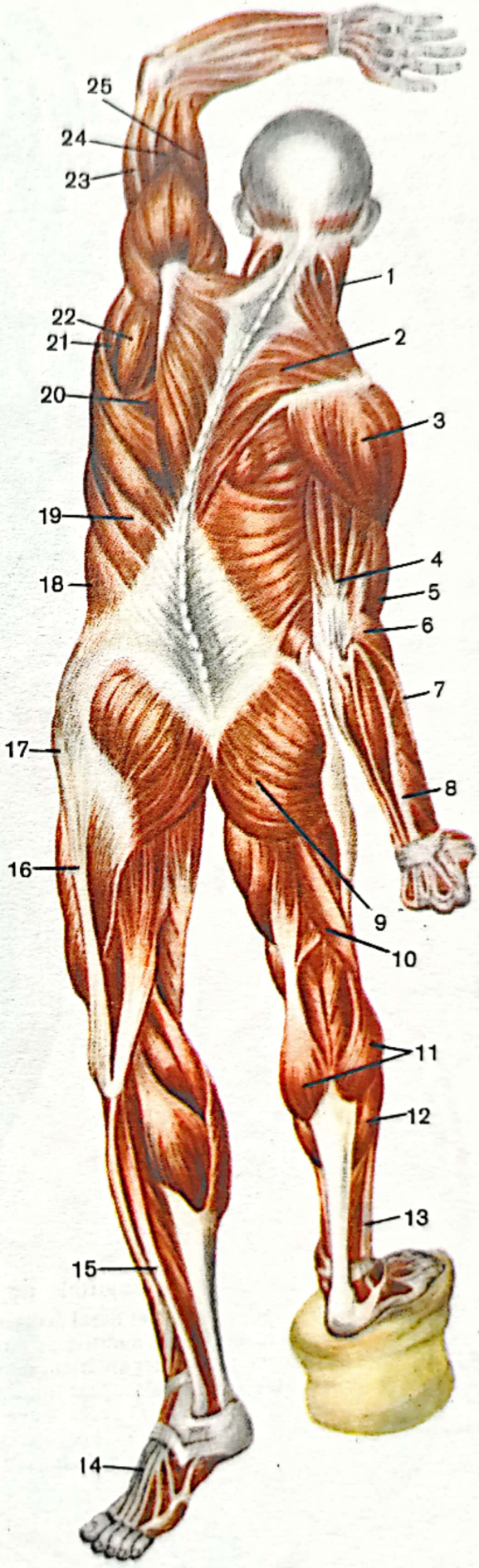

Hors-texte IV. Muscles de l'homme (vue postérieure) :

1 – muscle sternocléidomastoïdien ; *2* – muscle trapèze ; *3* – muscle deltoïde ; *4* et *23* – muscle triceps brachial ; *5* et *25* – muscle biceps brachial ; *6* – muscle long supinateur ; *7* et *8* – muscles postérieurs de l'avant-bras ; *9* – muscle grand fessier ; *10* – muscle biceps crural ; *11* – muscle gastrocnémien ; *12* – muscle soléaire ; *13* et *15* – muscles péroniers ; *14* – tendons de l'extenseur long des orteils ; *16* – tractus iliotibial (partie du fascia lata) ; *17* – tenseur du facia lata ; *18* – muscle grand oblique de l'abdomen ; *19* – muscle grand dorsal ; *20* – muscle rhomboïde ; *21* – muscle grand rond ; *22* – muscle sous-épineux ; *24* – muscle brachial

Scanned with OKEN Scanner

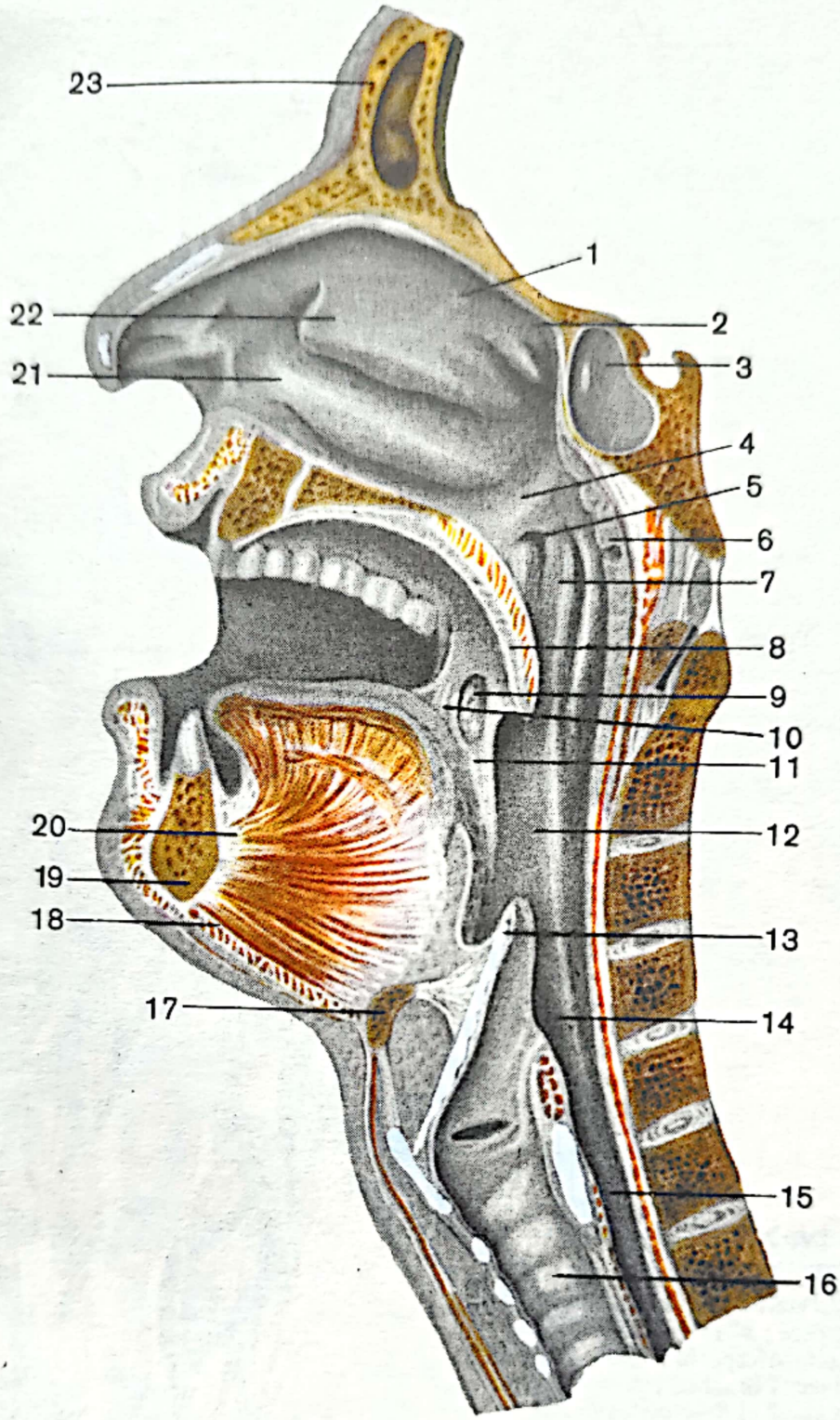

Hors-texte V. Coupe sagittale de la tête et du cou (moitié droite) :
1 – cornet nasal supérieur ; *2* – cornet nasal accessoire ; *3* – sinus sphénoïdal ; *4* – pli salpingopalatin ; *5* – orifice pharyngien de la trompe auditive ; *6* – amygdale pharyngienne ; *7* – torus tubaire ; *8* – luette ; *9* – amygdale palatine ; *10* – pilier antérieur du voile du palais (arc palatoglosse) ; *11* – pilier postérieur du voile du palais (arc palatopharyngien) ; *12* – partie orale du pharynx ; *13* – épiglotte ; *14* – partie laryngée du pharynx ; *15* – œsophage ; *16* – trachée ; *17* – os hyoïde ; *18* – muscle mylo-hyoïdien ; *19* – mâchoire inférieure (coupe) ; *20* – muscle génioglosse ; *21* – cornet nasal inférieur ; *22* – cornet nasal moyen ; *23* – os frontal (coupe)

Scanned with OKEN Scanner

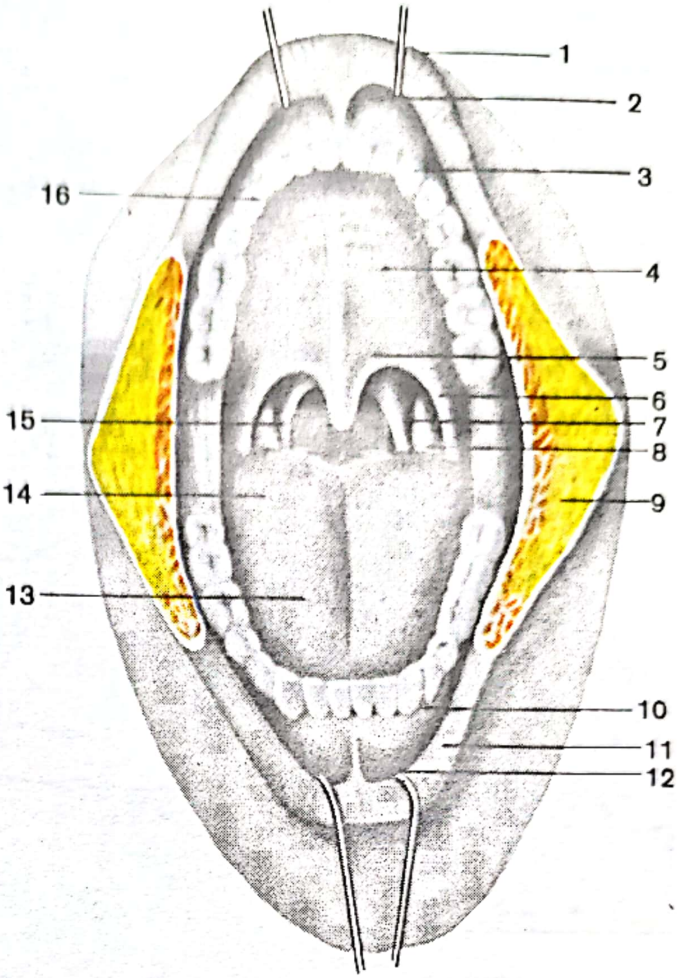

Hors-texte VI. Cavité buccale :
1 – lèvre supérieure ; *2* – frein de la lèvre supérieure ; *3* – dents supérieures ; *4* – palais dur ; *5* – voile du palais ; *6* – pilier antérieur du voile du palais ; *7* – pilier postérieur du voile du palais ; *8* – amygdale palatine ; *9* – coupe de la joue ; *10* – gencive ; *11* – lèvre inférieure ; *12* – frein de la lèvre inférieure ; *13* et *14* – dos de la langue ; *15* – gosier ; *16* – plis palatins transversaux

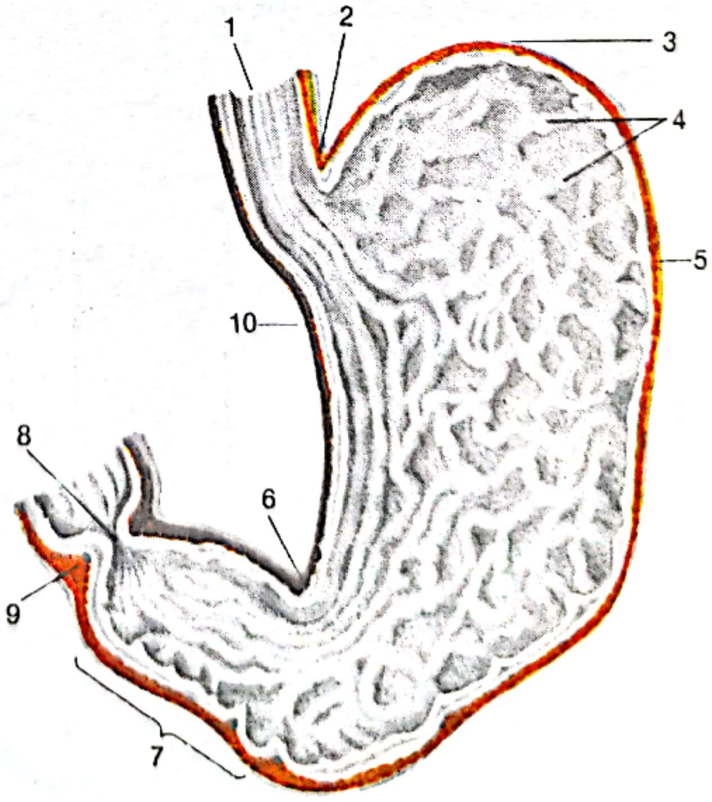

Hors-texte VII. Estomac (ouvert) :
1 – œsophage ; *2* – incisure cardiale ; *3* – grande tubérosité ; *4* – replis ; *5* – grande courbure ; *6* – incisure angulaire ; *7* – canal pylorique ; *8* – orifice gastroduodénal ; *9* – sphincter pylorique ; *10* – petite courbure

Scanned with OKEN Scanner

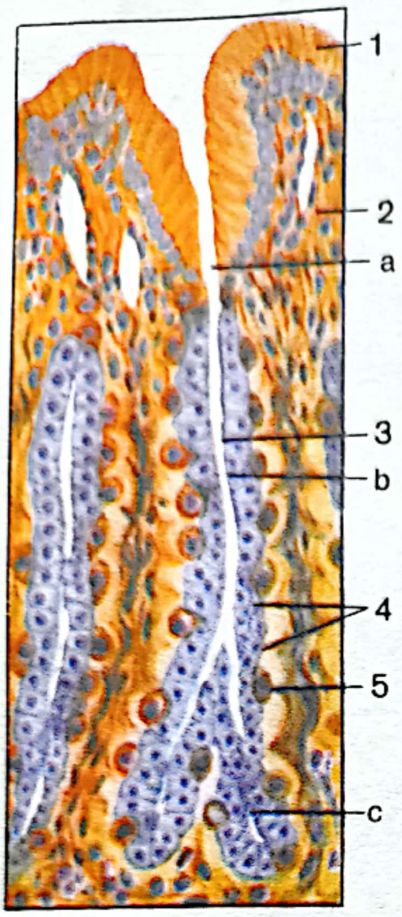

Hors-texte VIII. Structure de la muqueuse de la grande tubérosité de l'estomac :

1 – épithélium de la muqueuse ; *2* – tissu conjonctif ; *3* – glande : *a* – collet ; *b* – corps ; *c* – fond ; *4* – cellules glandulaires principales et accessoires ; *5* – cellules bordantes

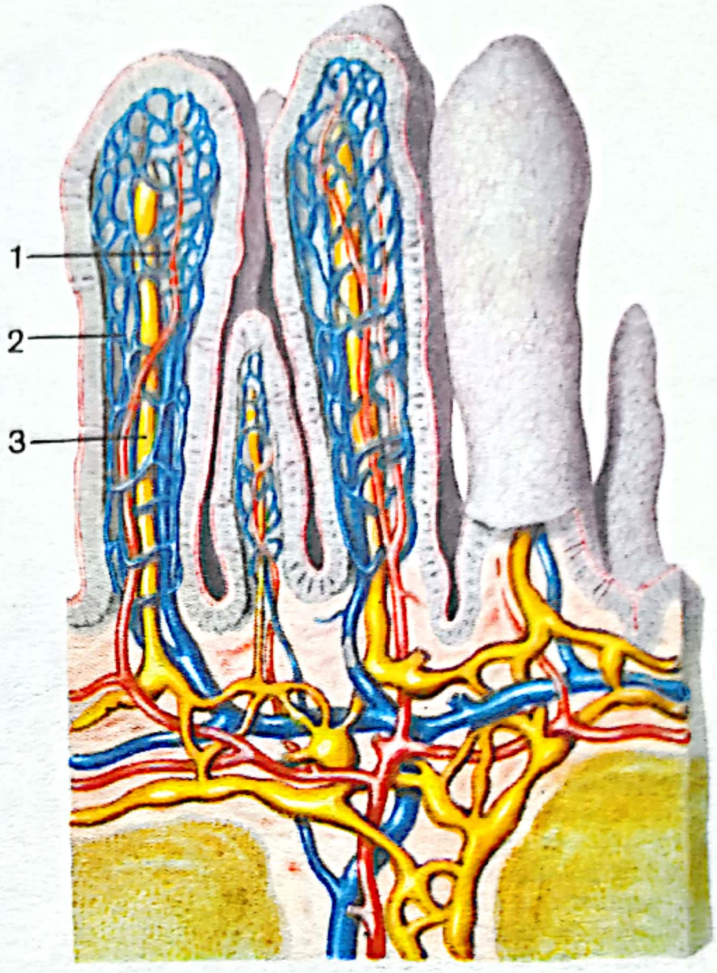

Hors-texte IX. Villosités intestinales (iléon) (schéma) :

1 – vaisseaux artériels (en rouge) ; *2* – vaisseaux veineux (en bleu) ; *3* – vaisseaux lymphatiques (en jaune), au centre de la villosité, un sinus lymphatique

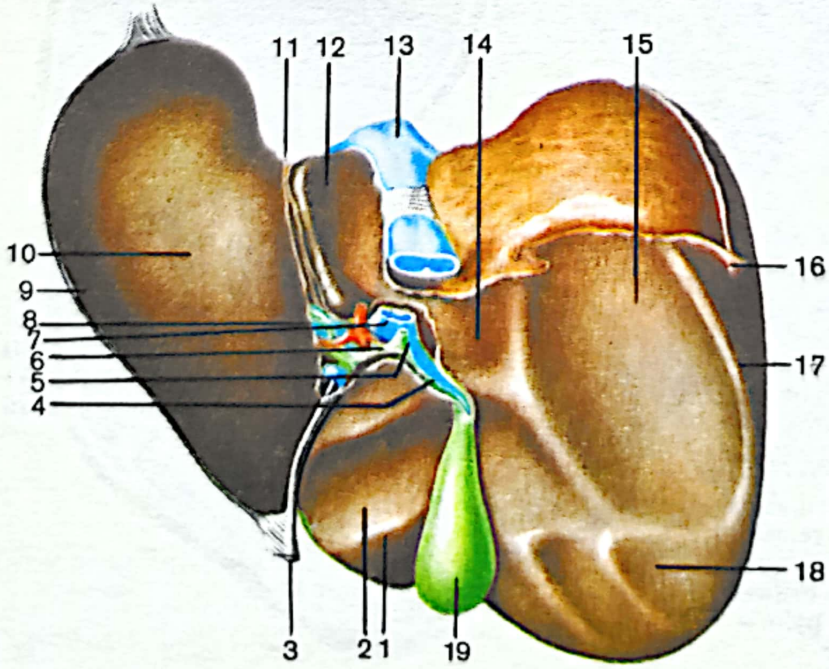

Hors-texte X. Foie (face viscérale) :

1 – lobe carré ; *2*, *10*, *11*, *14*, *15* et *18* – empreintes des organes adjacents ; *3* – ligament rond ; *4* – canal cystique ; *5* – canal cholédoque ; *6* – canal hépatique commun ; *7* – veine porte ; *8* – artère hépatique propre ; *9* – lobe gauche ; *12* – lobe caudé ; *13* – veine cave inférieure ; *16* – ligament péritonéal ; *17* – lobe droit ; *19* – vésicule biliaire

Scanned with OKEN Scanner

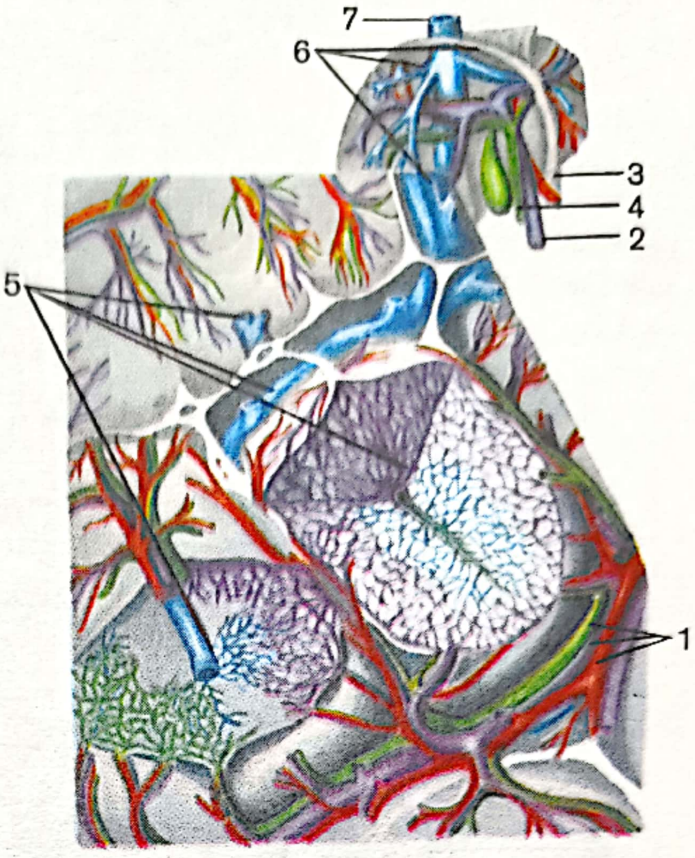

Hors-texte XI. Lobule du foie (schéma) :

1 – artère, veine et conduits biliaires interlobulaires ; *2* – veine porte ; *3* – artère hépatique propre ; *4* – canal cholédoque ; *5* – veines centrolobulaires ; *6* – veines hépatiques ; *7* – veine cave inférieure

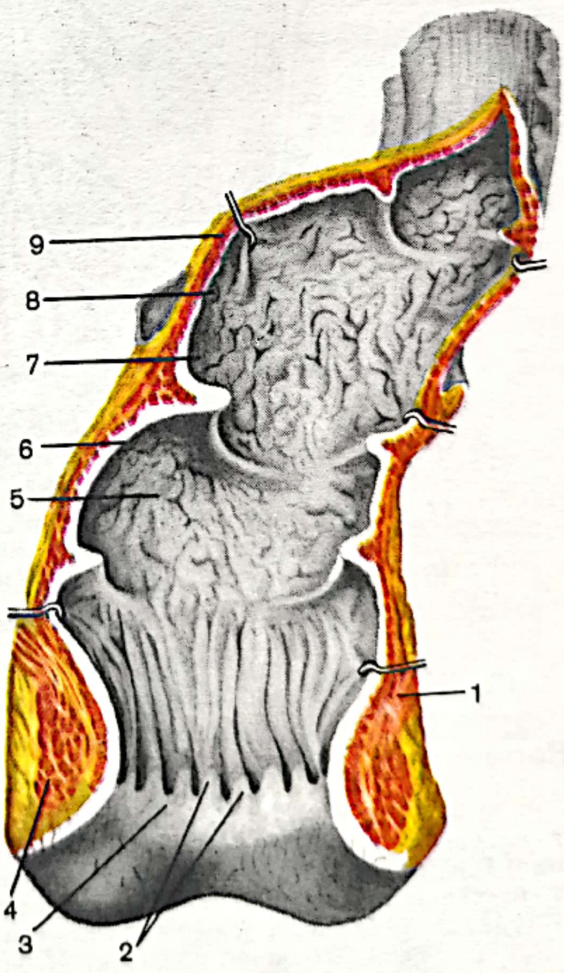

Hors-texte XII. Rectum (ouvert) :

1 – muscle élévateur de l'anus ; *2* – colonnes anales ; *3* – zone hémorroïdale ; *4* – sphincter anal externe ; *5* – ampoule rectale ; *6* – replis transverses du rectum ; *7* – muqueuse ; *8* – musculeuse ; *9* – tunique externe

Scanned with OKEN Scanner

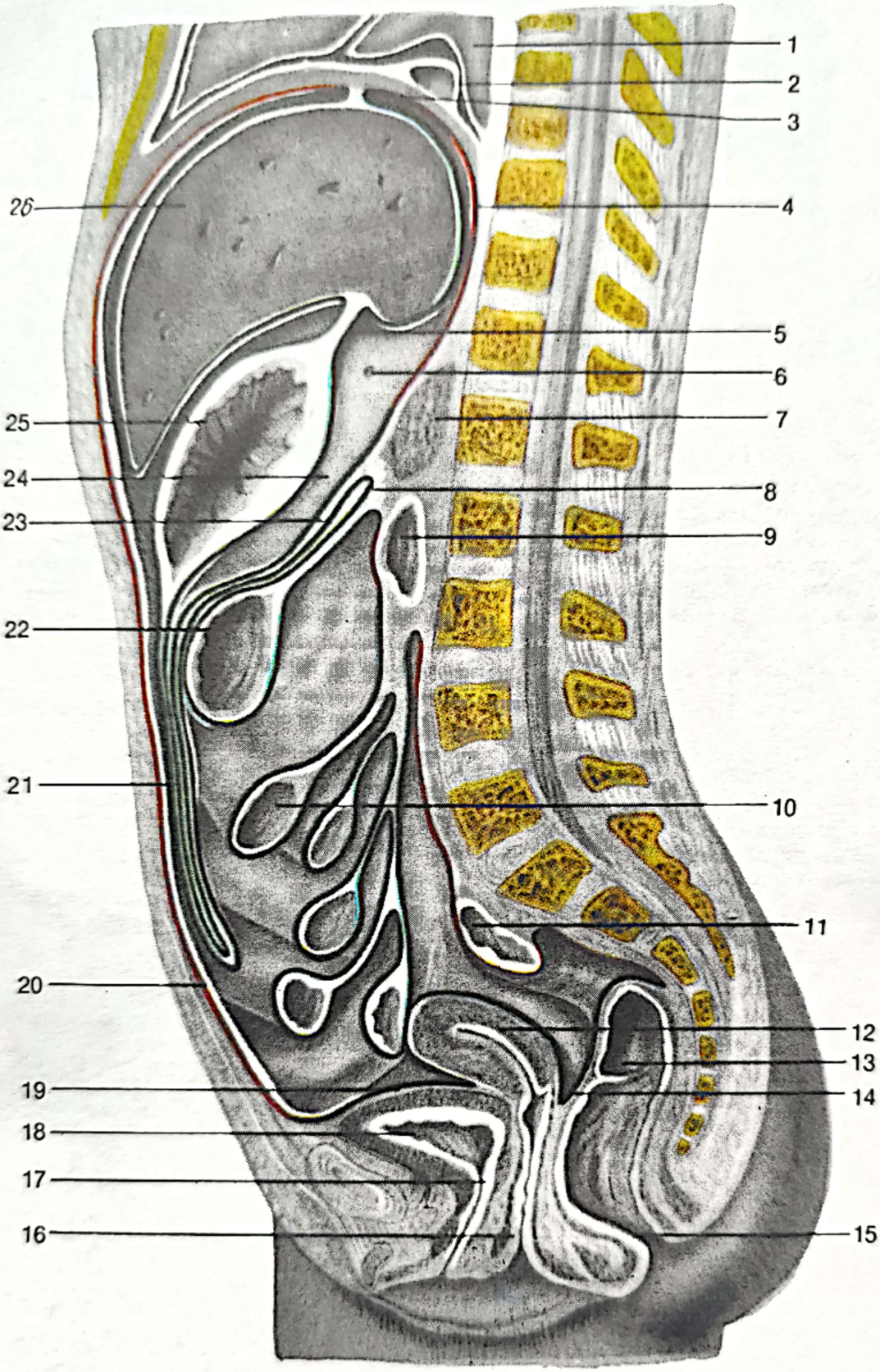

Hors-texte XIII. Péritoine viscéral (en vert) et péritoine pariétal (en rouge) (coupe sagittale) :

1 – poumon ; *2* – diaphragme ; *3* – ligament coronaire du foie ; *4*, *6* et *24* – bourse épiploïque ; *5* – ligament hépatogastrique (partie du petit épiploon) ; *7* – pancréas ; *8* et *23* – mésocôlon transverse ; *9* – duodénum ; *10* – jéjunum ; *11* – anse sigmoïde ; *12* – utérus ; *13* – rectum ; *14* – cul-de-sac rectouterin ; *15* – anus ; *16* – vagin ; *17* – urètre ; *18* – vessie ; *19* – cul-de-sac vésiculoutérin ; *20* – péritoine pariétal ; *21* – grand épiploon ; *22* – côlon transverse ; *25* – estomac ; *26* – foie

Scanned with OKEN Scanner

Le *muscle pyramidal du bassin* se détache de la face pelvienne du sacrum, sort du bassin par le grand trou ischiatique, s'insère sur le grand trochanter.

Fonction : rotateur externe de la hanche.

Le *muscle obturateur interne* naît du côté interne de la circonférence du trou obturateur, sort du bassin par le petit trou ischiatique et s'insère sur la fosse trochantérienne du fémur, deux *muscles jumeaux* irradient dans son tendon.

Fonction : tous les trois assurent la rotation externe de la hanche.

Le *muscle carré crural* part de la tubérosité ischiatique et suit dans le sens transversal vers la crête intertrochantérienne du fémur.

Fonction : rotateur externe de la hanche.

Le *muscle obturateur externe* est tendu de la membrane obturatrice et de la face externe du trou obturateur à la fosse trochantérienne.

Fonction : rotateur externe de la hanche.

On inclut aussi dans ce groupe le *muscle tenseur du fascia lata*, qui naît de l'épine iliaque antérosupérieure, irradie dans le fascia lata et le tend.

Muscles de la cuisse

Les *muscles de la cuisse* (v. fig. 89, 90 et 92) se divisent en trois groupes, antérieur, postérieur et moyen.

Groupe antérieur. Le *muscle couturier* se présente en un long ruban étroit qui traverse en diagonale la face antérieure de la cuisse. Il est tendu depuis l'épine iliaque antérosupérieure à la tubérosité du tibia.

Fonction : fléchisseur de la cuisse et de la jambe, ainsi que rotateur interne de la jambe.

Le *muscle quadriceps crural* est formé de quatre chefs : droit antérieur, vaste externe, vaste interne et crural. Le *muscle droit antérieur* naît de l'épine iliaque antéro-inférieure, le *muscle vaste externe* de la ligne intertrochantérienne et de la ligne âpre du fémur, le *muscle vaste interne* de la ligne âpre et le *muscle crural* de la face antérieure du fémur. Tous les chefs convergent par un tendon commun sur la rotule et, plus bas, la tubérosité du tibia.

Fonction : extension de la jambe (articulation du genou). En outre, le muscle droit antérieur peut participer à la flexion de la cuisse.

Le *groupe postérieur* comprend trois muscles naissant de la tubérosité ischiatique.

Le *muscle demi-tendineux* s'attache à la tubérosité du tibia avec les muscles couturier et droit interne et forme un tendon dit patte d'oie.

Le *muscle demi-membraneux* est situé sous le précédent, son tendon en forme de lame s'insère sur le condyle médial du tibia et à la capsule de l'articulation du genou, formant également une patte d'oie.

Le *muscle biceps crural* est formé de deux chefs, la longue et la courte portions (la courte portion se détache de la ligne âpre du fémur) qui convergent par un tendon commun sur la tête péronière.

Fonction des muscles postérieurs de la cuisse : enjambant les articulations coxofémorale et du genou, ils peuvent produire le mouvement de l'une et de

Scanned with OKEN Scanner

l'autre. L'articulation coxofémorale fixe, ils entraînent l'extension de l'articulation du genou et quand celle-ci est fixe, ils assurent l'extension de l'articulation coxofémorale (avec le grand fessier). L'articulation du genou étant fléchie, les muscles demi-tendineux et demi-membraneux assurent la rotation interne de la jambe, et le muscle biceps, sa rotation externe.

Le *groupe moyen* comprend les muscles ayant en commun non seulement la position, mais aussi la fonction : ils sont adducteurs de la cuisse. Il s'agit de cinq muscles : le *muscle pectiné*, le *muscle moyen adducteur*, le *muscle grand adducteur*, le *muscle petit adducteur* et le *muscle droit interne*. Tous ont l'origine commune sur le pubis et, en partie, sur l'ischion et s'insèrent (à l'exception du muscle droit interne) sur la ligne âpre du fémur. Le droit interne s'attache à la tubérosité tibiale et participe non seulement à l'adduction de la cuisse, mais aussi à la flexion de la jambe et à sa rotation interne.

Muscles de la jambe

Les muscles de la jambe (v. fig. 89, 90 et 92) se divisent, suivant leur position et leur fonction, en trois groupes : antérieur, ou muscles extenseurs, postérieur, ou muscles fléchisseurs, et latéral, ou muscles releveurs du bord latéral du pied.

Groupe antérieur. Le *muscle jambier antérieur* est étendu depuis le condyle latéral du tibia et de la membrane interosseuse à l'os cunéiforme médial et au premier métatarsien, participe à l'extension du pied et soulève son bord médial (supination).

Le *muscle extenseur commun des orteils* est tendu des extrémités proximales des os de la jambe et de la membrane interosseuse aux phalanges des deuxième-cinquième doigts, participe à l'extension des doigts et du pied. Le *muscle extenseur propre du gros orteil* est tendu du péroné et de la membrane interosseuse aux phalanges du gros orteil et assure l'extension de celui-ci et du pied.

Groupe postérieur. Il comprend les muscles constituant les couches superficielle et profonde.

Dans la couche superficielle, le *muscle triceps sural* est composé de muscles gastrochémien et soléaire.

Le *muscle gastrochémien* a deux chefs, médial et latéral qui se détachent respectivement des épicondyles médial et latéral du fémur.

Le *muscle soléaire* est situé sous le précédent et naît du tiers supérieur du péroné. Tous les trois chefs se prolongent par le tendon d'Achille fixé à la tubérosité calcanéenne.

Fonction : flexion plantaire du pied dans l'articulation tibiotarsienne. Le muscle gastrochémien peut également participer à la flexion de l'articulation du genou.

On inclut aussi dans le sous-groupe superficiel le *muscle plantaire* qui a un petit ventre et un long tendon fixé à la tubérosité calcanéenne. Ce muscle peut être absent.

La couche profonde est constituée de trois muscles.

Scanned with OKEN Scanner

Le *muscle jambier postérieur* est tendu de la membrane interosseuse à l'os naviculaire et à l'os cunéiforme médial, participe à la flexion du pied.

Le *muscle long fléchisseur commun des orteils* se détache du tibia et se divise en quatre tendons qui s'insèrent sur les phalanges distales des quatre derniers orteils.

Fonction : fléchisseur de ces doigts et du pied.

Le *muscle long fléchisseur propre du gros orteil* est étendu depuis les deux tiers inférieurs du péroné à la phalange distale du gros orteil.

Fonction : fléchisseur du gros orteil et du pied.

Groupe latéral. Il est constitué de deux muscles.

Le *muscle long péronier* naît de la tête du péronier. Son long tendon contourne la malléole externe, passe sur la plante, la traverse obliquement et s'insère sur le premier métatarsien et le cunéiforme médial. Le muscle soulève le bord latéral du pied (pronation), assure l'abduction de celui-ci, joue un rôle primordial dans le renforcement de la voûte plantaire.

Le *muscle court péronier* est tendu de la moitié inférieure du péroné au cinquième métatarsien.

Fonction : pronateur du bord latéral du pied et abducteur de celui-ci.

Muscles du pied

Sur le dos du pied, on distingue deux muscles : le *court extenseur des orteils* et le *court extenseur du gros orteil.*

Sur la plante, comme sur la paume de la main, il y a trois groupes musculaires.

Les muscles du gros orteil : le *muscle abducteur du gros orteil*, le *court fléchisseur* et l'*abducteur.*

Les muscles du petit orteil : le *court fléchisseur* et l'*abducteur.*

Le groupe musculaire moyen : le *muscle court fléchisseur plantaire*, la *chair carrée de Sylvius*, les *muscles lombricaux*, les *muscles interosseux dorsaux* et *plantaires.*

La fonction de la plupart des muscles est expliquée par leur désignation.

Eléments d'anatomie topographique du membre inférieur

On distingue sur le membre inférieur des espaces, des canaux et des orifices qui sont d'une grande signification pratique.

Sur la face postérieure du bassin, le muscle pyramidal divise le grand trou ischiatique en deux : au-dessus et au-dessous du muscle.

Deux espaces sont disposés sous le ligament inguinal (fig. 93) : la *lacune vasculaire* et la *lacune musculaire*, séparées par la bandelette iliopectinée. La lacune vasculaire est traversée par l'artère et la veine fémorales, et la lacune musculaire par le muscle psoas-iliaque et le nerf crural. L'angle médial de la lacune

Scanned with OKEN Scanner

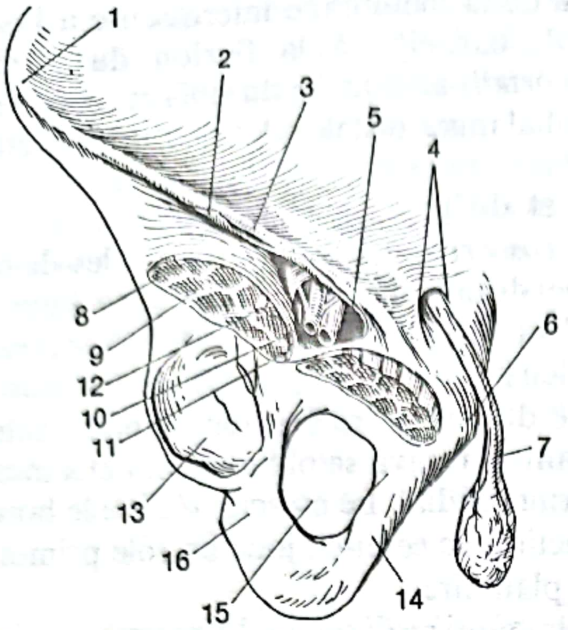

Fig. 93. Lacunes vasculaire et musculaire :

1 – épine antérosupérieure ; *2* – bandelette iliopectinée ; *3* – ligament inguinal ; *4* – anneau inguinal superficiel ; *5* – anneau fémoral (partie médiale de la lacune vasculaire) ; *6* – tubérosité pubienne ; *7* – cordon spermatique ; *8* – lacune musculaire ; *9* – muscle psoas-iliaque ; *10* – artère fémorale ; *11* – veine fémorale ; *12* – nerf crural ; *13* – cavité cotyloïdienne ; *14* – pubis ; *15* – trou obturateur ; *16* – ischion

vasculaire est rempli de tissu conjonctif et de ganglion lymphatique. Dans certaines conditions, les viscères peuvent y pénétrer depuis la cavité abdominale et produire la hernie fémorale. Un *canal fémoral* se forme alors. Son orifice interne est constitué par la partie citée de la lacune vasculaire. Il s'appelle anneau crural et est limité en avant par le ligament inguinal ; de côté externe, par la veine fémorale ; en arrière, par le ligament pectiné et de côté interne, par le ligament lacunaire. Les parois du canal, de près de 2 cm de long, sont formées par deux feuillets du fascia lata et la veine fémorale. L'orifice externe du canal est l'ainsi dit hiatus saphène, l'orifice dans le fascia lata recouvert à l'état normal par le fascia cribriformis, portion amincie du fascia lata trouée par des vaisseaux lymphatiques et la veine saphène interne.

Le *triangle de Scarpi* est limité en haut par le ligament inguinal ; de côté interne, par le muscle long adducteur ; de côté externe, par le muscle couturier. Des nerfs et des vaisseaux y passent, y compris l'artère et la veine fémorales. Au-dessous du triangle de Scarpi, l'artère et les veines fémorales, avec le nerf saphène, sont disposés dans le *canal adducteur* formé par le muscle grand adducteur du côté interne, le muscle vaste interne du côté externe, la lame aponévrotique en avant. L'orifice inférieur du canal mène au creux poplité.

Le *creux poplité*, en forme de losange, se trouve derrière l'articulation du genou. Sa partie postérieure est limitée du côté externe par le muscle biceps crural et de côté interne par les muscles demi-membraneux et demi-tendineux ; la partie inférieure, par deux chefs du muscle gastrocnémien. Le creux est rempli de tissu cellulaire contenant des vaisseaux, des nerfs et des ganglions lymphatiques.

Du creux poplité naît le *canal suropoplité*, disposé entre les muscles superficiels postérieurs et profonds de la jambe. Les vaisseaux et les nerfs de ce canal passent, en contournant la malléole interne, sur la plante du pied.

Les *aponévroses du membre inférieur* forment des cloisons intermusculaires et des gaines pour divers groupes musculaires. L'aponévrose crurale s'appelle

Scanned with OKEN Scanner

fascia lata. En arrière et en haut, ce fascia se continue par l'aponévrose fessière, en bas par l'aponévrose jambière. L'aponévrose fessière forme des gaines pour chacun des trois muscles fessiers qui sont étroitement unies avec ces muscles, surtout avec le grand fessier. Le fascia lata envoie vers le fémur deux cloisons intermusculaires (médial et latéral), ce qui fait qu'il se forme trois gaines ostéofibreuses pour trois groupes musculaires de la cuisse. Sur la face latérale de la cuisse, le fascia lata s'épaissit en formant le tractus iliotibial qui s'étend en un large ruban de l'ilion au condyle latéral du tibia. Sous le ligament inguinal, à l'approche des vaisseaux fémoraux, le fascia lata se divise en deux feuillets, la portion amincie de l'un d'entre eux s'appelle fascia cribriformis.

L'aponévrose de la jambe, en envoyant des cloisons intermusculaires, forme des gaines ostéofibreuses pour trois groupes musculaires de la jambe. Dans la portion distale de la jambe, l'aponévrose s'enfle en rubans transversaux (ligaments annulaires), sous lesquels sont disposés les canaux ostéofibreux où passent les tendons musculaires enveloppés de gaines synoviales.

L'aponévrose dorsale du pied est relativement mince, l'aponévrose plantaire est représentée par une lame fibreuse épaisse.

Principaux groupes de muscles en fonction des mouvements qu'ils produisent

1° **Muscles produisant les mouvements du rachis** (mouvements du tronc, du cou et de la tête).

Flexion du rachis : muscle grand droit, muscles grand et petit obliques de l'abdomen, muscle psoas-iliaque, muscle long de la tête et du cou (en contraction musculaire bilatérale).

Extension : muscle érecteur du rachis, muscle transversaire épineux, muscle splénius de la tête et du cou, muscle trapèze (en contraction bilatérale des muscles).

Inclinaison latérale : muscles fléchisseurs et extenseurs du rachis par la contraction simultanée des deux groupes sur un côté.

Torsion (rotation) : muscle petit oblique de l'abdomen du côté de la rotation et muscle grand oblique de l'abdomen du côté opposé, muscle transversaire épineux, muscle trapèze par sa partie supérieure et d'autres (contraction unilatérale).

2° **Muscles qui participent aux mouvements respiratoires.**

Muscles inspirateurs : diaphragme, muscles intercostaux externes, muscles surcostaux, muscles scalènes, muscles petits dentelés (dans certains cas, d'autres muscles qui s'insèrent sur la cage thoracique, en particulier les muscles grand et petit pectoraux, participent à la respiration profonde).

Muscles expirateurs : muscles intercostaux internes, muscles grand droit, obliques et transverse de l'abdomen.

3° **Muscles qui produisent le mouvement de la ceinture scapulaire.**

Mouvements en arrière : muscle trapèze, muscle rhomboïde, muscle grand dorsal.

Scanned with OKEN Scanner

Mouvements en avant : muscles grand et petit pectoraux, muscle grand dentelé.

Mouvements en haut (acte de lever) : muscle trapèze par sa partie supérieure, muscle angulaire de l'omoplate, muscle rhomboïde.

Mouvements en bas (acte d'abaisser) : muscle trapèze par sa partie inférieure, faisceaux inférieurs du muscle grand dentelé, muscle petit pectoral, muscle sous-clavier (les muscles accentuent la descente due à la force de gravité).

4° **Muscles produisant le mouvement de l'articulation de l'humérus** (mouvement du bras).

Flexion du bras (de l'humérus) : partie antérieure du muscle deltoïde, muscle grand pectoral, muscle biceps brachial, muscle coracobrachial.

Extension : partie postérieure du muscle deltoïde, muscle grand dorsal, muscle grand rond.

Abduction : muscle deltoïde, muscle sus-épineux.

Adduction : muscle grand pectoral, muscle grand dorsal, tous les muscles de la ceinture scapulaire, à l'exception du deltoïde et du sus-épineux.

Rotation interne (pronation) : muscle grand pectoral, muscle grand dorsal, muscle sous-scapulaire, muscle grand rond.

Rotation externe (supination) : muscle sous épineux, muscle petit rond.

5° **Muscles produisant le mouvement de l'articulation du coude** (mouvement de l'avant-bras).

Flexion de l'avant-bras : muscle biceps brachial, muscle brachial antérieur, muscle long supinateur, muscle rond pronateur (l'avant-bras fixe, ces muscles participent à la flexion du bras sur l'avant-bras).

Extension : muscle triceps brachial, muscle anconé.

Rotation interne (pronation) : muscles long et carré pronateurs, muscle long supinateur (en partie).

Rotation externe (supination) : supinateur, muscle long supinateur (en partie).

6° **Muscles produisant le mouvement de l'articulation radiocarpienne et des articulations de la main.**

Flexion de la main : muscle grand palmaire, muscle cubital antérieur, muscles fléchisseurs communs superficiel et profond des doigts.

Extension de la main : muscle premier radial, muscle deuxième radial, muscle cubital postérieur, muscle extenseur commun des doigts.

Abduction de la main : muscle premier radial, muscle deuxième radial, muscle grand palmaire (par la contraction simultanée).

Adduction de la main : muscles cubitaux postérieur et antérieur (par la contraction simultanée).

Flexion du pouce : muscles long et court fléchisseurs propres du pouce.

Extension du pouce : muscles long et court extenseurs propres du pouce.

Abduction du pouce : muscles long et courts abducteurs du pouce.

Adduction du pouce : muscle adducteur du pouce.

Opposition du pouce : muscle opposant du pouce.

Flexion des 2e à 5e doigts : muscles fléchisseurs communs superficiel et profond des doigts.

Scanned with OKEN Scanner

Extension des 2e à 5e doigts : muscle extenseur commun des doigts.
Ecartement des 2e à 5e doigts : muscles interosseux dorsaux.
Adduction des 2e à 5e doigts : muscles interosseux palmaires.

7° **Muscles produisant le mouvement de l'articulation coxofémorale.**

Flexion de la hanche (du fémur) : muscle psoas-iliaque, muscle droit antérieur, muscle couturier.

Extension : muscle grand fessier, muscles postérieurs de la cuisse.
Abduction : muscles moyen et petit fessiers.
Adduction : muscles long, grand et petit adducteurs.

Rotation externe (supination) : muscle psoas-iliaque (en partie), muscle grand fessier (également en partie), faisceaux postérieurs des muscles moyen et petit fessiers, muscles obturateurs, muscle pyramidal du bassin.

Rotation interne (pronation) : faisceaux antérieurs des muscles moyen et petit fessiers.

8° **Muscles produisant le mouvement de l'articulation du genou** (mouvement de la jambe).

Flexion de la jambe : muscles postérieurs de la cuisse, muscle gastrocnémien, muscle couturier.

Extension de la jambe : muscle quadriceps crural.

Rotation externe : muscle biceps crural, chef latéral du muscle gastrocnémien.

Rotation interne : muscles demi-tendineux et demi-membraneux, muscle couturier, chef médial du muscle gastrocnémien.

9° **Muscles produisant le mouvement de l'articulation tibiotarsienne et des articulations du pied.**

Flexion du pied (flexion plantaire) : muscle triceps crural, muscle jambier postérieur, muscle long fléchisseur commun des orteils, muscle long fléchisseur propre du gros orteil, muscles long et court péroniers.

Pronation du pied (abaissement du bord médial et soulèvement simultané du bord latéral du pied) : muscles long et court péroniers.

Supination du pied : muscle jambier antérieur, muscle long extenseur propre du gros orteil.

Extension du pied (flexion dorsale) : muscle jambier antérieur, muscle long fléchisseur commun des orteils et muscle long fléchisseur propre du gros orteil.

Flexion des orteils : fléchisseurs des orteils.

Extension des orteils : extenseurs des orteils.

QUESTIONS

1° Citer les muscles de la ceinture scapulaire. 2° Fonction des muscles de la ceinture scapulaire. 3° Muscles antérieurs du bras, quelles articulations sont enjambées par chacun d'entre eux ? 4° Muscles postérieurs du bras. 5° Muscles antérieurs superficiels de l'avant-bras. 6° Muscles antérieurs profonds de l'avant-bras. 7° Muscles postérieurs de l'avant-bras. 8° Trois groupes de muscles de la main. 9° Citer les muscles de l'éminence thénar. 10° Citer les muscles de l'éminence hypothénar et du groupe musculaire moyen de la main. 11° Parois et contenu de la cavité axillaire. 12° Quels sillons et quel canal distingue-t-on sur le bras ? 13° Fosse cubitale. 14° Qu'est-ce qui se trouve sous le ligament

Scanned with OKEN Scanner

annulaire dans le segment distal de l'avant-bras ? 15° Quels tendons passent dans le canal carpien, de quoi sont-ils engainés ? 16° Muscle psoas-iliaque (insertion d'origine et terminale, fonction). 17° Grand muscle fessier. 18° Moyen et petit muscles fessiers. 19° Nom des muscles postérieurs de la hanche, à l'exception des fessiers, leur fonction. 20° Quels groupes musculaires distingue-t-on sur la cuisse ? 21° Muscle quadriceps crural. 22° Muscles postérieurs de la cuisse, quelles articulations enjambent-ils ? 23° Muscles médiaux de la cuisse. 24° Quels sont les muscles fléchisseurs de la cuisse ? 25° Quels sont les muscles extenseurs de la cuisse ? 26° Quels sont les muscles abducteurs de la cuisse ? Ses adducteurs ? 27° Quel est le muscle extenseur de la jambe ? 28° Trois groupes musculaires de la jambe. 29° Muscles antérieurs de la jambe (nom, fonction). 30° Muscle gastrocnémien. 31° Muscles postérieurs profonds de la jambe (nom, fonction). 32° Muscles latéraux de la jambe (nom, fonction). 33° Muscles du pied (en bref). 34° Fascia lata. 35° Lacunes musculaire et vasculaire. 36° Quand se forme le canal fémoral, ses orifices ? 37° Creux poplité. 38° Qu'est-ce qui se trouve sous le ligament annulaire de la jambe ?

Scanned with OKEN Scanner

Étude des viscères (splanchnologie)

Généralités

Les organes des appareils digestif, respiratoire et urogénital sont réunis sous le nom générique des viscères. Ils se situent essentiellement dans les cavités du corps : les organes digestifs dans la cavité abdominale et la cage thoracique ; les organes respiratoires, dans la cage thoracique ; les organes urogénitaux, dans l'espace rétropéritonéal et le segment inférieur de la cavité abdominale (cavité pelvienne). Une partie seulement des viscères se trouve dans la région de la tête et du cou. Les organes digestifs, respiratoires et urinaires assurent les échanges entre l'organisme et le milieu extérieur, les organes génitaux exercent la fonction de la reproduction. Le métabolisme et la reproduction sont également propres aux plantes, aussi les viscères sont-ils dénommés organes de vie végétative. La discipline qui traite des viscères s'appelle *splanchnologie* [1].

Les viscères s'ébauchent chez l'embryon sous forme de tubes : digestif, respiratoire, urinaire et génital. Des orifices apparaissent aux extrémités des tubes et permettent la communication de l'embryon avec l'environnement. Le tube digestif (intestinal) présente les orifices aux deux extrémités, et les autres à une seule. A mesure du développement de l'embryon, diverses portions des tubes ne croissent pas de façon identique, ce qui fait qu'elles acquièrent une taille et des formes différentes. Leur structure devient plus complexe. Cependant, des signes de similitude se conservent dans la structure de la plupart des viscères creux de forme tubulaire.

Les parois de ces organes sont généralement constituées de trois tuniques : interne (muqueuse avec une couche sous-muqueuse), moyenne (musculaire) et externe (séreuse ou adventice).

La *muqueuse* est humectée de mucus et montre une gamme de couleurs, de rose pâle à rouge vif, en fonction du nombre des vaisseaux sanguins et de leur remplissage. On y distingue l'épithélium et la couche muqueuse proprement dite. L'épithélium tapisse la muqueuse du côté de la cavité de l'organe, il a une structure différente d'une portion à l'autre. La couche muqueuse proprement dite est faite de tissu conjonctif lâche. Dans certains organes, la muqueuse possède une mince couche de muscles lisses (musculaire muqueuse).

La *sous-muqueuse* se compose de tissu conjonctif lâche et relie la muqueuse à la tunique musculaire. Elle permet la mobilité de la muqueuse, en particulier la formation de ses plis.

---

[1] On inclut parfois dans le groupe de viscères le cœur, la rate, une partie des glandes à sécrétion interne, mais ils ont une fonction un peu différente et sont étudiés dans d'autres sections de l'anatomie (v. *Système cardiovasculaire, Glandes endocrines*).

Scanned with OKEN Scanner

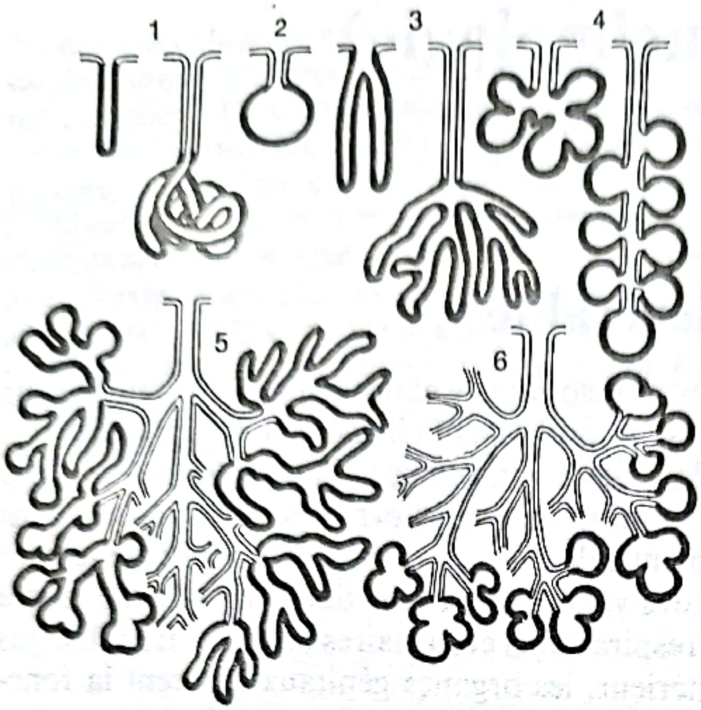

Fig. 94. Structure des glandes (schéma) :
1 – glande tubulaire simple ; *2* – glande alvéolaire simple ; *3* – glandes tubulaires simples avec portions terminales ramifiées ; *4* – glandes alvéolaires simples avec portions terminales ramifiées ; *5* et *6* – glandes mixtes

On trouve dans la muqueuse des *glandes* sous forme de cellules épithéliales isolées, capables d'élaborer et d'excréter du mucus (glandes unicellulaires ou cellules caliciformes), et de formations pluricellulaires de différente structure (fig. 94). On distingue les glandes tubulaires (dont la forme ressemble à un tube), alvéolaires (vésiculaires) et mixtes. Les cellules glandulaires formant la paroi du tube ou de la vésicule élaborent une sécrétion qui se déverse par le canal excréteur sur la surface de la muqueuse. Les glandes peuvent être simples, représentées par des tubes ou des vésicules isolés, et composées, représentées par des tubes et des vésicules ramifiés qui s'ouvrent dans le tube commun, le canal excréteur. Par ailleurs, la muqueuse contient généralement des ilôts de tissu lymphoïde représenté par du tissu réticulé dans les mailles duquel sont disposés les lymphocytes. Les amas de tissu lymphoïde dans diverses parties de la muqueuse sont constitués de follicules lymphatiques qui jouent un rôle de défense. Il existe aussi des accumulations plus importantes de tissu lymphoïde, les amygdales, ainsi que des follicules lymphatiques groupés.

La *musculeuse* de la plupart des viscères se compose de tissu musculaire lisse. Dans certains organes seulement, elle est représentée par du tissu strié. Cette tunique permet les contractions (mouvements) des parois viscérales.

La *séreuse* recouvre presque tous les organes des cavités thoracique et abdominale. On l'appelle plèvre et péricarde dans la cavité thoracique, péritoine dans la cavité abdominale. Ces membranes tapissent les parois des cavités correspondantes du corps et s'en étendent aux organes pour former leur tunique externe. La base de la séreuse est constituée par le tissu conjonctif fibreux. A sa surface libre, elle est tapissée d'épithélium pavimenteux simple (mésothélium). La surface de la séreuse est lisse et humectée de liquide séreux, ce qui diminue la friction entre les organes et les parois des cavités.

Dans chaque séreuse, on distingue deux feuillets, pariétal et viscéral.

Le *feuillet pariétal* recouvre les parois de la cavité thoracique et abdominale,

Scanned with OKEN Scanner

et le *feuillet viscéral* recouvre les organes. Il se forme entre ces deux feuillets un interstice clos, la cavité séreuse. Dans la cage thoracique, il y en a trois : deux cavités pleurales autour des poumons et la cavité péricardique autour du cœur. La cavité abdominale n'en a qu'une seule, vaste, la cavité péritonéale. Chez l'homme, deux petites cavités séreuses sont disposées dans le scrotum autour des testicules. Toutes les cavités séreuses dérivent du cœlome, cavité séreuse commune de l'embryon.

Certains viscères sont recouverts non pas de séreuse, mais de tissu fibreux lâche sans épithélium (mésothélium). On l'appelle *adventice*.

Outre les organes tubulaires (creux), il existe aussi des organes parenchymateux, dépourvus de cavité et de parois qui la limitent. Ils sont constitués de parenchyme, tissu fondamental dérivant de l'épithélium. Il assure la fonction spécifique de l'organe. Le parenchyme est enclavé dans une carcasse conjonctive appelé *stroma*. Le tissu conjonctif formant le stroma pénètre à l'intérieur de l'organe sous forme de travées, de cloisons et divise celui-ci en lobes, lobules, segments. Il enveloppe aussi l'organe du dehors, formant sa capsule. Des vaisseux sanguins et lymphatiques passent dans l'épaisseur du stroma, des fibres nerveuses s'y répartissent. Les organes parenchymateux sont le foie, le pancréas, les poumons, les reins, etc.

Scanned with OKEN Scanner

Système digestif

Le *système digestif* est un ensemble d'organes exerçant le traitement mécanique et chimique des aliments, l'absorption des substances transformées et l'évacuation à l'extérieur des composants non digérés et non assimiliés de la nourriture. On y distingue le tube digestif et les glandes digestives qui communiquent avec lui par leurs canaux excréteurs.

Le *tube digestif* de l'homme mesure environ 8 à 10 m de long et comprend les segments suivants : la cavité buccale, le pharynx, l'œsophage, l'estomac, l'intestin grêle et le gros intestin (fig. 95).

Le tube digestif s'ébauche chez l'embryon sous forme d'un tube dit intestin primitif. L'épithélium de la muqueuse et les glandes du tube digestif ont pour origine l'endoderme, les autres couches et les membranes de la paroi du tube digestif dérivent du mésenchyme. Seule exception, la cavité buccale qui, avec la cavité nasale, dérive non pas de l'intestin primitif, mais du creux formé dans la paroi antérieure de la tête de l'embryon. Aussi l'épithélium de la muqueuse buccale et nasale est-il d'origine ectodermique.

L'intestin primitif comporte trois segments : antérieur, qui donne naissance au pharynx, à l'oesophage et à l'estomac, moyen, qui se transforme en intestin grêle et une partie du gros intestin, et postérieur, dont dérive une partie du gros intestin, y compris le rectum.

Tous les segments du tube digestif sont de véritables organes creux dont les parois sont constituées de trois membranes. Les parois de la cavité buccale ont une structure quelque peu différente.

Les *glandes digestives* sont des organes de première importance du système digestif. Elles produisent les sucs digestifs et les déversent par les canaux excréteurs dans différents segments du tube. Ces sucs contiennent des enzymes digestives et d'autres substances. Les glandes digestives sont les glandes salivaires (qui sécrètent la salive), les glandes de l'estomac (qui produisent le suc gastrique), de l'intestin grêle (qui sécrètent le suc intestinal), le pancréas (pour le suc pancréatique) et le foie (pour la bile). Elles diffèrent par leur structure et leur taille. Certaines d'entre elles, par exemple les glandes de l'estomac et de l'intestin grêle, sont des formations microscopiques siégeant dans les parois des organes. Les glandes salivaires, le pancréas et le foie sont des organes parenchymateux anatomiquement autonomes, reliés au tube digestif par leurs canaux excréteurs.

Scanned with OKEN Scanner

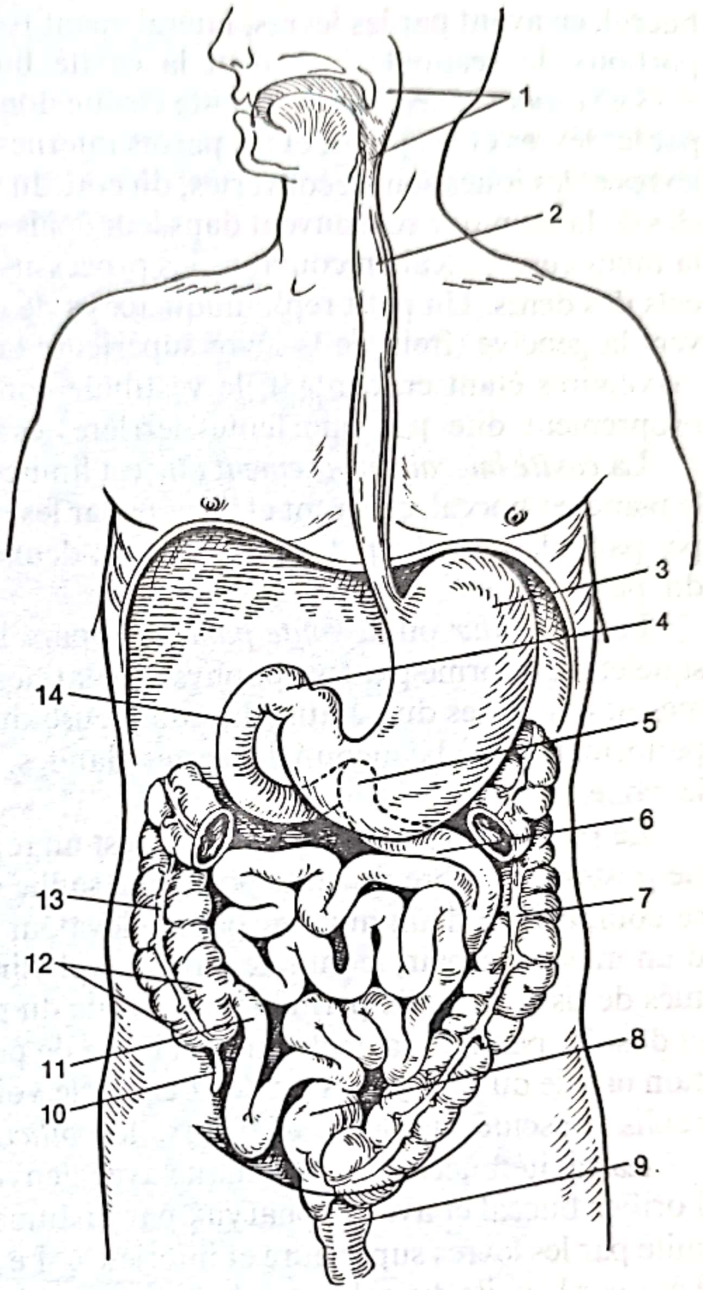

Fig. 95. Tube digestif (schéma) : *1* – pharynx ; *2* – œsophage ; *3* – estomac ; *4* – point de jonction gastroduodénale ; *5* – jonction duodénojéjunale ; *6* – jéjunum (portion initiale) ; *7* – côlon descendant ; *8* – côlon sigmoïde ; *9* – rectum ; *10* – appendice vermiculaire ; *11* – iléon (portion terminale) ; *12* – caecum ; *13* – côlon ascendant ; *14* – duodénum

Cavité buccale

La *cavité buccale* (hors-texte V et VI) [1] est le premier segment du tube digestif. Ici s'effectuent l'estimation de la qualité des aliments, leur traitement mécanique et le premier traitement chimique. Le traitement mécanique consiste en trituration des aliments par les dents, et la transformation chimique est représentée par la décomposition partielle des glucides contenus dans les aliments par les enzymes salivaires. Un bol alimentaire se constitue à partir des aliments triturés sous l'effet agglutinant de la salive.

La cavité buccale est limitée en haut par le palais, en bas par le plancher

[1] Bouche en grec *stoma*. L'inflammation de la muqueuse buccale s'appelle *stomatite*.

Scanned with OKEN Scanner

buccal, en avant par les lèvres, latéralement par les joues. Elle se divise en deux portions, le vestibule buccal et la cavité buccale proprement dite.

Le *vestibule buccal* est une fente étroite dont les parois externes sont formées par les lèvres et les joues, et les parois internes par les gencives et les dents. Les lèvres et les joues sont recouvertes, du côté du vestibule, de muqueuse, des muscles de la mimique se trouvent dans leur épaisseur. Les *gencives* sont la partie de la muqueuse buccale recouvrant les processus alvéolaires des maxillaires et les cols des dents. Un petit repli muqueux va de chaque lèvre sur la ligne médiane vers la gencive (frein de la lèvre supérieure et frein de la lèvre inférieure). Les maxillaires étant en contact, le vestibule communique avec la cavité buccale proprement dite par une fente derrière les dernières molaires.

La *cavité buccale proprement dite* est limitée en haut par le palais, en bas par le plancher buccal, en avant et de côté par les gencives et les dents. Elle est occupée par la langue. Le palais est divisé en deux segments, le palais dur et le voile du palais.

Le *palais dur* ou la *voûte palatine* sépare les cavités buccale et nasale. Son squelette est formé par les apophyses palatines du maxillaire supérieur et les lames horizontales du palatin. La muqueuse du palais dur est très adhérente au périoste. Il y a là beaucoup de petites glandes. La voûte palatine se prolonge par le voile.

Le *voile du palais* ou le *palais mou* est un repli musculomembraneux. La partie postérieure libre du voile porte une saillie conique, la *luette*. La musculeuse se compose de deux muscles pairs, élévateur et tenseur du voile du palais, et d'un muscle impair, le muscle palatostaphylin [1]. Tous ces muscles sont constitués de tissu strié. Ils permettent au voile du palais de se soulever, de s'étendre et d'isoler pendant la déglutition et l'acte de parole la portion buccale de la portion nasale du pharynx. Des deux côtés, le voile du palais se prolonge par deux replis musculomuqueux verticaux, les *piliers palatins*.

La cavité buccale communique avec l'environnement par l'intermédiaire de l'orifice buccal et avec le pharynx par l'isthme du gosier. L'orifice buccal est limité par les lèvres supérieure et inférieure. Le gosier est un orifice circonscrit en haut par le voile du palais, en bas par la racine de la langue, des deux côtés par les piliers palatins. De chaque côté, il y a deux piliers : antérieur et postérieur. Le pilier antérieur loge le muscle palatoglosse et le pilier postérieur, le muscle palatopharyngien. Ces muscles abaissent le voile du palais. Entre les piliers de chaque côté, il y a un creux où siège l'amygdale palatine. C'est un amas relativement volumineux de tissu lymphoïde formant les follicules lymphatiques où sont produits les lymphocytes. Les amygdales palatines montrent à la surface des fentes et des fosses (fosses amygdaliennes) contenant des cryptes (cryptes amygdaliennes). Ces dernières comprennent un grand nombre de lymphocytes provenant des follicules lymphatiques. Les amygdales jouent un rôle de défense. Outre les deux amygdales palatines, on trouve au niveau du gosier une *amygdale linguale* (dans la racine de la langue).

L'inflammation des amygdales s'appelle *amygdalite*.

[1] Rétracteur de la luette. (*N.d.R.*)

Scanned with OKEN Scanner

Langue

La *langue* est un organe musculaire recouvert de muqueuse qui participe à l'estimation du goût des aliments, à leur mastication et à leur mélange avec la salive, ainsi qu'à la phonation (articulation des sons) (fig. 96). On y distingue

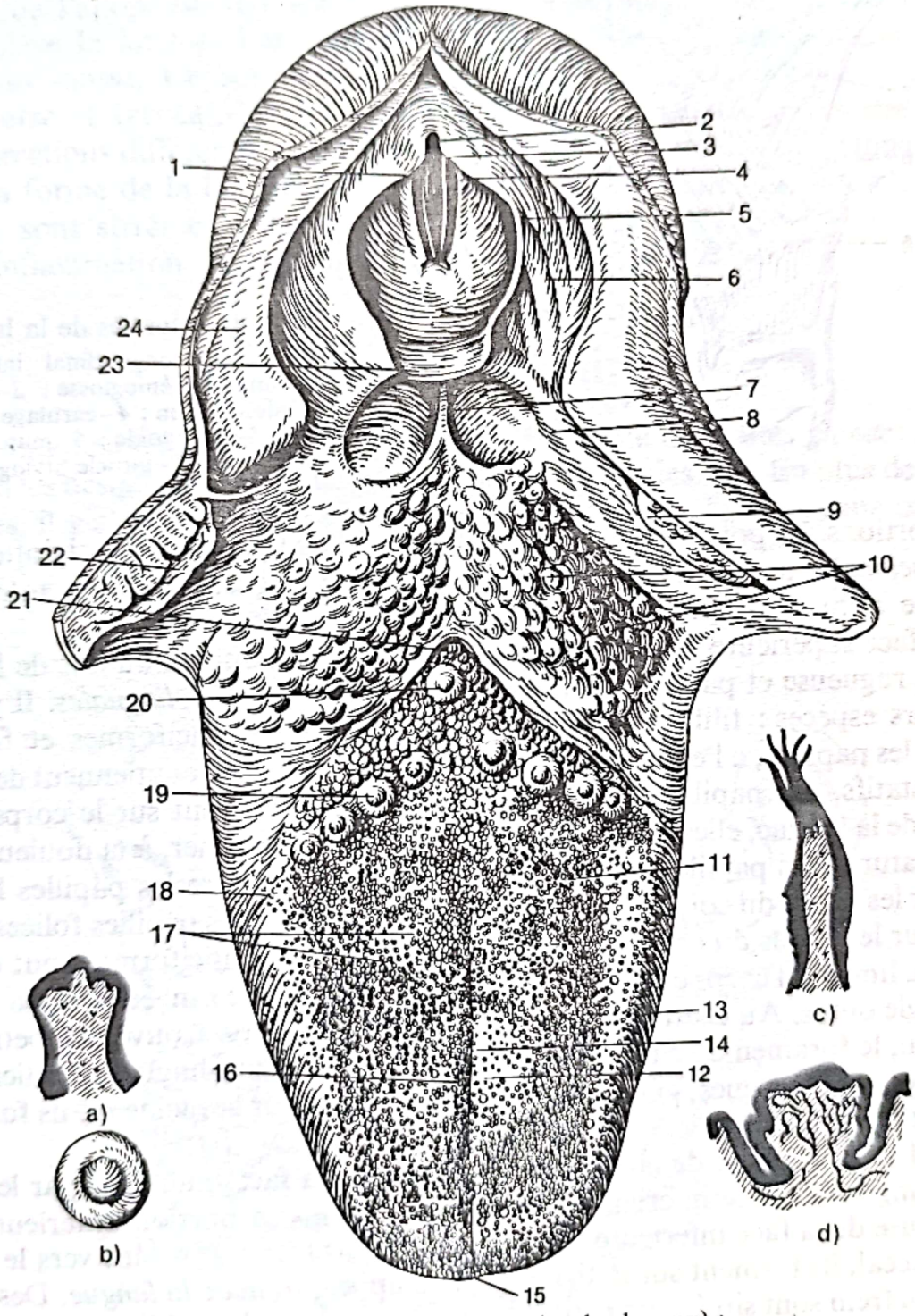

Fig. 96. Langue (et entrée du larynx) :
a – langue ; *b* – papilles fongiformes ; *c* – papilles filiformes ; *d* et *e* – papilles caliciformes ; *1* et *2* – glotte ; *3*, *4* et *5* – plis limitant l'entrée du larynx ; *6* – poche piriforme ; *7*, *8* – ligament glosso-épiglottique ; *9* et *22* – amygdales palatines ; *10* – amygdale linguale ; *11*, *12* et *16* – papilles filiformes ; *13* et *18* – papilles foliées ; *14* – sillon médian de la langue ; *15* – pointe de la langue ; *17* – papilles fongiformes ; *19* et *20* – papilles caliciformes ; *21* – foramen cæmum ; *23* – épiglotte ; *24* – parol du pharynx

Scanned with OKEN Scanner

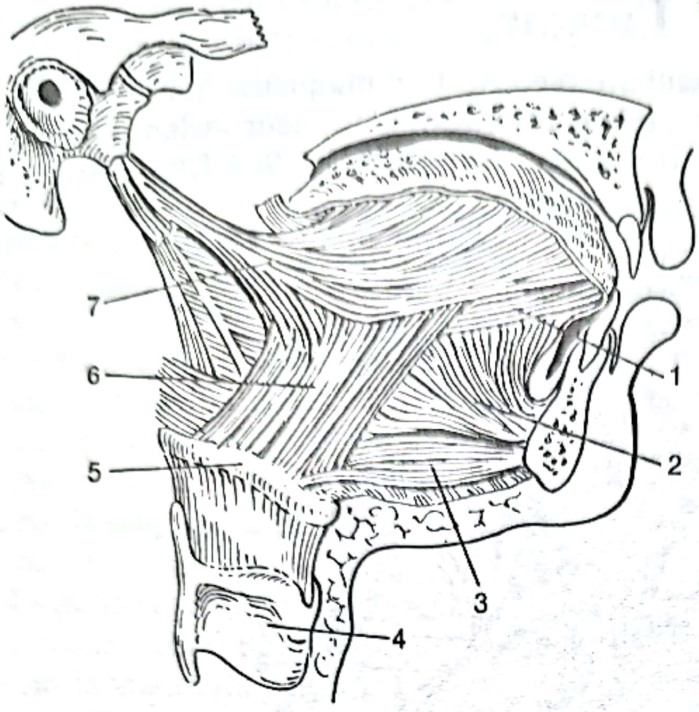

Fig. 97. Muscles de la langue : *1* – muscle longitudinal inférieur ; *2* – muscle génioglosse ; *3* – muscle géniohyoïdien ; *4* – cartilage thyroïde ; *5* – os hyoïde ; *6* – muscle hyoglosse ; *7* – muscle styloglosse

trois portions. La portion postérieure attachée à l'os hyoïde et à l'épiglotte s'appelle *racine*. La portion moyenne est le *corps de la langue*, la portion antérieure porte le nom de la *pointe*.

La face supérieure de la langue est dite *dos*. La muqueuse du dos de la langue est rugueuse et parsemée de petites saillies, les *papilles linguales*. Il y en a plusieurs espèces : filiformes, coniques, fongiformes, caliciformes et foliées. Toutes les papilles, à l'exception des filiformes et coniques, contiennent des bulbes gustatifs. Les papilles filiformes et coniques se trouvent sur le corps et la pointe de la langue, elles manifestent la sensibilité au toucher, à la douleur, à la température. Les papilles fongiformes sont disposées entre les papilles filiformes sur les bords du corps et sur la pointe de la langue. Les papilles foliées se situent sur les bords du corps de la langue. Les papilles caliciformes sont disposées à la limite du corps et de la racine de la langue en une rangée ayant la forme de l'angle obtus. Au centre de cette rangée de papilles, on trouve une petite dépression, le foramen cæcum (trou borgne). La muqueuse linguale contient des follicules lymphatiques, particulièrement nombreux sur la racine où ils forment l'amygdale linguale.

La face supérieure de la langue est séparée de la face inférieure par le bord de la langue. La face inférieure n'est libre que dans sa portion antérieure. La muqueuse de la face inférieure montre deux replis frangés. Allant vers le plancher buccal, ils forment sur la ligne un repli appelé *frein de la langue*. Des deux côtés du frein sont situées de petites saillies, les caroncules sublinguales, où s'abouchent les canaux excréteurs des glandes salivaires sous-maxillaire et sublinguale.

Les *muscles de la langue* (fig. 97) peuvent être squelettiques ou intrinsèques. On distingue trois pairs de muscles du squelette : génioglosse, hyoglosse et styloglosse. Le *muscle génioglosse* est tendu en éventail depuis l'épine géni du

Scanned with OKEN Scanner

maxillaire inférieur jusqu'à la racine de la langue, il porte la langue en avant. Le *muscle hyoglosse* est une large lame qui naît de l'os hyoïde et entre dans l'épaisseur de la racine de la langue en se croisant avec les fibres d'autres muscles. Il rétracte et abaisse la langue. Le *muscle styloglosse*, tendu de l'apophyse styloïde du temporal à la racine de la langue, rétracte et soulève la langue. Les muscles intrinsèques de la langue en constituent toute sa masse. Ce sont les muscles longitudinaux supérieur et inférieur, transverse et vertical. Ils doivent leur désignation à l'orientation des fibres. Les directions différentes des muscles confèrent à la langue une grande plasticité, la forme de la langue varie suivant leur contraction. Les muscles de la langue sont striés et, donc, volontaires.

L'inflammation de la langue s'appelle *glossite*.

Glandes salivaires

La muqueuse buccale contient un grand nombre de petites *glandes salivaires*. On les désigne suivant leur site : palatines, linguales, etc. En plus de petites glandes, il y a trois pairs de grandes glandes salivaires dont les canaux excré-

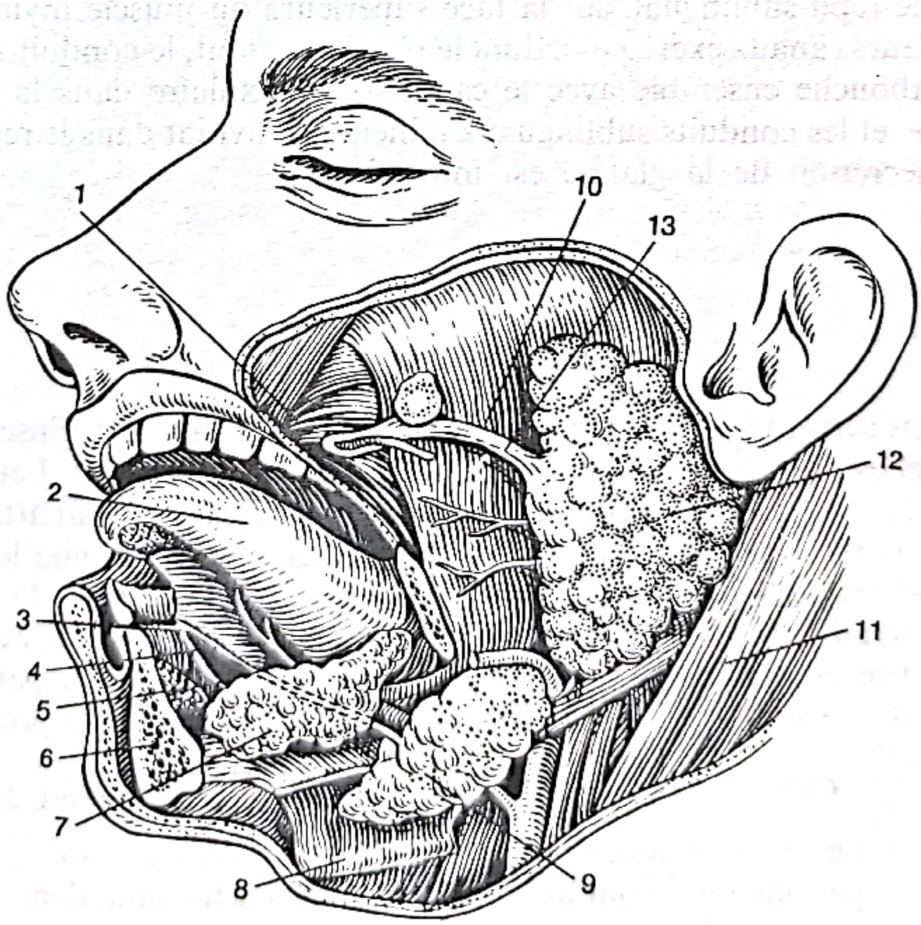

Fig. 98. Glandes salivaires :
1 – muscle buccinateur ; *2* – langue ; *3* – orifice commun du conduit sublingual majeur et du conduit sous-maxillaire ; *4* – conduit sublingual majeur ; *5* – conduit sous-maxillaire ; *6* – maxillaire inférieur ; *7* – glande sublinguale ; *8* – os hyoïde ; *9* – glande sous-maxillaire ; *10* – muscle masséter ; *11* – muscle sternocléidomastoïdien ; *12* – glande parotide ; *13* – conduit parotidien

Scanned with OKEN Scanner

teurs s'abouchent dans la cavité buccale : parotide, sous-maxillaire et sublinguale (fig. 98). Suivant la sécrétion produite, les glandes salivaires peuvent être séreuses, muqueuses et mixtes. La salive comprend des enzymes qui provoquent une première décomposition des glucides, ainsi que d'autres substances.

La *glande parotide* est la plus grosse glande salivaire. Elle est disposée dans la fossette rétromaxillaire en bas et, partiellement, en avant de l'oreille externe, sur la face externe du muscle masséter. La glande est recouverte d'un fascia épais. Son canal excréteur chemine sur la face externe du muscle masséter, perfore le muscle buccinateur et s'abouche dans le vestibule buccal sur la muqueuse jugale au niveau de la deuxième molaire supérieure (sur la papille parotidienne). La glande parotide a une structure lobulaire. Des vaisseaux et des nerfs, recouverts de tissu conjonctif lâche, passent entre les lobules. Chaque lobule contient des portions alvéolaires sécrétrices de salive. Suivant la sécrétion produite, c'est une glande séreuse.

La *glande sous-maxillaire* est située dans la fosse sous-maxillaire. Son canal excréteur contourne le bord postérieur du muscle mylohyoïdien, chemine sous la muqueuse du plancher buccal et s'ouvre à la caroncule sublinguale. Suivant la sécrétion produite, c'est une glande mixte, séromuqueuse.

La *glande sublinguale* est disposée sous la langue et recouverte d'un repli muqueux, le repli sublingual, sur la face supérieure du muscle mylohyoïdien. Elle a plusieurs canaux excréteurs, dont le plus important, le conduit sublingual majeur, s'abouche ensemble avec le canal sous-maxillaire dans la caroncule sublinguale, et les conduits sublinguaux mineurs s'ouvrent dans le repli sublingual. La sécrétion de la glande est mucoséreuse.

Dents

Les *dents* servent à couper et à broyer les aliments (fig. 99). Ensemble avec la langue, elles participent à l'articulation des sons (phonation). Leurs racines sont insérées dans les alvéoles des maxillaires auxquelles elles sont attachées par des faisceaux de fibres conjonctives. Chez l'homme, on distingue les *dents de lait* et les *dents permanentes* qui leur succèdent. En fonction de la forme, les dents sont subdivisées en incisives, canines, prémolaires et molaires. Une formule dentaire est utilisée pour spécifier le nombre des dents par groupes.

Les dents de lait sont au nombre de 20. Leur formule se présente ainsi : $\frac{2012|2102}{2012|2102}$. Cela signifie que chaque hémimâchoire comprend deux incisives, une canine et deux molaires, les prémolaires font défaut.

Les dents permanentes sont au nombre de 32. La formule dentaire se présente comme suit : $\frac{3212|2123}{3212|2123}$, c.-à-d. comprend 2 incisives, 1 canine, 2 prémolaires et 3 molaires pour chaque hémimâchoire La troisième molaire est dénommée dent de sagesse (elle perce la dernière).

Scanned with OKEN Scanner

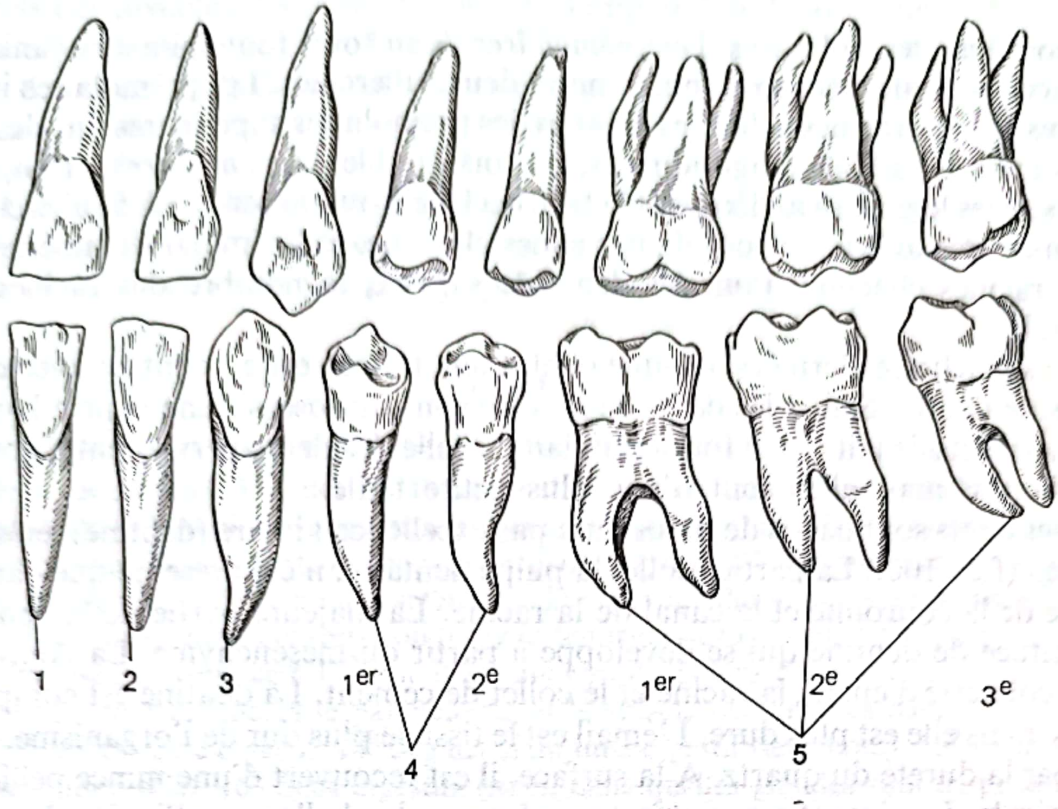

Fig. 99. Dents permanentes :
1 – incisive médiale ; *2* – incisive latérale ; *3* – canine ; *4* – prémolaires (1re et 2e) ; *5* – molaires (1re, 2e et 3e)

Chez l'homme, les dents percent au 6e-8e mois de vie. L'éruption des dents de lait se situe entre 6 mois et 2,5 ans. A partir de 6 ans, elles commencent à être remplacées par les dents permanentes. Dans chaque moitié de l'arcade dentaire, cinq dents permanentes percent sur le site des dents de lait qui tombent, et trois dents permanentes (molaires) en arrière du site des dents de lait. L'éruption des dents permanentes dure jusqu'à l'âge de 12 à 14 ans, à l'exception des dents de sagesse qui percent à l'âge de 17 à 25 ans (parfois plus tard ou pas du tout).

Structure des dents. Chaque dent a une couronne, un collet et une (des) racine(s). La *couronne* s'élève au-dessus de la gencive. Le *collet*, portion rétrécie de la dent, est recouvert par la gencive. La *racine* est implantée dans l'alvéole. La pointe de la racine, l'apex, est perforée par le canal de la racine qui pénètre dans la cavité de la couronne dentaire. Des vaisseaux et des nerfs viennent par cet orifice dans la cavité de la couronne. Celle-ci a plusieurs faces. La face de la couronne regardant la dent antagoniste sur l'autre mâchoire est dite face occlusale (de trituration), la face regardant la lèvre ou la joue est dite vestibulaire (labiale ou jugale) et la face regardant la langue est dite linguale.

Les *incisives*, au nombre de 8 (4 dans chaque rangée), constituent le segment antérieur de l'arcade dentaire. Leur couronne est en forme de burin, avec un bord tranchant libre. La face linguale de la couronne est quelque peu concave et la face vestibulaire est convexe. Les incisives supérieures sont plus grandes qu'inférieures. Les racines des incisives sont longues, solitaires, un peu aplaties latéralement. Les *canines*, deux dans chaque rangée, suivent les incisives. Leur couronne est d'une forme conique peu régulière, aplatie vers le haut. Les raci-

Scanned with OKEN Scanner

nes sont longues, solitaires. Les *prémolaires* (8 en tout) font suite aux canines. La face occlusale de la couronne montre deux tubercules. Les prémolaires inférieures ont des racines solitaires aplaties, les prémolaires supérieures ont des racines avec des sillons longitudinaux, parfois doubles. Les *molaires*, enfin, qui sont situées le plus en arrière, ont la face occlusale qui présente 3 à 5 tubercules. Les molaires inférieures ont deux racines chacune, et les molaires supérieures trois racines chacune. Pour les dents de sagesse, le nombre des racines est variable.

Les mâchoires fermées, chaque dent d'une rangée est en contact avec deux dents de l'autre. Seules les dents de sagesse sont disposées l'une contre l'autre.

Les dents de lait ont la forme similaire à celle des dents permanentes correspondantes, mais elles sont d'une plus petite taille.

Les dents sont bâties de tissus durs par excellence : ivoire (dentine), émail et cément (fig. 100). La partie molle, la pulpe dentaire, n'est présente que dans la cavité de la couronne et le canal de la racine. La majeure partie de la dent est constituée de dentine qui se développe à partir du mésenchyme. La couronne est recouverte d'émail, la racine et le collet de cément. La dentine est comparée à l'os, mais elle est plus dure. L'émail est le tissu le plus dur de l'organisme, proche par la dureté du quartz. A la surface, il est recouvert d'une mince pellicule, la cuticule. Le cément a une structure plus proche de l'os que l'ivoire. Les faisceaux de fibres collagènes partant du cément se dirigent vers le tissu osseux des

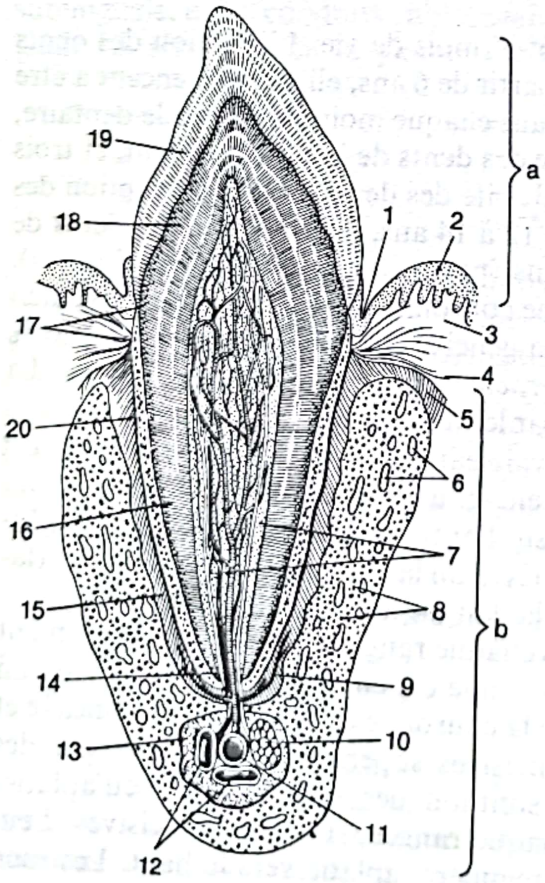

Fig. 100. Schéma de coupe longitudinale de la dent :

a – couronne ; *b* – racine ; *1* – poche gingivale ; *2*, *3* et *4* – gencive ; *5* et *15* – périodonte ; *6* et *8* – partie alvéolaire de la mandibule ; *7* – pulpe dentaire ; *9* – vaisseaux du périodonte ; *10* – nerf ; *11* – artère ; *12* – veines ; *13* – canal mandibulaire ; *14* – orifice apical ; *16* et *18* – ivoire (dentine) ; *17* – le collet ; *19* – émail ; *20* – cément

parois des alvéoles dentaires et forment l'appareil de fixation de la dent. Une mince bande disposée entre la racine de la dent et les parois alvéolaires, constituée de faisceaux de fibres collagènes et d'autres éléments du tissu conjonctif et contenant une grande quantité de vaisseaux sanguins et de fibres nerveuses, s'appelle *périodonte*.

La *pulpe dentaire* est constituée de tissu conjonctif lâche, riche en éléments cellulaires. Il y a là beaucoup de vaisseaux et de fibres nerveuses. L'alimentation de la dent s'effectue par la pulpe (ses vaisseaux).

QUESTIONS

1° Qu'est-ce qu'on appelle viscères ? 2° Quels viscères sont appelés organes de vie végétale et pourquoi ? 3° Citer les tuniques de la paroi d'un organe tubulaire (creux). 4° Structure de la tunique muqueuse. 5° De quel tissu est composée la sous-muqueuse ? 6° Tunique musculaire : position dans la paroi de l'organe, rôle, de quel tissu est-elle composée ? 7° Structure de la tunique séreuse. 8° Désignation des séreuses du corps. 9° Combien de cavités séreuses compte-t-on (chez la femme, chez l'homme) ? 10° De quel tissu est composée l'adventice ? 11° Quels organes sont appelés parenchymateux ? 12° De quels tissus sont composés le parenchyme et le stroma des organes parenchymateux ? 13° Rôle du système digestif. 14° Segments du tube digestif (leur nom). 15° Glandes digestives (nom, rôle). 16° Sucs digestifs (nom, dans quelles glandes sont-ils produits ?). 17° Qu'est-ce qui circonscrit le vestibule buccal ? 18° Qu'est-ce qui circonscrit la cavité buccale proprement dite ? 19° Structure du voile du palais (palais mou). 20° Structure du palais dur. 21° Gosier (quelles cavités communiquent par l'isthme du gosier, comment le gosier est-il limité ?). 22° Parties de la langue, qu'est-ce qu'on appelle son dos ? 23° Papilles linguales (nom, position, rôle). 24° Quelles amygdales sont disposées au niveau du gosier ? 25° Muscles de la langue (nom, rôle). 26° Glandes salivaires (nom, rôle). 27° Glande parotide (position, où s'abouche le canal ?). 28° Glandes sous-maxillaire et sublinguale (position, où s'abouchent les canaux ?). 29° Dents de lait (nombre, formule dentaire). 30° Dents permanentes (nombre, formule dentaire). 31° Parties de la dent. 32° Forme de la couronne et nombre de racines dans différents groupes de dents. 33° De quels tissus est composée la dent ? 34° Périodonte. 35° Quel est l'âge d'éruption des dents de lait et permanentes ?

Pharynx

Le *pharynx* est un conduit suspendu en haut à la base du crâne et en bas au niveau des sixième et septième vertèbres cervicales, qui se prolonge par l'œsophage (fig. 101). Le pharynx a pour fonction de transporter l'air des fosses nasales dans le larynx (et dans le sens opposé) et les aliments, pendant la déglutition, de la cavité buccale dans l'œsophage. Ainsi donc, les voies alimentaire et aérienne se croisent ici.

Le pharynx est situé derrière les fosses nasales, la bouche et le larynx. L'aponévrose prévertébrale du cou et une couche de tissu cellulaire lâche le séparent du rachis cervical. De grands vaisseaux et des nerfs cheminent sur les parois latérales du pharynx. Sa cavité est partagée en trois parties : nasale (rhinopharynx), buccale et laryngée.

Scanned with OKEN Scanner

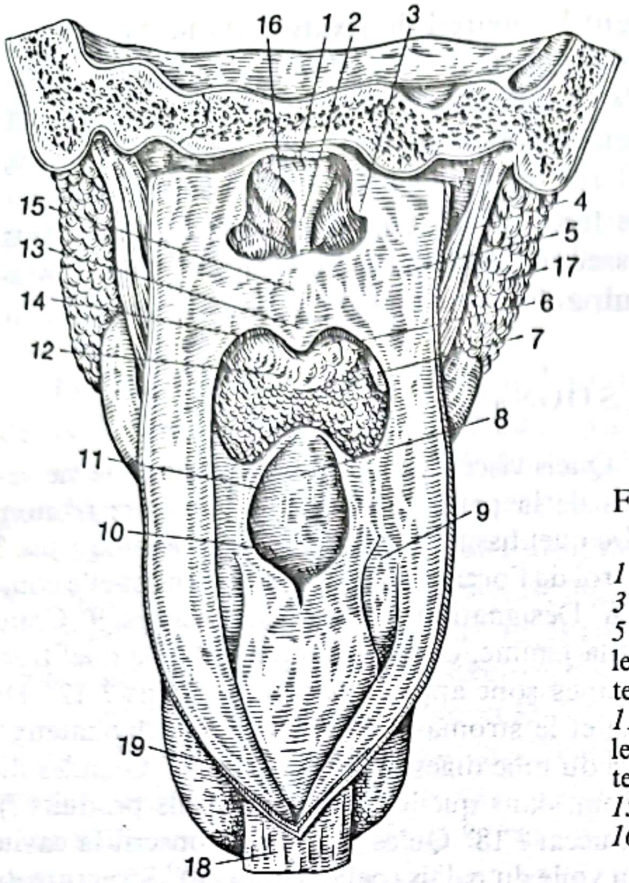

Fig. 101. Pharynx (ouvert ; vue postérieure) :

1 – boîte pharyngienne ; *2* – cloison nasale ; *3* – torus tubaire ; *4* – muscle stylopharyngien ; *5* – paroi pharyngée ; *6* – pilier postérieur du voile du palais ; *7* – amygdale palatine ; *8* – épiglotte ; *9* – poche piriforme ; *10* – entrée du larynx ; *11* – répli aryépiglottique ; *12* – gosier (à travers lequel on voit la racine de la langue) ; *13* – luette ; *14* – pilier antérieur du voile du palais ; *15* – face supérieure du voile du palais ; *16* – choane (gauche) ; *17* – glande parotide ; *18* – œsophage ; *19* – glande thyroïde

La *partie nasale du pharynx* (*rhinopharynx* ou *nasopharynx*) communique par les choanes avec la cavité nasale et par les trompes auditives droite et gauche avec la cavité de l'oreille moyenne correspondante, la caisse du tympan. L'orifice pharyngien de la trompe d'Eustache (auditive) est limité en arrière et en haut par un bourrelet, le torus tubaire, formé par l'enflement de la partie cartilagineuse de la trompe. Derrière le torus tubaire, sur la paroi latérale du rhinopharynx, passe un étroit sillon, le récessus pharyngien. La muqueuse rhinopharyngée contient, sur la paroi postérieure entre les deux récessus, un amas de tissu lymphoïde, l'amygdale pharyngienne (adénoïde) impaire. Des amygdales tubaires sont disposées des deux côtés entre l'orifice pharyngien de la trompe d'Eustache et le voile du palais.

La *partie buccale du pharynx* (*oropharynx*) communique par l'isthme du gosier avec la cavité buccale, et la *partie laryngée* (*laryngopharynx*) avec la cavité du pharynx (par son entrée) et avec l'œsophage (qui la prolonge).

Les six amygdales, pharyngienne et deux tubaires dans le rhinopharynx, linguale et deux palatines au niveau du gosier, sont réunies dans l'ainsi dit anneau lymphoïde. De petits follicules lymphatiques solitaires sont éparpillés entre les amygdales dans la muqueuse.

La paroi pharyngée comprend la muqueuse avec sous-muqueuse, les tuniques fibreuse, musculaire et conjonctive. La muqueuse rhinopharyngée est recouverte d'épithélium cilié. Dans les parties orale et laryngée, la muqueuse est tapissée d'épithélium stratifié (pavimenteux) squameux non kératinisé. Par la sous-muqueuse, elle s'accole à la membrane fibreuse. Celle-ci (on dit encore fas-

Scanned with OKEN Scanner

cia pharyngobasilaire) est une lame conjonctive dense qui assume la fonction du squelette mou du pharynx. La musculeuse pharyngée est constituée de trois paires de muscles constricteurs du pharynx, supérieur, moyen et inférieur, et de deux paires de muscles élévateurs du pharynx, stylopharyngien et palatopharyngien. Tous les muscles sont faits de fibres striées. Les muscles constricteurs du pharynx se détachent des os de la face exocrânienne de la base du crâne, du maxillaire inférieur, de la racine de la langue, des cornes de l'os hyoïde, du cartilage laryngé, prennent une direction circulaire, puis les gauches et les droits se réunissent pour former le raphé (suture) sur la ligne médiane de la paroi postérieure du pharynx.

Les contractions de muscles élévateurs et constricteurs du pharynx contribuent à pousser le bol alimentaire dans l'œsophage.

Œsophage

L'*oesophage* de l'homme rappelle un tuyau cylindrique un peu aplati en avant, mesurant 25-30 cm de long (v. fig. 95). La fonction de l'œsophage consiste en un transport actif du bol alimentaire par les contractions péristaltiques de la musculeuse. L'œsophage commence entre la sixième et la septième vertèbre cervicale à partir du laryngopharynx et se termine au niveau de la onzième vertèbre dorsale par un orifice gastrique. On y distingue la portion cervicale, qui va à peu près à la septième vertèbre cervicale, la portion thoracique, la plus longue, passant par la cage thoracique dans le médiastin postérieur, et la portion abdominale, la plus courte (2-3 cm).

L'œsophage est relativement mobile, car il est relié aux organes voisins par du tissu conjonctif lâche (il n'y a que l'union avec la trachée qui est faite par du tissu fibreux). Sur le cou, derrière la trachée, l'œsophage s'écarte quelque peu à gauche du plan médian et entre dans le médiastin postérieur, par l'orifice supérieur de la cage thoracique, ensemble avec la trachée et les nerfs vagues. A la limite des corps de la quatrième et de la cinquième vertèbre dorsale, il se croise avec la bronche souche gauche, en passant derrière elle. Puis, l'œsophage dévie à droite, chemine en avant de l'aorte au niveau de la neuvième vertèbre dorsale et, avant de traverser le diaphragme, s'écarte de nouveau à gauche du plan médian. L'œsophage et l'aorte forment sur leur cheminement réciproque une spirale allongée.

Sur son trajet, l'œsophage présente trois rétrécissements : le premier au départ, le deuxième au niveau des quatrième et cinquième vertèbres dorsales, le troisième au niveau de l'orifice œsophagien du diaphragme.

La paroi œsophagienne (fig. 102) se compose d'adventice, de musculeuse et de muqueuse avec sous-muqueuse. L'adventice, membrane externe constituée de tissu fibreux lâche, enveloppe les portions cervicale et thoracique de l'œsophage, alors que la portion abdominale est recouverte de péritoine (séreuse). La musculeuse est représentée par du tissu musculaire strié dans le tiers supérieur de l'œsophage, du tissu musculaire lisse dans le tiers inférieur et la transition progressive de l'un dans l'autre dans le tiers moyen. On distingue dans la mus-

Scanned with OKEN Scanner

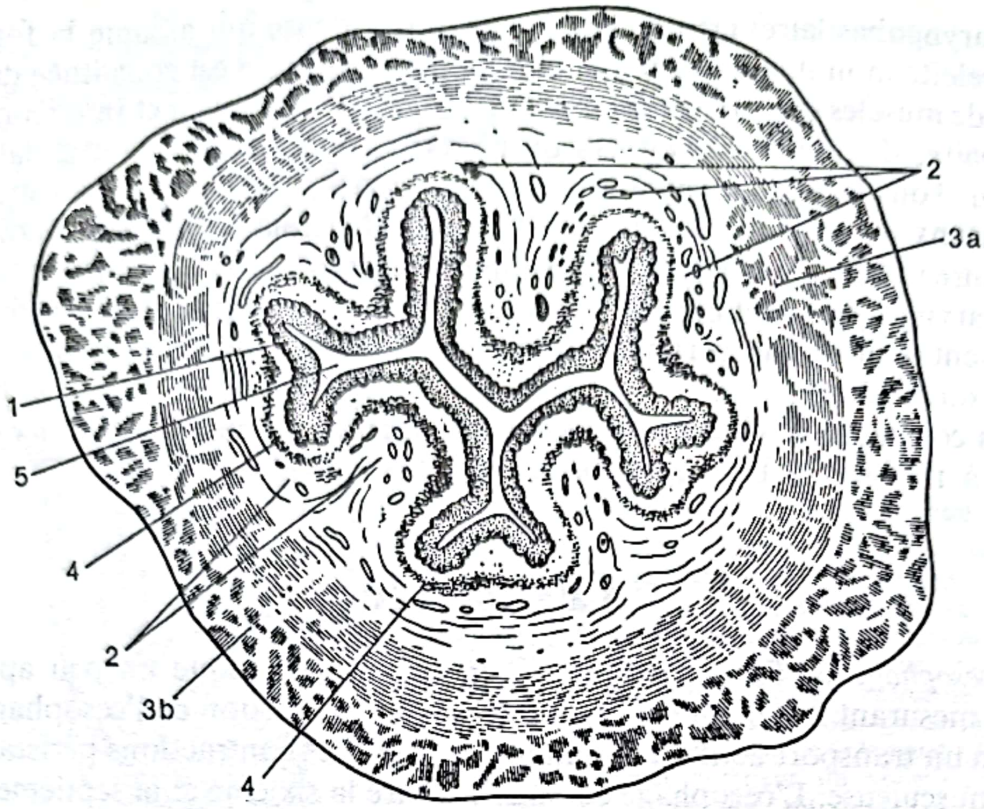

Fig. 102. Œsophage (coupe transversale) :
1 – muqueuse ; *2* – sous-muqueuse ; *3a* – musculeuse (couche circulaire) ; *3b* – musculeuse (couche longitudinale) ; *4* – musculaire muqueuse ; *5* – lumière de l'oesophage

culeuse deux couches : externe avec disposition longitudinale des fibres musculaires (couche longitudinale) et interne, la couche circulaire. Cette dernière a un renflement à la fin de l'œsophage, qui joue le rôle de sphincter. Ce renflement est peu développé chez le nouveau-né, ce qui explique la régurgitation fréquente après l'allaitement. La muqueuse œsophagienne est constituée d'épithélium stratifié (pavimenteux) squameux et de tissu conjonctif lâche contenant une mince couche de myocytes (musculaire muqueuse). La sous-muqueuse est bien développée et constituée de tissu conjonctif lâche. Des glandes et des follicules lymphatiques solitaires sont présents dans la muqueuse et la sous-muqueuse. La muqueuse et la sous-muqueuse œsophagiennes forment des replis longitudinaux profonds qui se redressent au passage du bol alimentaire.

Estomac

L'*estomac* est le segment dilaté du tube digestif où s'accumulent les aliments engloutis (hors-texte VII). Sa fonction essentielle : digestion des aliments sous l'effet du suc gastrique. A la suite du brassage et de l'action du suc, les substances alimentaires deviennent une bouillie.

L'estomac est disposé à l'étage supérieur de la cavité abdominale : dans l'hypocondre gauche et l'épigastre (fig. 103). La forme et la taille de l'estomac

Scanned with OKEN Scanner

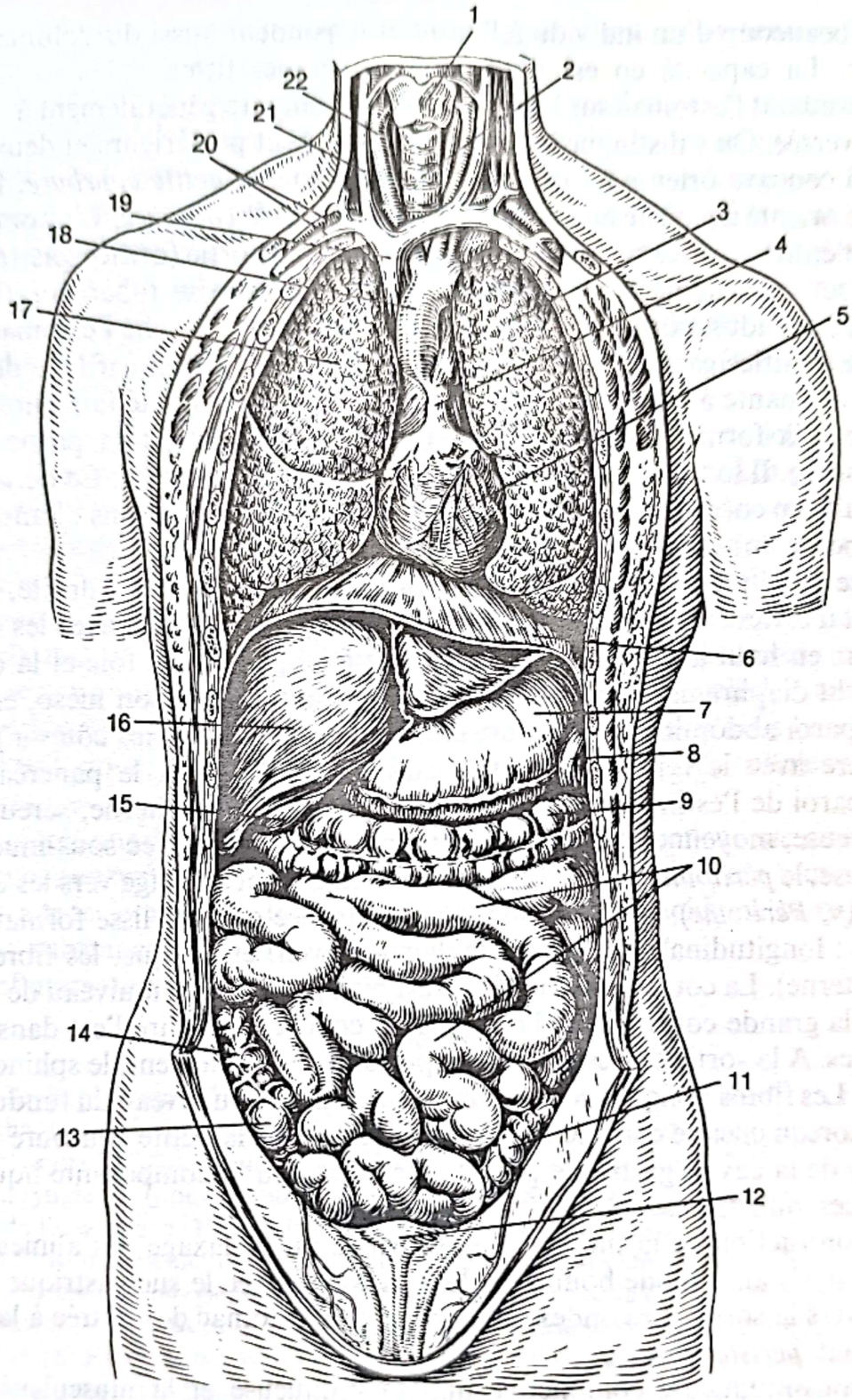

Fig. 103. Organes des cavités thoracique et abdominale :

1 – larynx ; *2* – trachée ; *3* – poumon gauche ; *4* – tronc pulmonaire ; *5* – cœur ; *6* – diaphragme ; *7* – estomac ; *8* – rate ; *9* – côlon transverse ; *10* – intestin grêle ; *11* – côlon sigmoïde ; *12* – vessie ; *13* – cæcum ; *14* – côlon ascendent ; *15* – vésicule biliaire ; *16* – foie ; *17* – poumon droit ; *18* – aorte descendante ; *19* – veine cave supérieure ; *20* – artère et veine sous-clavières ; *21* – veine jugulaire interne ; *22* – carotide commune

Scanned with OKEN Scanner

varient beaucoup d'un individu à l'autre et dépendent aussi du volume de son contenu. La capacité en est d'un litre à quelques litres.

En étudiant l'estomac sur le cadavre, on le compare généralement à une cornue renversée. On y distingue les parois antérieure et postérieure et deux bords. Le bord concave orienté à droite et en haut forme la *petite courbure*. Le bord convexe orienté à gauche et en bas constitue la *grande courbure*. L'estomac a un orifice d'entrée (orifice œsophagien) et un orifice de sortie (orifice gastroduodénal). Il se compose de portions suivantes : cardia, grosse tubérosité (fond de l'estomac), fundus, corps et pylore. L'orifice œsophagien relie l'estomac à l'œsophage, l'orifice gastroduodénal au duodénum. La portion cardiale de l'estomac est attenante à l'orifice œsophagien. La grosse tubérosité fait suite au cardia, elle a la forme d'un dôme. Le corps de l'estomac est sa partie la plus volumineuse. Il se trouve entre la grosse tubérosité et le pylore. Ce dernier fait, donc, suite au corps de l'estomac, et se compose de deux portions : l'antre pylorique (petite tubérosité) et le canal pylorique.

L'axe longitudinal de l'estomac va obliquement de gauche à droite, de haut en bas et d'arrière en avant. L'estomac rempli entre en contact avec les organes suivants : en haut avec la face inférieure du lobe gauche du foie et la coupole gauche du diaphragme, en bas avec le côlon transverse et son méso, en avant avec la paroi abdominale antérieure entre le foie à droite et les côtes à gauche, en arrière avec le rein gauche et la surrénale, la rate et le pancréas.

La paroi de l'estimac se compose de trois tuniques : externe, séreuse avec sous-séreuse, moyenne, musculaire, et interne, muqueuse avec sous-muqueuse. La séreuse, le *péritoine*, entoure l'estomac en totalité et se dirige vers les organes voisins (v. *Péritoine*). La musculeuse est composée de tissu lisse formant trois couches : longitudinal (externe), annulaire (moyen) et oblique, les fibres obliques (interne). La couche longitudinale est bien prononcée au niveau de la petite et de la grande courbure de l'estomac, la couche annulaire l'est dans toutes les parties. A la sortie de l'estomac, elle présente un renflement, le sphincter pylorique. Les fibres obliques sont nettement reconnues au niveau du fundus et du corps. Lorsqu'elles se contractent, un canal longeant la petite courbure peut se détacher de la cavité gastrique pour livrer passage à la composante liquide de substances nutritives.

La contraction de la musculeuse contribue au malaxage des aliments jusqu'à la consistance d'une bouillie, à leur brassage avec le suc gastrique et leur avance vers la sortie. Les ondes qui parcourent l'estomac de l'entrée à la sortie s'appellent *péristaltiques*.

La sous-muqueuse conjonctive unit la muqueuse et la musculeuse. Elle est riche en vaisseaux sanguins et lymphatiques ainsi qu'en plexus nerveux.

La muqueuse gastrique est tapissée d'épithélium simple cylindrique dont les cellules sécrètent le mucus. Cette tunique a des replis caractéristiques. Au niveau de la petite courbure, ils vont dans le sens longitudinal (ce qui est caractéristique des replis œsophagiens) et forment l'ainsi dite route de l'estomac. Au niveau de la grosse tubérosité et du corps, les replis forment un réseau. Dans la partie pylorique, ils sont longitudinaux par excellence. Outre les replis, on dis-

Scanned with OKEN Scanner

tingue sur la muqueuse des élevures, les aires gastriques qui présentent à la surface de nombreuses fossettes.

A la limite de l'estomac et du duodénum, là où est disposé le sphincter pylorique, la muqueuse forme un repli circulaire (valvule pylorique).

Glandes de l'estomac. La muqueuse propre de l'estomac (composée de tissu conjonctif lâche) comprend une multitude de petites glandes déversant leurs sécrétions dans la cavité gastrique. On en distingue trois espèces : les glandes du corps et du fundus (glandes fundiques ou glandes propres de l'estomac), les glandes de la partie cardiale (glandes cardiales) et les glandes de la partie pylorique (glandes pyloriques). Les glandes fundiques, tubulaires (hors-texte VIII), prédominent.

Chaque glande se compose d'un fond, d'un corps et d'un collet. Ce dernier est le canal excréteur s'abouchant dans la fossette gastrique. Les glandes sont constituées de plusieurs types de cellules. Les cellules principales synthétisent la proenzyme pepsinogène qui, activée par l'acide chlorhydrique, est transformée en pepsine. Les cellules bordantes (pariétales) sécrètent les chlorures qui se transforment en acide chlorhydrique. Les cellules accessoires (muqueuses) produisent le mucus. Les glandes cardiales sont également tubulaires, mais elles contiennent peu de cellules principales et bordantes, les cellules muqueuses étant prédominantes. Les glandes pyloriques n'ont pas de cellules bordantes et ne sécrètent, donc, pas d'acide chlorhydrique. Par contre, les cellules accessoires sécrétrices de mucus y sont fort nombreuses.

Les sécrétions de toutes les glandes de l'estomac s'appellent *suc gastrique*. Il contient des enzymes qui décomposent les protéines (pepsine, etc.), une enzyme qui dégrade les graisses lactiques (lipase gastrique), de l'acide chlorhydrique et d'autres substances [1].

L'inflammation de l'estomac s'appelle *gastrite*.

QUESTIONS

1° Rôle du pharynx. 2° Position du pharynx. 3° Parties du pharynx. 4° Communication de chaque partie du pharynx. 5° Quelles amygdales sont disposées dans la partie nasale du pharynx ? 6° Quelles amygdales forment l'anneau lymphoïde ? 7° Tuniques de la paroi pharyngienne (nom, disposition réciproque). 8° Muscles du pharynx (nom, rôle). 9° Rôle de l'œsophage. 10° Position de l'œsophage, sa longueur. 11° Parties de l'œsophage. 12° Rétrécissements de l'œsophage. 13° Tuniques de la paroi œsophagienne. 14° Musculeuse œsophagienne (couches, tissu, rôle). 15° Rôle de l'estomac. 16° Position de l'estomac. 17° Qu'est-ce qui se trouve dans le voisinage de l'estomac (quels organes, muscles ?). 18° Parois et bords de l'estomac. 19° Orifices et portions de l'estomac. 20° Tuniques de la paroi gastrique. 21° Relief de la muqueuse gastrique. 22° Musculeuse de l'estomac (couches, tissu) ; quels mouvements de l'estomac appelle-t-on péristaltiques ? 23° Sphincter pylorique (position, par quoi est-il formé, rôle). 24° Comment l'estomac est-il recouvert de péritoine ? 25° Glandes de l'estomac (nom, de quelles cellules sont-elles constituées, qu'est-ce qu'elles sécrètent ?).

[1] On a mis également en évidence, dans la muqueuse de l'estomac, plusieurs espèces de cellules endocrines, dont celles qui produisent la gastrine, l'histamine et d'autres substances qui passent dans le sang.

Scanned with OKEN Scanner

Intestin grêle

L'*intestin grêle*, qui fait suite à l'estomac, représente le segment le plus long du tube digestif, environ 5 à 7 m (v. fig. 95 et 103). C'est ici que se déroule le plus intensément et s'achève pour l'essentiel la digestion (des protides, lipides et glucides) et que les substances nutritives sont absorbées par le sang et la lymphe. On y distingue trois portions : le duodénum, le jéjunum et l'iléon. Ce dernier se prolonge dans la fosse iliaque droite par le gros intestin.

Le *duodénum* est la portion la plus courte de l'intestin grêle, elle mesure quelque 25 cm de long. Le duodénum est fixé à la paroi abdominale postérieure et disposé en avant et à droite de la portion lombaire du diaphragme, sous le lobe carré du foie. Partant du pylore, il se recourbe en fer de cheval et embrasse la tête du pancréas (fig. 104). On y distingue quatre portions : supérieure, descendante, horizontale (inférieure) et ascendante. La portion supérieure est disposée au niveau de la première vertèbre lombaire, la portion descendante va sur le côté droit des deuxième et troisième vertèbres lombaires.

La muqueuse du duodénum descendant comporte, outre une multitude de replis circulaires, un pli longitudinal où se trouve la grande caroncule (papille duodénale majeure) sur laquelle s'abouchent ensemble le canal pancréatique[1] et le canal cholédoque. Au-dessus de la grande caroncule peut se trouver la petite caroncule (papille duodénale mineure) inconstante dans laquelle s'ouvre le canal pancréatique accessoire (également inconstant)[2].

La partie horizontale du duodénum se situe en avant de la troisième vertèbre lombaire. La partie ascendante va vers le côté gauche du corps de la deuxième vertèbre lombaire où elle se prolonge par le jéjunum.

A la jonction entre duodénum et jéjunum se forme angle duodénojéjunal bien prononcé.

Le duodénum joue un rôle important dans la digestion. Ici, les substances nutritives subissent l'effet du suc pancréatique, de la bile et du suc sécrété par les glandes duodénales.

Le *jéjunum* fait suite au duodénum et se prolonge par l'*iléon* sans démarcation nette. Le jéjunum représente environ $^2/_5$ et l'iléon $^3/_5$ de leur longueur globale. Les deux forment une multitude d'anses qui occupent la majeure partie de l'étage moyen de la cavité abdominale et descendent en partie dans la cavité pelvienne. Les anses intestinales sont fixées par un méso commun à la paroi abdominale postérieure.

La paroi jéjunale se compose de trois membranes (fig. 105). Le péritoine est la séreuse externe. Il recouvre le duodénum sur une grande étendue du côté avant seulement ; le jéjunum et l'iléon, de toutes parts, et forme un méso. La musculeuse est représentée par deux couches de tissu lisse : longitudinale (externe) et circulaire (interne). La tunique muqueuse, interne, de la paroi intestinale est unie à la musculeuse par une sous-muqueuse bien développée et forme de multiples replis circulaires permanents. Ces replis sont bien prononcés sur la

[1] Canal de Wirsung. (*N.d.R.*)
[2] Canal de Santorini. (*N.d.R.*)

Scanned with OKEN Scanner

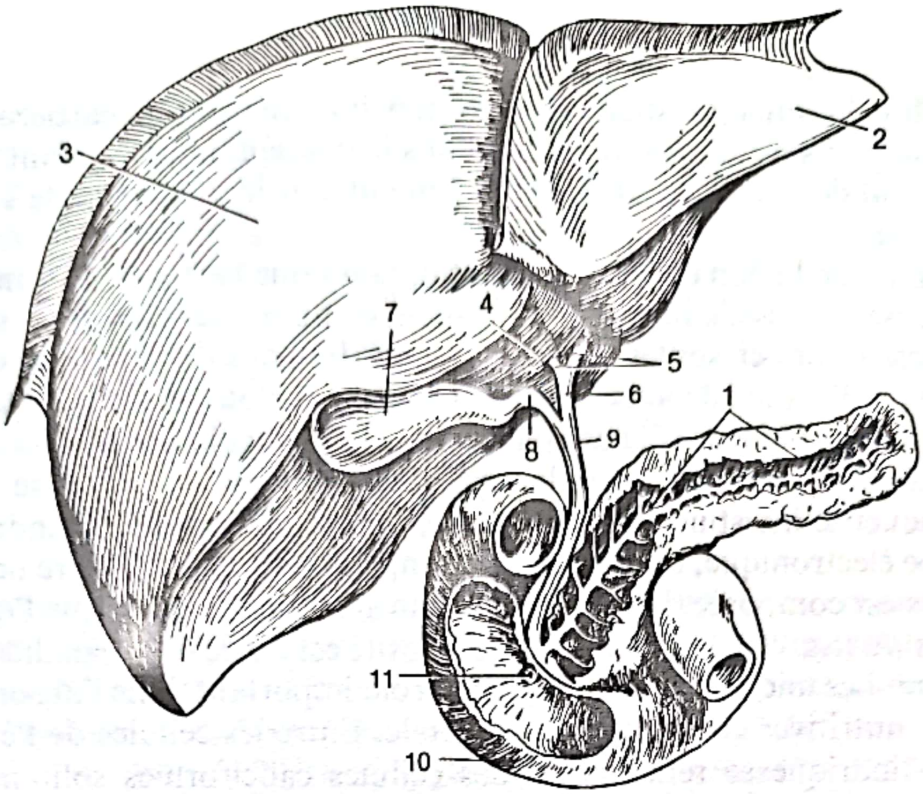

Fig. 104. Foie, pancréas et duodénum :

1 – pancréas ; *2* – lobe gauche du foie ; *3* – lobe droit du foie ; *4* – lobe carré ; *5* – canaux hépatiques, droit et gauche ; *6* – canal hépatique commun ; *7* – vésicule biliaire ; *8* – canal cystique ; *9* – canal cholédoque ; *10* – duodénum ; *11* – grande caroncule

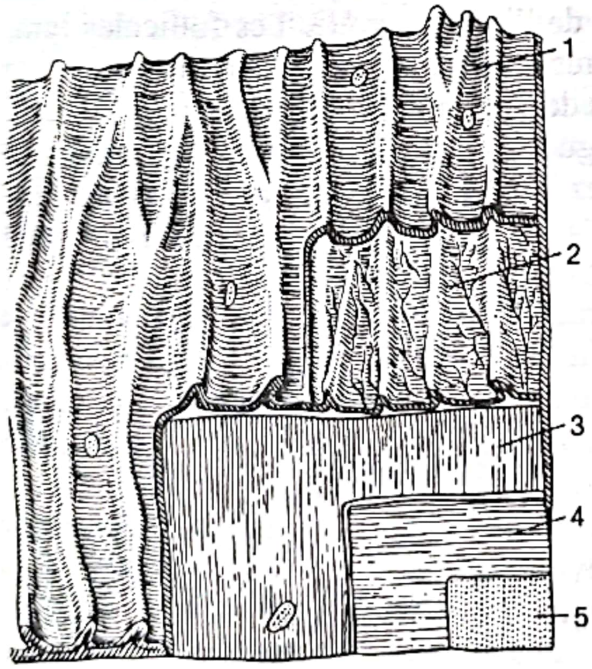

Fig. 105. Structure de la paroi intestinale (schéma) :

1 – muqueuse ; *2* – sous-muqueuse ; *3* – couche musculaire circulaire ; *4* – couche musculaire longitudinale ; *5* – séreuse

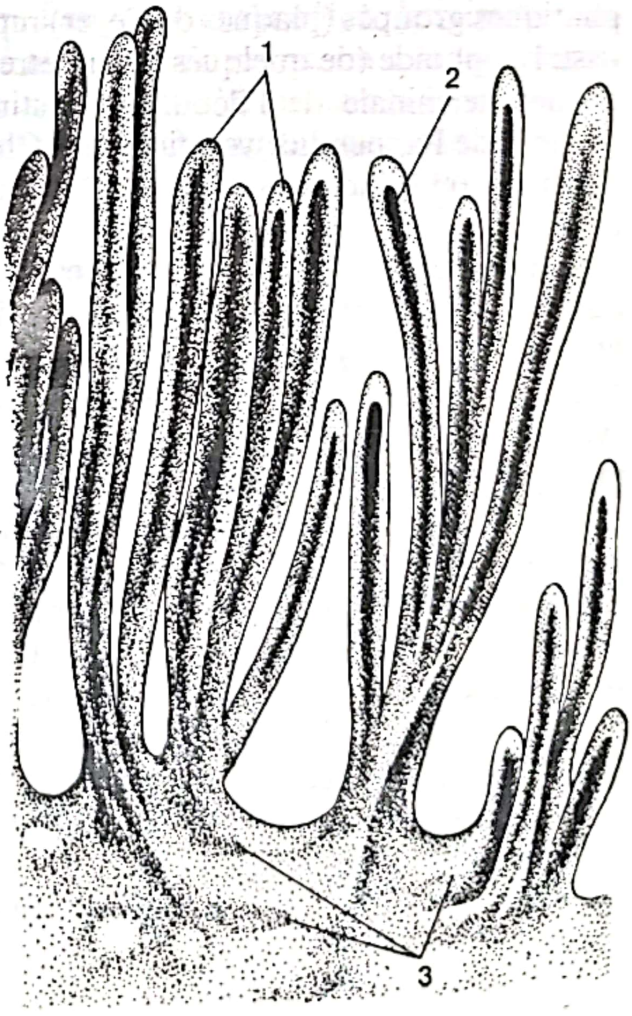

Fig. 106. Structure de l'épithélium frangé (microphotographie électronique) :

1 – microvillosités ; *2* – microcanalicules ; *3* – ergastoplasme

Scanned with OKEN Scanner

quasi-totalité du trajet intestinal. Ils ne font défaut que dans la partie supérieure du duodénum et sont un peu redressés dans le duodénum descendant et le segment terminal de l'iléon. Les replis augmentent considérablement la surface de la muqueuse.

A la limite de l'iléon et du gros intestin, la muqueuse forme, ensemble avec la musculeuse, la valvule iléocæcale [1]. Elle se compose de deux parties, dénommées valves. Celles-ci sont saillantes dans la lumière du côlon ascendant et circonscrivent l'orifice iléocæcal par lequel l'iléon s'ouvre dans le cæcum. La valvule iléocæcale joue le rôle de sphincter : elle permet le libre déplacement du contenu de l'intestin grêle dans le gros intestin, mais en empêche le reflux.

La muqueuse intestinale est tapissée d'épithélium stratifié cylindrique. Au microscope électronique, on voit que la frange bordant la face libre des cellules épithéliales est composée de multiples expansions digitiformes que l'on appelle *microvillosités* (fig. 106). Chaque microvillosité est dotée d'un canalicule de très petit calibre. Les microvillosités jouent un rôle important dans l'absorption des substances nutritives et la digestion pariétale. Entre les cellules de l'épithélium stratifié cylindrique se rencontrent des cellules caliciformes solitaires, sécrétrices de mucus.

Des amas de tissu lymphoïde, les follicules lymphatiques, sont présents dans l'épaisseur de la muqueuse. Les follicules peuvent être solitaires ou groupés. Les follicules solitaires, des formations relativement petites (jusqu'à 3 mm de diamètre), se situent sur tout le trajet de l'intestin grêle. Les follicules lymphatiques groupés (plaques de Peyer) représentent des amas plus importants de tissu lymphoïde (de quelques centimètres de longueur) et sont disposés dans la portion terminale de l'iléon. On distingue aussi les follicules lymphatiques groupés de l'appendice vermiculaire. Chez l'enfant, l'intestin grêle contient environ 15 000 follicules solitaires et jusqu'à 50 groupés. Leur nombre diminue avec l'âge.

La muqueuse de l'intestin grêle est caractérisée par la présence des villosités qui font défaut dans les autres segments du tube digestif. Les *villosités intestinales* (hors-texte IX) sont des expansions de la muqueuse formées par toutes ses couches. Chaque villosité présente à la surface une couche d'épithélium stratifié cylindrique. Au-dessous, il y a du tissu conjonctif lâche et un petit nombre de myocytes. A l'intérieur de la villosité passent des capillaires sanguins et lymphatiques et des fibres nerveuses (le vaisseau lymphatique situé au centre de la villosité s'appelle sinus). La hauteur des villosités est de 0,5 à 1,5 mm, leur nombre global est évalué à 4 millions et davantage. Les villosités augmentent considérablement la surface de la muqueuse intestinale. Elles servent à l'absorption des substances nutritives. L'épithélium frangé participe, comme nous l'avons dit, non seulement à l'absorption, mais aussi à la digestion. Les produits de décomposition des protides et des glucides sont absorbés par le sang, et ceux des lipides par la lymphe essentiellement. Les villosités confèrent à la muqueuse intestinale un aspect velouté.

Outre les villosités, la muqueuse intestinale présente des enfoncements en

[1] Valvule de Bauhin. (*N.d.R.*)

Scanned with OKEN Scanner

forme de tubules, les cryptes intestinales. Elles sont tapissées d'épithélium comprenant des cellules de différente forme. Leur nombre global est dans l'intestin grêle de l'ordre de 150 millions.

La paroi de l'intestin grêle comprend des glandes sécrétrices de suc intestinal. On distingue les glandes duodénales et intestinales. Les premières sont des glandes tubulaires composées et ramifiées. Elles sont situées dans le duodénum et la portion initiale du jéjunum. Les secondes sont des glandes tubulaires simples. Elles siègent sur tout le trajet de l'intestin grêle.

L'inflammation de l'intestin grêle s'appelle entérite.

Foie

Le *foie* est un volumineux organe glandulaire rouge-brun, pesant environ 1,5 kg (hors-texte X, v. également fig. 104). Ce n'est pas seulement une glande digestive sécrétrice de bile, il assure aussi d'autres fonctions très importantes, surtout la neutralisation des substances nocives venant dans le foie avec le courant sanguin (fonction de barrière), l'intervention dans le métabolisme glucidique, protidique, etc. (fonction métabolique). Dans la période embryonnaire, le foie est un organe hématopoïétique.

Le foie est situé à l'étage supérieur de la cavité abdominale (v. fig. 103), essentiellement dans l'hypocondre droit et partiellement dans la région épigastrique, dans l'hypocondre gauche. Au-dessus du foie siège le diaphragme, au-dessous se trouvent l'estomac, le duodénum, l'angle droit du côlon, le rein droit et la surrénale. Dans la projection du foie à la surface du corps, on distingue les limites supérieure et inférieure. Les deux convergent à droite sur la ligne médio-axillaire au niveau du 10e espace intercostal, à gauche sur la ligne médiosternale entre la cinquième et la sixième côte. Le point le plus haut de la limite supérieure du foie est disposé entre la troisième et la quatrième côte sur la ligne médio-claviculaire droite. La limite inférieure passe au niveau de l'hypocondre droit sur l'arc costal (ici, le foie ne dépasse généralement pas les côtes, n'est pas perceptible à la palpation), et dans la région épigastrique se situe sur la ligne médiane à mi-distance de l'ombilic à l'appendice xiphoïde du sternum.

Le foie est de forme irrégulière, rappelant la tête d'un grand champignon. On y distingue la face supérieure convexe, la face inférieure relativement plate et le bord tranchant. La face supérieure s'appelle diaphragmatique, la face inférieure est viscérale (les viscères y sont accolés et y laissent des empreintes peu profondes). Le bord du foie sépare les deux faces, il regarde en avant et en bas et s'appelle bord inférieur. La face diaphragmatique est annexée au diaphragme sur une grande étendue et n'y est unie que par sa portion postérieure. Le ligament falciforme situé entre le diaphragme et la face supérieure du foie divise celui-ci en lobe droit, plus important, et lobe gauche, moins grand.

Sur la face viscérale, on distingue trois sillons bien prononcés : longitudinaux (sagittaux) droit et gauche et transverse (v. hors-texte X). Les sillons divisent le foie en bas en quatre lobes : droit, carré, caudé [1] et gauche. La por-

[1] Lobe de Spigel. (*N.d.R.*)

Scanned with OKEN Scanner

tion antérieure du sillon longitudinal droit forme la fossette cystique, et la portion postérieure constitue le sillon de la veine cave inférieure. La portion antérieure du sillon longitudinal gauche est la fente du ligament rond, et la portion supérieure est la fente du ligament veineux, ici logent les ligaments correspondants : le ligament rond du foie, vestige de la veine ombilicale du fœtus, et le ligament veineux, reste du conduit veineux.

Le sillon transverse est limité en avant par le lobe carré du foie et en arrière par le lobe caudé. C'est le *hile* du foie à travers lequel pénètrent l'artère hépatique, la veine porte, le canal hépatique, les vaisseaux lymphatiques et les nerfs.

La péritoine recouvre la majeure partie du foie, à l'exception de la portion postérieure de la face diaphragmatique unie au diaphragme et des portions de la face viscérale auxquelles sont attenantes la vésicule biliaire et la veine porte inférieure. Voilà pourquoi le foie est classé comme organe mésopéritonéal (v. *Péritoine*). Du foie, le péritoine se dirige vers les organes voisins, en formant des ligaments. Ce sont les ligaments hépatoduodénal, reliant le hile du foie à la partie supérieure du duodénum, et le ligament hépatogastrique, allant du hile à la petite courbure de l'estomac. Une mince membrane conjonctive, la tunique fibreuse, est sous-jacente à la séreuse. Elle est très adhérente à la substance du foie et pénètre au niveau du hile à l'intérieur de l'organe pour former des bandes conjonctives interlobulaires.

Structure interne du foie. Les lobes hépatiques sont composés d'une multitude de lobules (hors-texte XI). Chaque lobule est de forme prismatique, de 1,5-2,0 mm de haut, de 1,0-1,5 mm de diamètre. Les lobules du foie sont bâties de cellules hépatiques (hépatocytes) disposées en rangées qui ont une direction radiaire et vont de la périphérie du lobule à son centre. Un vaisseau sanguin, la veine centrolobulaire, chemine au centre du lobule. De larges capillaires sanguins (capillaires sinusoïdes) et des canalicules biliaires passent à l'intérieur du lobule, entre les rangées d'hépatocytes.

Les capillaires sanguins représentent les ramifications des vaisseaux sanguins plus importants disposés entre les lobules. Ces capillaires s'abouchent dans les veines centrolobulaires. Leurs parois sont constituées par les cellules endothéliales, capables d'absorber diverses substances du sang et de capter les bactéries. Les canalicules biliaires sont des interstices microscopiques formés par les cellules hépatiques, ils s'abouchent dans les conduits interlobulaires de calibre plus important. Le foie humain compte en tout près de 500 mille lobules.

Vaisseaux du foie. A la différence des autres organes, le foie reçoit le sang tant artériel que veineux, le premier étant véhiculé par l'artère hépatique et le second, par la veine porte. La présence de cette dernière est en rapport avec les fonctions du foie. Par cette veine, le sang amène depuis les organes impairs de la cavité abdominale diverses substances nécessaires au métabolisme qui se déroule dans le foie (par exemple, les substances nutritives depuis l'intestin grêle).

Entrant par le hile, l'artère hépatique et la veine porte se ramifient successivement à l'intérieur du foie. Ces vaisseaux disposés entre les lobules sont appelés artères et veines interlobulaires. Ils donnent naissance aux capillaires intralobulaires qui s'abouchent dans les veines centrolobulaires. Les veines cen-

Scanned with OKEN Scanner

trolobulaires de plusieurs lobules confluent pour former des veines plus grandes, qui confluent à leur tour, et il se forme finalement 2 à 3 veines hépatiques. Ces dernières se jettent dans la veine cave inférieure au point où elle est attenante au foie.

On distingue dans les lobes hépatiques des portions relativement importantes, vascularisées par les grandes branches de l'artère hépatique et de la veine porte. On les appelle segments. Le foie en compte 8 au total, 4 dans chaque lobe. On en tient compte lors des interventions chirurgicales sur le foie.

L'inflammation du foie s'appelle *hépatite*.

Vésicule biliaire

La *vésicule biliaire* est un organe creux piriforme, réservoir de bile (v. fig. 104). Elle est située sur la face viscérale du foie, dans la fossette cystique. On y reconnaît un fond, un corps et un collet. Le fond est orienté en avant, dépasse un peu le bord du foie et touche à la paroi abdominale antérieure. Le corps de la vésicule biliaire en est la partie moyenne, et le collet est la portion postérieure rétrécie, prolongée par le canal cystique. La vésicule biliaire est recouverte de péritoine de trois côtés, à l'exception de celui qui est attenant au foie. La paroi comprend une séreuse (sauf la portion de la paroi attenante au foie), une musculeuse et une muqueuse. La musculeuse est représentée par une mince couche de tissu lisse. La muqueuse forme des replis. Le repli dans le canal cystique s'appelle spiral.

L'inflammation de la vésicule biliaire est appelée *cholécystite*.

Voies biliaires. Outre les canaux disposés à l'intérieur du foie, on trouve dehors trois canaux biliaires : hépatique commun, cystique et cholédoque. Le *canal hépatique commun* est constitué par la réunion dans le hile du foie des deux canaux hépatiques, droit et gauche. Le *canal cystique* continue le collet de la vésicule biliaire. Le *canal cholédoque* est constitué par la réunion des canaux hépatique et cystique. Il chemine dans l'épaisseur du ligament hépatoduodénal et se termine, en se réunissant avec le canal pancréatique, au niveau de la grande caroncule. Avant l'abouchement, les canaux présentent une dilatation, l'ampoule hépatopancréatique[1], fermée par un sphincter lisse.

La bile sécrétée par les cellules hépatiques est véhiculée par le canal hépatique vers le duodénum. Quand les masses alimentaires sont absentes dans la lumière du duodénum, la bile n'y est pas amenée non plus, car le sphincter se contracte et ferme l'orifice du canal cholédoque. La vésicule biliaire se remplit par reflux de la bile à travers le canal cystique. Ici, la muqueuse absorbe l'eau, et la bile devient plus concentrée. Quand les masses alimentaires commencent à remplir le duodénum, la bile est envoyée dans sa lumière par portions déterminées à la suite de la contraction de la musculeuse de la vésicule biliaire et du relâchement du sphincter.

[1] Ampoule de Vater. (*N.d.R.*)

Scanned with OKEN Scanner

Pancréas

Le *pancréas* est un organe allongé de structure lobulaire, pesant près de 70-80 g (v. fig. 104). C'est une glande à sécrétion mixte, exocrine et endocrine. En tant que glande à sécrétion externe, elle synthétise le suc pancréatique qui est déversé dans le duodénum et intervient dans la digestion (le suc contient des enzymes décomposant les protides, les glucides et les lipides). En tant que glande à sécrétion interne, le pancréas synthétise des hormones (insuline, glucagon) et les déverse dans le sang.

Le pancréas est situé en arrière de l'estomac, sur la paroi postérieure de la cavité abdominale, dans l'espace rétropéritonéal. Il occupe une position transversale par rapport au rachis. On distingue dans le pancréas une tête, un corps et une queue. La tête, la partie droite épaissie, s'inscrit dans le cadre duodénal. Le corps, partie moyenne ayant la forme d'un prisme triangulaire, est disposé au niveau de la première vertèbre lombaire. La queue, la partie rétrécie, est orientée à gauche et attenante à la rate et à l'angle gauche du côlon. Un canal est creusé dans l'épaisseur de la glande sur tout son trajet, il se termine, en se réunissant avec le canal cholédoque, au niveau de la grande caroncule. Il existe souvent un canal pancréatique accessoire dont l'orifice est situé au niveau de la petite caroncule.

Suivant sa structure interne, le pancréas est une glande mixte. Il est composé d'une multitude de lobules entrecoupés de bandes de tissu conjonctif lâche dans lesquelles cheminent les vaisseaux et les nerfs. Les canaux excréteurs des lobules s'abouchent dans le canal de la glande. Les lobules et les canaux forment ensemble la partie exocrine du pancréas. Sa partie endocrine se compose d'amas de cellules glandulaires spéciales, appelées *îlots* : ces derniers n'ont pas de canaux excréteurs.

Le pancréas est enveloppé d'une capsule conjonctive très mince. Le péritoine ne recouvre la glande qu'en avant.

L'inflammation du pancréas s'appelle *pancréatite*.

QUESTIONS

1° Fonctions essentielles de l'intestin grêle. 2° Portions de l'intestin grêle. 3° Position et portions du duodénum. 4° Quels canaux s'abouchent au niveau du duodénum, sur quelles papilles ? 5° Jéjunum et iléon (longueur, disposition des anses). 6° Tuniques de la paroi de l'intestin grêle. 7° Particularités de la muqueuse de l'intestin grêle. 8° Structure de la villosité intestinale, sa fonction. 9° Valvule iléocæcale (position, structure, rôle). 10° Appareil lymphoïde de l'intestin grêle. 11° Comment les différentes anses grêles sont-elles recouvertes de péritoine ? 12° Fonctions essentielles du foie. 13° Position du foie. 14° Faces et bord du foie (désignation, orientation). 15° Lobes du foie. 16° Hile du foie (position, qu'est-ce qui passe par le hile ?). 17° Structure des lobules hépatiques. 18° Particularités de la vascularisation du foie. 19° Depuis quels organes le sang est-il véhiculé dans le foie par la veine porte ? 20° Où s'abouchent les veines hépatiques ? 21° Comment le foie est-il recouvert de péritoine ? 22° Rôle et position de la vésicule biliaire. 23° Parties de la vésicule biliaire, structure de sa paroi. 24° Canal cholédoque (par la réunion de quels canaux est-il constitué, où abouche-t-il ?). 25° Rôle du pancréas. 26° Position du

Scanned with OKEN Scanner

pancréas. 27° Portions du pancréas. 28° Structure interne du pancréas. 29° Par quoi est représentée la partie endocrine du pancréas ? 30° Canal pancréatique (où chemine et où s'abouche-t-il ?).

Gros intestin

Le *gros intestin* représente le segment terminal du tube digestif (v. fig. 95 et 103). Il mesure 1,5-2,0 m de long. Le gros intestin reçoit de l'intestin grêle les substances nutritives inassimilées (cellulose, certains protides, etc.) qui subissent ici une décomposition partielle par fermentation et putréfaction qu'exerce la flore microbienne. La fonction essentielle du gros intestin est de former les fèces (il se produit en même temps l'absorption d'eau) et de les évacuer dehors.

Le gros intestin comporte trois segments : le cæcum avec appendice vermiculaire, le côlon et le rectum.

Le *cæcum* est le segment initial du gros intestin (fig. 107), il est disposé dans la fosse iliaque droite, au-dessous du point d'abouchement iliocolique. Sa longueur est d'environ 6 cm, et le diamètre peut atteindre 7,0 à 7,5 cm.

L'*appendice vermiculaire* se détache du bord inférieur du cæcum et descend généralement vers l'entrée du petit bassin. Dans des cas rares, il est situé en arrière du cæcum et peut remonter jusqu'au foie. L'épaisseur de l'appendice ver-

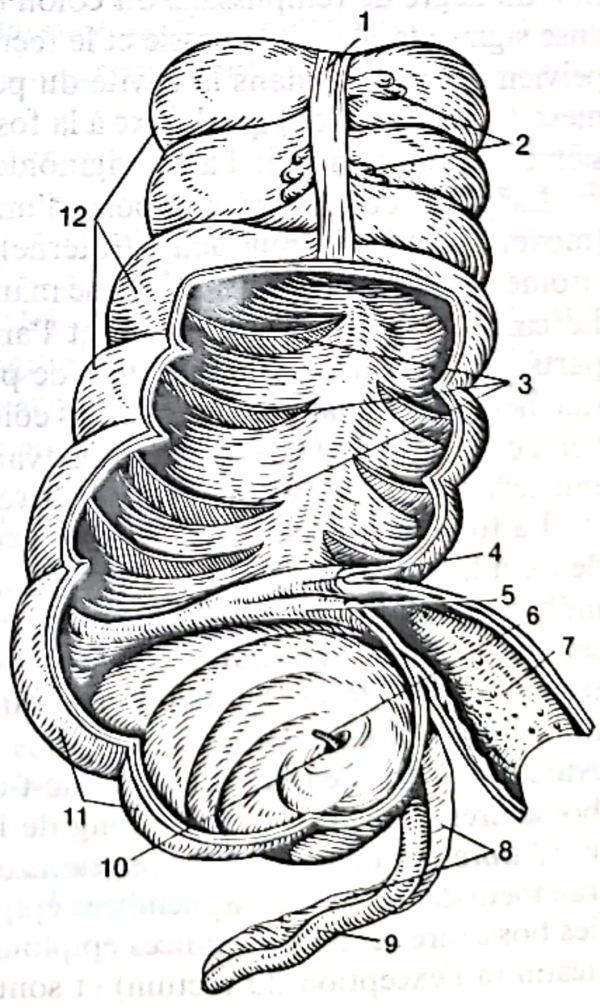

Fig. 107. Cæcum avec appendice vermiculaire :

1 – bandelette du bord libre ; *2* – appendices épiploïques ; *3* – replis semi-lunaires du côlon ; *4* et *5* – valvule iléocæcale ; *6* – sonde introduite dans l'orifice (*10*) de l'appendice vermiculaire ; *7* – iléon ; *8* – mésoappendice ; *9* – appendice vermiculaire ; *11* – cæcum ; *12* – bosselures du côlon ascendant

Scanned with OKEN Scanner

miculaire est de 0,5-1,0 cm, la longueur varie entre 3-4 et 18-20 cm (le plus souvent 7-9 cm). Sa cavité étroite s'ouvre dans le cæcum par l'orifice appendiculaire entouré d'un petit repli muqueux (valvule). L'appendice vermiculaire possède un méso (mésoappendice).

Le *côlon* fait suite au cæcum et encadre les anses grêles. On y distingue le côlon ascendant, le côlon transverse, le côlon descendant et le côlon iliopelvien.

Le *côlon ascendant* (*côlon droit*) est situé dans la cavité abdominale à droite et accolé à sa paroi postérieure. Il remonte du cæcum au foie et, en formant l'angle droit, se prolonge par le côlon transverse.

Le *côlon transverse* traverse la cavité abdominale de droite à gauche et se situe au-dessous de l'estomac, plus haut que les anses grêles. Il possède un méso (mésocôlon transverse) qui le fixe à la paroi abdominale postérieure. En avant du côlon transverse et en s'unissant avec lui descend le grand épiploon. En arrière, sur la paroi postérieure de la cavité abdominale, sont disposés le duodénum et le pancréas. Dans la région de l'hypocondre gauche, au-dessous de la rate, le côlon transverse forme l'angle gauche et se prolonge par le côlon descendant.

Le *côlon descendant* (*côlon gauche*) se situe dans la région latérale gauche de l'abdomen et adhère à la paroi abdominale postérieure. Au niveau de la crête iliaque gauche, il est prolongé par le côlon iliopelvien.

Le *côlon iliopelvien* forme deux anses dont la position peut varier en fonction du degré de remplissage du côlon et des organes voisins : côlon iliaque et anse sigmoïde. Ainsi, la vessie et le rectum étant vides, les anses du côlon iliopelvien descendent dans la cavité du petit bassin. L'anse sigmoïde possède un méso (mésosigmoïde) que la fixe à la fosse iliaque gauche. Au niveau de la troisième vertèbre sacrée, l'anse sigmoïde se prolonge par le rectum.

La paroi colique se compose d'une séreuse (externe), d'une musculeuse (moyenne) et d'une muqueuse (interne) avec sous-muqueuse. La séreuse, le péritoine, ne recouvre pas de la même manière toutes les portions du gros intestin. Le cæcum, le côlon transverse et l'anse sigmoïde sont recouverts de toutes parts, le transverse et l'anse sigmoïde possédant chacun un méso qui fait généralement défaut dans le cæcum. Les côlons ascendant et descendant sont recouverts de péritoine de trois côtés (en avant et latéralement), et en arrière par une mince couche d'adventice conjonctive.

La tunique musculaire de la paroi colique est représentée par deux couches de tissu lisse : circulaire (interne) et longitudinale (externe). Cette dernière forme trois bandelettes longitudinales : mésocolique (au niveau du côlon transverse, elle longe l'implantation du mésocôlon), épiploïque (au niveau du côlon transverse, elle longe l'implantation du grand épiploon) et bandelette du bord libre. Les bandelettes sont un peu plus courtes que le reste de la paroi colique. Aussi la surface de l'intestin présente-t-elle entre les bandelettes trois rangées de bosselures (haustrations). Le long de la bandelette épiploïque et de celle du bord libre, on observe des expansions digitiformes du péritoine, remplies généralement de graisse, les appendices épiploïques. Les bandelettes longitudinales, les bosselures et les appendices épiploïques ne sont présents que sur le gros intestin (à l'exception du rectum) et sont les signes externes d'après lesquels on

Scanned with OKEN Scanner

peut faire la distinction entre le gros intestin et l'intestin grêle. La sous-muqueuse est bien prononcée dans la paroi colique.

La muqueuse de la paroi colique forme trois rangées de replis transverses dits semi-lunaires. Elle comporte également de multiples cryptes. Des follicules lymphatiques solitaires siègent dans la muqueuse proprement dite et la sous-muqueuse. La muqueuse est tapissée d'épithélium cylindrique simple.

Les cryptes comportent un grand nombre de cellules caliciformes sécrétrices de mucus.

La paroi appendiculaire se compose de mêmes tuniques que la paroi colique, mais la surface de l'appendice est lisse, les signes externes caractéristiques du gros intestin y sont absents. La muqueuse contient un grand nombre de follicules lymphatiques.

Le *rectum* est le segment terminal du gros intestin et du tube digestif (hors-texte XII). Il est situé dans la cavité du petit bassin et s'achève au niveau du périnée par un orifice, l'*anus*. En avant du rectum se situent la vessie, les vésicules séminales et la prostate chez l'homme ; l'utérus et le vagin chez la femme. En arrière, on trouve le sacrum et le coccyx. La longueur du rectum chez l'adulte est de 15-20 cm, le diamètre varie entre 5 et 20 cm d'une portion à l'autre. Sa désignation n'est pas tout à fait exacte, car le rectum forme des courbures. Deux courbures sagittales, sacrée et périnéale, sont moulées sur la concavité du sacrum et sur la convexité du coccyx.

Dans le rectum, on distingue deux portions : supérieure, qui est plus longue, que l'on appelle *rectum pelvien*, et inférieure, courte et rétrécie, que l'on appelle *rectum périnéal* ou *canal anal*[1]. La partie supérieure est relativement étroite au début du trajet, mais ensuite forme une dilatation, l'ampoule rectale, où s'accumulent les masses fécales.

La paroi rectale a les mêmes tuniques que la paroi colique, mais les bandelettes, les bosselures et les appendices épiploïques y sont absents. Le péritoine recouvre le tiers supérieur en totalité, le tiers moyen de trois côtés. Le tiers inférieur a non pas un revêtement séreux, mais conjonctif. La musculeuse comprend une couche externe (longitudinale) et une couche interne (circulaire) composées de tissu lisse. La couche longitudinale est entière. La couche circulaire forme un renflement autour de l'anus, le sphincter anal interne. C'est un sphincter involontaire qui est généralement en état de contraction (il se relâche durant la défécation, vidange du rectum). En dehors du sphincter interne est situé un muscle dénommé sphincter anal externe de l'anus. C'est un muscle volontaire appartenant à la musculature du diaphragme pelvien.

La sous-muqueuse de la paroi rectale est représentée par le tissu conjonctif lâche contenant des vaisseaux et des fibres nerveuses formant des plexus. La muqueuse rectale produit des replis transverses et longitudinaux. Les premiers, au nombre de 5 à 7, se trouvent dans le rectum pelvien. Les replis longitudinaux sont disposés tant dans le rectum pelvien que dans le segment supérieur du ca-

---

[1] D'après Parisiensia Nomina Anatomica, on n'entend par rectum que la partie supérieure de cet intestin, alors que le canal anal constitue un segment à part du gros intestin.

Scanned with OKEN Scanner

nal anal, où ils ont la forme de bourrelets et portent le nom des colonnes anales[1]. Entre les colonnes, des sillons longitudinaux, les poches anales, sont limités en bas par de petits replis muqueux, les valvules anales[2]. Une portion peu importante, circulaire, de la muqueuse du canal anal située au-dessous des colonnes anales ne montre pas de replis. La sous-muqueuse de cette portion contient le plexus veineux rectal[3]. Chez certains individus, les veines se dilatent et saignent (hémorroïde).

L'inflammation du rectum s'appelle *rectite.*

Péritoine

Le *péritoine* est la tunique séreuse qui tapisse les parois de la cavité abdominale et enveloppe les viscères en constituant leur membrane externe. C'est une membrane conjonctive comportant une grande quantité de fibres élastiques et recouverte d'épithélium simple squameux (mésothélium). Le péritoine a un grand pouvoir d'absorption. Le liquide séreux produit par le mésothélium péritonéal lubrifie les surfaces des organes et les parois abdominales et diminue de ce fait leur friction. En présence d'inflammations, le péritoine forme des adhérences qui limitent ce processus.

Le péritoine qui tapisse les parois abdominales est dit *pariétal* (*feuillet pariétal*) et celui qui recouvre les organes s'appelle *viscéral* (*feuillet viscéral*). Les différents viscères abdominaux ne sont pas recouverts de la même manière (fig. 108) : certains en totalité (cette position de l'organe par rapport au péritoine est dite intrapéritonéale), d'autres de trois côtés (position mésopéritonéale). Il y a des organes que le péritoine ne recouvre que d'un seul côté, généralement en avant (ils se trouvent, donc, derrière le péritoine) ; cette position des organes par rapport au péritoine est appelée extrapéritonéale.

Il faut faire la distinction entre la cavité abdominale et la cavité péritonéale. La première est une cavité tapissée de fascia endoabdominal, limitée en haut par le diaphragme, en avant et latéralement par les muscles grands droits, en arrière par la portion lombaire du rachis et les muscles adjacents. En bas, elle se prolonge en bas par la cavité pelvienne. La cavité abdominale contient divers viscères et le péritoine qui les recouvre, ainsi que des vaisseaux et des nerfs. La portion postérieure de la cavité abdominale porte le nom de l'espace rétropéritonéal. Cet espace est disposé derrière le péritoine, entre son feuillet pariétal et le fascia endoabdominalis qui tapisse la paroi postérieure de l'abdomen. L'espace rétropéritonéal comprend le tissu cellulaire où logent les organes qui ne sont recouverts par le péritoine qu'en avant : les reins, les uretères, les surrénales, ainsi que des nerfs, l'aorte abdominale, la veine cave inférieure et d'autres vaisseaux.

La cavité péritonéale est un interstice entre le péritoine pariétal et viscéral

---

[1] Colonnes de Morgagni. (*N.d.R.*)
[2] Valvules de Morgagni. (*N.d.R.*)
[3] On l'appelle souvent plexus hémorroïdal. (*N.d.R.*)

Scanned with OKEN Scanner

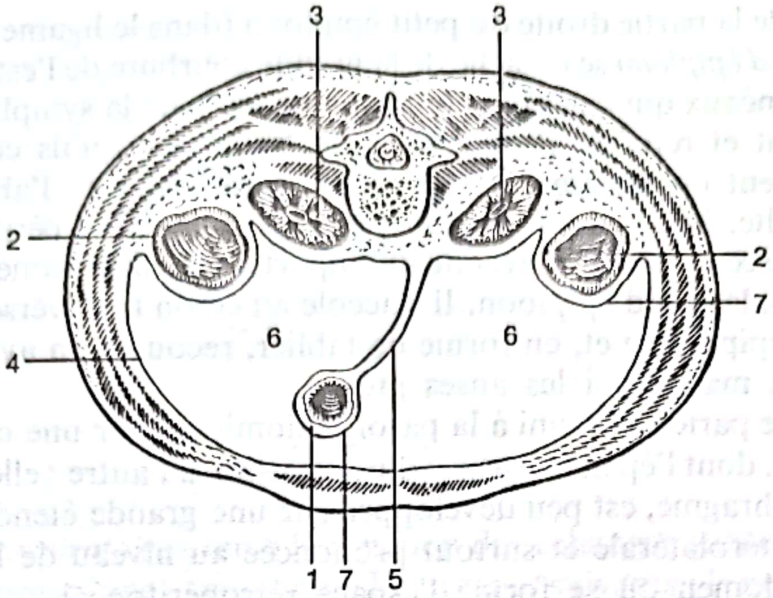

Fig. 108. Position des organes par rapport au péritoine (schéma) :
1 – position intrapéritonéale ; *2* – position mésopéritonéale ; *3* – position extrapéritonéale ; *4* – péritoine pariétal ; *5* – mésentère ; *6* – cavité péritonéale ; *7* – péritoine viscéral

qui contient une petite quantité de liquide séreux. Chez l'homme, cette cavité est fermée. Chez la femme, elle communique avec l'environnement par les trompes utérines, la cavité utérine et le vagin.

Le péritoine pariétal et viscéral sont deux parties d'une même tunique séreuse qui se continuent mutuellement dans divers endroits (hors-texte XIII). En passant de la paroi abdominale aux organes et d'un organe à l'autre, le péritoine forme des replis qui, en fonction de la position et de la structure, s'appellent mésos, ligaments et épiploons.

Les *mésos* sont des duplications péritonéales par lesquelles certains organes (jéjunum et iléon, côlon transverse, anse sigmoïde, etc.) sont fixés (suspendus) à la paroi postérieure de l'abdomen. Entre deux feuillets péritonéaux cheminent les vaisseaux sanguins et lymphatiques, les nerfs et sont disposés les ganglions lymphatiques avec le tissu conjonctif qui les accompagne.

Le *ligament* est un repli péritonéal passant de la paroi abdominale au viscère ou d'un viscère à l'autre. Les ligaments peuvent se composer d'un feuillet péritonéal ainsi que de deux feuillets. Chaque ligament a un nom. Ainsi, les replis péritonéaux allant de la paroi abdominale antérieure et du diaphragme vers le foie s'appellent ligament coronaire et ligament falciforme (du foie). Les ligaments gastrosplénique et phrénicosplénique signifient le passage du péritoine depuis l'estomac et le diaphragme à la rate. Les ligaments hépatogastrique et hépatoduodénal ont été décrits plus haut. Il existe de nombreux autres ligaments formés par le péritoine.

Les *épiploons* sont représentés par les feuillets péritonéaux avec du tissu adipeux intercalé entre eux. On distingue le petit et le grand épiploon.

Le *petit épiploon* est formé par les ligaments hépatoduodénal et hépatogastrique qui se prolongent mutuellement. Le canal cholédoque, l'artère hépatique, la veine porte, des nerfs et des vaisseaux lymphatiques cheminent entre

Scanned with OKEN Scanner

deux feuillets de la partie droite du petit épiploon (dans le ligament hépatoduodénal). Le *grand épiploon* se détache de la grande courbure de l'estomac en deux feuillets péritonéaux qui descendent jusqu'au niveau de la symphyse pubienne, puis se replient et remontent vers le côlon transverse qu'ils contournent en avant, et dévient en arrière dans la paroi postérieure de l'abdomen.

Chez l'adulte, la partie descendante des deux feuillets péritonéaux s'unit avec la partie ascendante, il en résulte un important repli péritonéal composé de quatre feuillets, le grand épiploon. Il s'accole au côlon transverse au niveau de sa bandelette épiploïque et, en forme de tablier, recouvre en avant non seulement ce côlon mais aussi les anses grêles.

Le péritoine pariétal est uni à la paroi abdominale par une couche de tissu cellulaire lâche, dont l'épaisseur varie d'une portion à l'autre : elle fait défaut au niveau du diaphragme, est peu développée sur une grande étendue de la paroi abdominale antérolatérale et surtout prononcée au niveau de la paroi postérieure de l'abdomen où se forme l'espace rétropéritonéal.

L'inflammation du péritoine s'appelle *péritonite.*

QUESTIONS

1° Rôle du gros intestin. 2° Portions du gros intestin. 3° Position du cæcum. 4° Comment le cæcum et l'appendice vermiculaire sont-ils recouverts de péritoine ? 5° Portions du côlon. 6° Côlon ascendant (position, recouvrement par le péritoine). 7° Côlon transverse. 8° Côlon descendant. 9° Anse sigmoïde. 10° Tuniques de la paroi du gros intestin. 11° Différences extérieures entre le côlon et le cæcum. 12° Rectum (position, recouvrement par le péritoine). 13° Parties du rectum. 14° Tuniques de la paroi rectale. 15° Relief de la muqueuse anale. 16° Sphincters anaux (nom, contraction). 17° Que recouvre le péritoine, désignation de ses deux feuillets. 18° Que signifient ces termes : intrapéritonéal, mésopéritonéal, extrapéritonéal ? 19° Cavité abdominale, que contient-elle, par quoi sont formées ses parois ? 20° Quel espace est appelé rétropéritonéal ? 21° Qu'est-ce qu'on appelle cavité péritonéale ? 22° La cavité péritonéale, communique-t-elle avec l'environnement (chez l'homme, chez la femme) ? 23° Méso : structure, à quel paroi abdominale est-il fixé ? 24° Quelles portions de l'intestin grêle et du gros intestin possèdent un méso ? 25° Epiploons (désignation, position, comment sont-ils formés ?).

Scanned with OKEN Scanner

Système respiratoire

Généralités

Le *système respiratoire* exerce la fonction des échanges gazeux entre l'environnement et l'organisme et comprend les organes suivants : le nez, le larynx, la trachée, les bronches principales (bronches souches) et les poumons (fig. 109). Le transport d'air de la cavité nasale vers le larynx et dans l'autre sens se fait à travers les étages supérieurs du pharynx (portions nasale et buccale) qui sont étudiés ensemble avec les organes digestifs.

La cavité nasale, le larynx, la trachée, les bronches principales et leurs ramifications à l'intérieur des poumons servent au transport de l'air inspiré et expiré, ce sont des *voies aériennes* ou *respiratoires*. Ainsi s'effectue la respiration externe, l'échange d'air entre l'environnement et les poumons. Cliniquement, il est adopté de désigner la cavité nasale, le rhinopharynx et le larynx, voies aériennes supérieures, et la trachée et les autres organes intervenant dans le transport d'air, voies aériennes inférieures. Tous les organes respiratoires faisant partie des voies aériennes ont un squelette dur représenté dans la paroi nasale par des os et des cartilages et dans les parois laryngée, trachéale et bronchique par des cartilages. Grâce à ce squelette, les voies aériennes demeurent tendus et l'air y circule librement durant la respiration. A l'intérieur, les voies aériennes sont revêtues de muqueuse qui est pourvue sur la quasi-totalité de son étendue d'épithélium cilié. La muqueuse participe à l'évacuation des particules de poussière de l'air inspiré, ainsi qu'à l'humidification et au réchauffement de l'air (s'il est sec et froid). La respiration externe est permise par les mouvements rythmiques de la cage thoracique. A l'inspiration, l'air se dirige par les voies aériennes dans les alvéoles pulmonaires, à l'expiration il en est évacué.

Les *alvéoles pulmonaires* ont une structure différente de celle des voies aériennes (v. plus loin). Elles servent à la diffusion des gaz : l'oxygène de l'air alvéolaire va dans le sang et le gaz carbonique va du sang dans les alvéoles. Le sang artériel refluant des poumons transporte l'oxygène vers tous les organes du corps, et le sang veineux arrivant dans les poumons y amène du gaz carbonique.

Le système respiratoire assume aussi d'autres fonctions. L'organe de l'olfaction siège dans la cavité nasale, le larynx est l'organe de la phonation, les vapeurs d'eau se dégagent à travers les poumons.

Scanned with OKEN Scanner

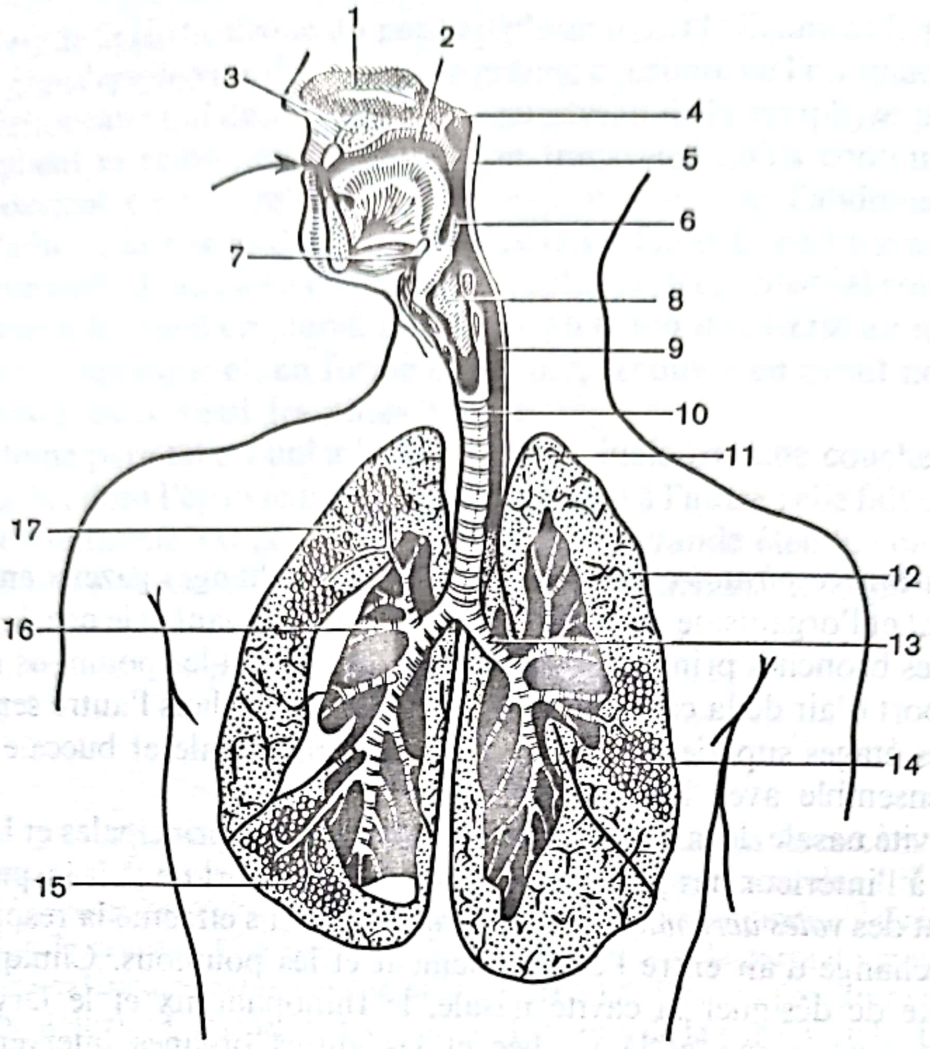

Fig. 109. Système respiratoire (schéma) :
1 – fosses nasales ; *2* – cavité buccale ; *3* – palais dur ; *4* – rhinopharynx ; *5* – portion buccale du pharynx ; *6* – épiglotte ; *7* – os hyoïde ; *8* – larynx ; *9* – œsophage ; *10* – trachée ; *11* – apex du poumon gauche ; *12* – poumon gauche ; *13* – branche principale (gauche) ; *14* et *15* – alvéoles pulmonaires ; *16* – bronche principale (droite) ; *17* – poumon droit. Sont figurées les ramifications des bronches dans les poumons (arbre bronchique)

Cavité nasale

La *cavité nasale* (*fosses nasales*) est le premier segment du système respiratoire (hors-texte XIV). Elle a deux orifices antérieurs, les narines, et deux orifices postérieurs, les choanes. Par ces derniers, elle communique avec le rhinopharynx (nasopharynx). Au-dessus de la cavité nasale est disposée la fosse cérébrale antérieure, au-dessous la cavité buccale, latéralement les orbites et les sinus maxillaires.

Le squelette osseux du nez est décrit dans les pages traitant des os de la face, et son squelette cartilagineux se présente comme suit : cartilage latéral du nez (pair), grand cartilage alaire (pair), cartilage de la cloison (septum) nasale, petits cartilages alaires.

Dans chaque fosse nasale, la paroi latérale comporte trois *cornets*, supérieur, moyen et inférieur (v. hors-texte XIV). Les cornets sont séparés par trois *méats*, supérieur, moyen et inférieur. Les cornets ne sont pas en contact avec la

Scanned with OKEN Scanner

cloison (septum) nasale, il y a entre eux un petit espace que l'on appelle cliniquement méat nasal commun. La partie antérieure, moins grande, des fosses nasales est dite vestibule, la partie postérieure, plus grande, est désignée comme cavité nasale proprement dite.

La muqueuse des fosses nasales en tapisse toutes les parois et tous les cornets. Elle contient de l'épithélium cilié prismatique et un grand nombre de glandes muqueuses et de vaisseaux sanguins. Les cils battent en direction des choanes et retiennent les particules de poussière. Les sécrétions de glandes muqueuses humidifient la muqueuse, enveloppent les particules de poussière et rendent ainsi plus humide l'air sec. Les vaisseaux sanguins forment des plexus. Ils sont particulièrement denses au niveau du cornet inférieur et du bord du cornet moyen : ce sont les plexus veineux caverneux des cornets, d'abondantes hémorragies sont possibles lorsqu'ils sont endommagés. La présence d'un grand nombre de vaisseaux dans la muqueuse nasale contribue au réchauffement de l'air inspiré.

Dans un environnement défavorable (température, effet chimique, etc.), la muqueuse nasale est capable de se gonfler, ce qui rend difficile la respiration par le nez.

La muqueuse du cornet supérieur et de la portion supérieure de la cloison nasale contient des cellules olfactives et de soutien qui constituent l'organe de l'olfaction, c'est la *région olfactive*. La muqueuse des autres organes de la cavité nasale représente la *région respiratoire* (à la respiration calme, l'air passe essentiellement par les méats inférieur et moyen).

L'inflammation de la muqueuse nasale s'appelle *rhinite* (*coryza*).

Nez externe. Les os propres du nez, les apophyses frontales des maxillaires supérieurs, les cartilages nasaux et les parties molles (peau, muscles) interviennent dans la constitution du nez. On y distingue la racine, la pointe et le dos. Les portions latéro-inférieures, limitées par des sillons, portent le nom des ailes du nez. La taille et la forme du nez varient d'un individu à l'autre.

Sinus nasaux[1]. Dans les fosses nasales s'ouvrent les sinus suivants : maxillaire (pair), frontal, sphénoïdal et ethmoïdaux. Leurs parois sont revêtues de muqueuse qui prolonge la muqueuse nasale. Les sinus nasaux contribuent au réchauffement de l'air inspiré et sont des résonateurs sonores.

Le *sinus maxillaire* est creusé dans le corps du maxillaire supérieur. Les *sinus frontal* et *sphénoïdal* se situent dans les os correspondants, chacun étant partagé en deux par une cloison. Les *cellules (sinus) ethmoïdales* représentent une multitude de petites cavités constituant ensemble les labyrinthes ethmoïdaux droit et gauche. Ces cellules (sinus) sont subdivisées en antérieures, moyennes et postérieures. Le sinus maxillaire, le sinus frontal, les cellules ethmoïdales antérieures et moyennes du côté droit ou gauche s'abouchent dans le méat moyen de leur côté, le sinus sphénoïdal et les cellules ethmoïdales postérieures s'ouvrent dans le méat supérieur. Le méat inférieur donne accès au canal lacrymonasal.

Chez le nouveau-né, les sinus nasaux font défaut ou sont de très petite taille. Ils se développent après la naissance.

---

[1] Sinus de la face. (*N.d.R.*)

Scanned with OKEN Scanner

Dans la pratique médicale, on rencontre souvent des inflammations des sinus nasaux, par exemple la sinusite maxillaire, la sinusite frontale, etc.

Larynx

Le *larynx* est disposé dans la portion antérieure du cou au niveau des quatrième-sixième vertèbres cervicales (hors-texte XV). En haut, il est suspendu par la membrane thyrohyoïdienne à l'os hyoïde, en bas les ligaments le relient à la trachée. En avant du larynx se placent les muscles hyoïdiens du cou, en arrière la portion laryngée du pharynx, latéralement les lobes de la thyroïde et les paquets vasculonerveux du cou (carotide commune, veine jugulaire interne, nerf vague). Ensemble avec l'os hyoïde, le larynx s'élève et s'abaisse à la déglutition.

Chez le nouveau-né, le larynx se trouve au niveau des deuxième-quatrième vertèbres cervicales, mais s'abaisse à mesure de la croissance de l'enfant.

Le squelette laryngé est constitué par les pièces cartilagineuses auxquelles sont attachés des muscles. A l'intérieur, le larynx est tapissé de muqueuse.

Les *cartilages laryngés* : thyroïde, cricoïde, épiglottique et aryténoïde (pair) sont unis entre eux par des articulations et des ligaments (hors-texte XVI).

Le *cartilage thyroïde* en est le plus gros. Il se place en avant, est facilement palpable et comprend deux lames formant angle. Chez beaucoup d'hommes, il fait saillie (pomme d'Adam). Le *cartilage cricoïde*, qui lui est sous-jacent, est disposé à la base du larynx. On y distingue la partie antérieure rétrécie, l'arc et la partie postérieure large, le chaton. Le *cartilage épiglottique*, ou *épiglotte*, se situe en arrière de la racine de la langue et limite l'entrée avant du larynx. Il a la forme d'une feuille et par son extrémité rétrécie, la tige, est fixé à la face interne de l'incisure thyroïdienne supérieure (au bord supérieur du cartilage thyroïde). A la déglutition, l'épiglotte ferme l'entrée du larynx. Les *cartilages aryténoïdes* (droit et gauche) sont sous-jacents au chaton cricoïdien. Dans chacun d'entre eux, on distingue la base et la pointe, la base présente deux saillies, l'apophyse musculaire et l'apophyse vocale. L'apophyse musculaire donne attache à de nombreux muscles laryngés, l'apophyse vocale à la corde vocale et au muscle vocal. En outre, le larynx comprend de petits cartilages, corniculé et sphénoïdal (pair), disposés au-dessus des pointes des cartilages aryténoïdes. Les cartilages du larynx se déplacent les uns par rapport aux autres lors de la contraction des muscles du larynx.

Les *muscles du larynx* sont striés et tendus entre différents cartilages (hors-texte XVII). Suivant la fonction, ils peuvent être divisés en trois groupes : les uns élargissent l'orifice glottique et la cavité laryngée, d'autres les rétrécissent, d'autres encore modifient la tension des cordes vocales.

Le *muscle cricoaryténoïdien postérieur*, pair, est tendu du chaton cricoïdien à l'apophyse musculaire du cartilage aryténoïde. Il élargit l'orifice glottique.

Le *muscle cricoaryténoïdien latéral*, également pair, est tendu de l'arc cricoïdien à l'apophyse musculaire du cartilage aryténoïde. Il rétrécit l'orifice glottique.

Scanned with OKEN Scanner

Le *muscle cricothyroïdien*, pair, se détache de l'arc cricoïdien et s'insère sur le bord inférieur du cartilage thyroïde. Il rétrécit l'orifice glottique et tend les cordes vocales.

Le *muscle vocal*, pair, naît de la face interne de l'angle du cartilage thyroïde et s'attache à l'apophyse vocale de l'aryténoïde. Il rétrécit l'orifice glottique et relâche les cordes vocales.

Les autres muscles du larynx exercent diverses fonctions : le *muscle thyroaryténoïdien* rétrécit la portion supérieure de la cavité laryngée, les *muscles aryténoïdiens oblique* et *transverse* rétrécissent l'orifice glottique, le *muscle aryépiglottique* rétrécit l'entrée du larynx, le muscle *thyroépiglottique* élargit l'entrée du larynx.

La *cavité laryngée* a la forme d'un sablier (v. hors-texte XV). On y distingue la portion supérieure élargie, le *vestibule*, la portion moyenne rétrécie et la portion inférieure élargie, la *cavité sous-glottique*. Par l'orifice, dit entrée du larynx, le vestibule communique avec le pharynx. La cavité sous-glottique se prolonge par la cavité trachéale. La muqueuse tapisse les parois de la cavité laryngée et forme sur les parois latérales de sa partie rétrécie deux replis pairs, supérieur, le *repli vestibulaire*, et inférieur, le *replis glottique*, entre lesquels se place, de part et d'autre, un cul-de-sac, le *ventricule laryngé* [1]. Deux replis inférieurs (droit et gauche) limitent l'orifice glottique qui a une direction sagittale. La petite portion postérieure de cet orifice est limitée par les cartilages aryténoïdes. Dans l'épaisseur de chaque repli inférieur siègent la corde vocale et le muscle vocal. Les *cordes vocales*, droite et gauche, cheminent en direction sagittale depuis la face interne de l'angle du cartilage thyroïde jusqu'à l'apophyse vocale de l'aryténoïde.

La muqueuse du vestibule laryngé est très sensible : ses irritations (particules alimentaires, poussière, substances chimiques, etc.) provoquent le réflexe tussigène. Sous la muqueuse laryngée se place une couche de tissu conjonctif comprenant un grand nombre de fibres élastiques, la membrane fibroélastique. Les ligaments précités du vestibule et les cordes vocales en font partie.

Le larynx ne sert pas qu'à transporter l'air, c'est aussi un organe de la phonation. En se contractant, ses muscles provoquent les vibrations des cordes vocales, transmises au jet d'air expiré. Il en résulte des sons, qui deviennent intelligibles quand interviennent les autres organes de phonation (pharynx, voile du palais, langue, etc).

L'inflammation de la muqueuse laryngée s'appelle *laryngite*.

Trachée

La *trachée* est un conduit de 9 à 15 cm de long, de 1,5 à 2,7 cm de diamètre (fig. 110). Elle part du larynx au niveau de la limite de la sixième et de la septième vertèbre cervicale, entre dans la cage thoracique par son orifice supérieur et, au niveau de la cinquième vertèbre dorsale, se divise en deux bronches prin-

[1] Ventricule de Morgagni. (*N.d.R.*)

Scanned with OKEN Scanner

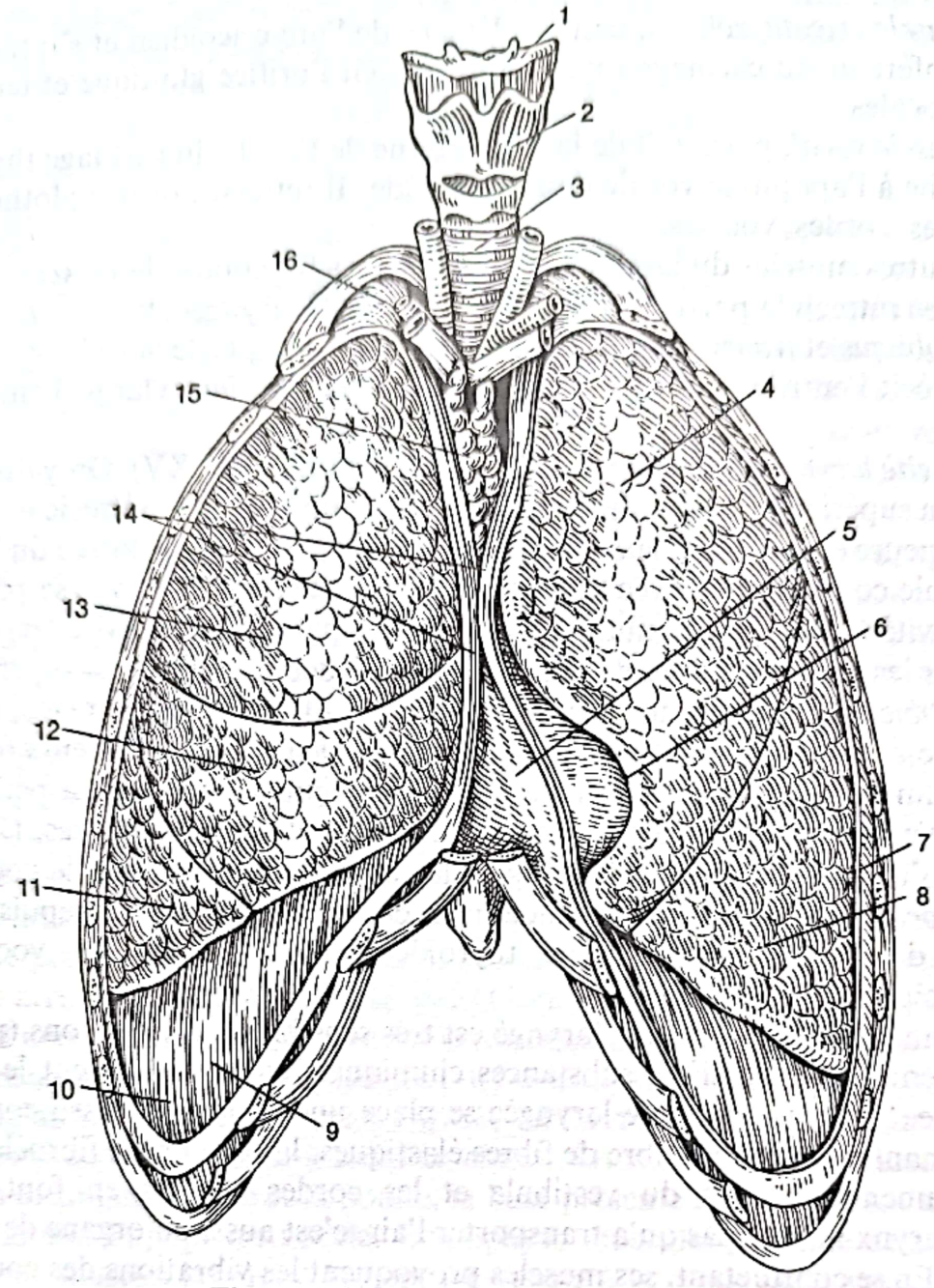

Fig. 110. Poumons (vue antérieure) :
1 – os hyoïde ; *2* – pharynx ; *3* – trachée ; *4* – lobe supérieur du poumon gauche ; *5* – péricarde ; *6* – échancrure cardiaque (du poumon gauche) ; *7* – plèvre costale ; *8* – lobe inférieur du poumon gauche ; *9* – plèvre diaphragmatique ; *10* – sinus costodiaphragmatique (droit) ; *11* – lobe inférieur du poumon droit ; *12* – lobe moyen du poumon droit ; *13* – lobe supérieur du poumon droit ; *14* – plèvre médiastinale ; *15* – thymus ; *16* – dôme pleural.

cipales, droite et gauche. Ce point s'appelle *bifurcation trachéale*. Suivant la position, on distingue, donc, deux parties de la trachée, *cervicale* et *thoracique*. En avant de la trachée se trouvent les muscles sous-hyoïdiens du cou, l'isthme de la glande thyroïde, le manubrium sternal et d'autres formations, en arrière l'œsophage, latéralement des vaisseaux et des nerfs.

Le squelette trachéal est constitué par 16 à 20 anneaux cartilagineux incomplets, cartilages trachéaux, reliés entre eux par des ligaments annulaires. La partie postérieure de la trachée, attenante à l'œsophage, est molle et s'appelle

Scanned with OKEN Scanner

membraneuse. Elle se compose de tissu conjonctif et de tissu musculaire lisse. A l'intérieur, la trachée est revêtue de muqueuse contenant beaucoup de glandes muqueuses et de ganglions lymphatiques.

L'inflammation de la maqueuse trachéale s'appelle *trachéite*.

Bronches principales

Les *bronches principales*, ou *bronches souches*, (v. fig. 110), *droite* et *gauche*, vont de la trachée vers le poumon respectif. Dans le hile pulmonaire, elles se divisent en *bronches lobaires*. La bronche souche droite est plus large et plus courte que la gauche. Elle est presque verticale, aussi quand des corps étrangers pénètrent dans les voies aériennes inférieures, c'est surtout la bronche droite qui en souffre.

La bronche droite mesure 1 à 3 cm de long, et la bronche gauche 4 à 6 cm. La veine azygos passe au-dessus de la bronche droite, la crosse de l'aorte au-dessus de la bronche gauche.

Les parois des bronches souches, de même que celles de la trachée, sont composées d'anneaux cartilagineux incomplets unis par des ligaments, ainsi que de membrane et de tunique muqueuse.

Poumons

Les *poumons*, droit et gauche, occupent une grande partie du thorax (v. fig. 110). Le poumon est de forme conique, on y distingue la base élargie et le sommet rétréci. La base regarde le diphragme, le sommet pénètre dans la région cervicale, 2-3 cm au-dessus de la clavicule. Le poumon a trois faces, costale, diaphragmatique et médiale, et deux bords, antérieur et inférieur. La face costale convexe et la face diaphragmatique concave sont moulées respectivement sur les côtes et le diaphragme (relief). La face médiale est concave et dirigée contre les organes médiastinaux et la colonne vertébrale, aussi est-elle subdivisée en deux parties, médiastinale et vertébrale. La face médiastinale du poumon gauche montre l'empreinte du cœur, et sur son bord antérieur on voit l'échancrure cardiaque. Les deux bords du poumon sont tranchants, le bord antérieur constitue la limite entre les faces costale et médiale, et le bord inférieur sépare les faces costale et diaphragmatique. La bronche souche, l'artère pulmonaire, deux veines pulmonaires, des nerfs, des vaisseuax lymphatiques, ainsi que les artères (branches) et les veines bronchiques entrent dans chaque poumon (ou en sortent) par le *hile pulmonaire* situé sur la face médiale. Tous ces éléments sont réunis par du tissu conjonctif en un *pédicule pulmonaire*.

Le poumon droit est plus volumineux que le gauche et se compose de trois *lobes* (v. fig. 110), *supérieur*, *moyen* et *inférieur*, alors que le poumon gauche n'en comporte que deux, *supérieur* et *inférieur*. De profondes scissures interlobaires divisent les poumons : deux (oblique et horizontale) le poumon droit et une (oblique) le gauche. Les lobes pulmonaires comportent les segments bron-

Scanned with OKEN Scanner

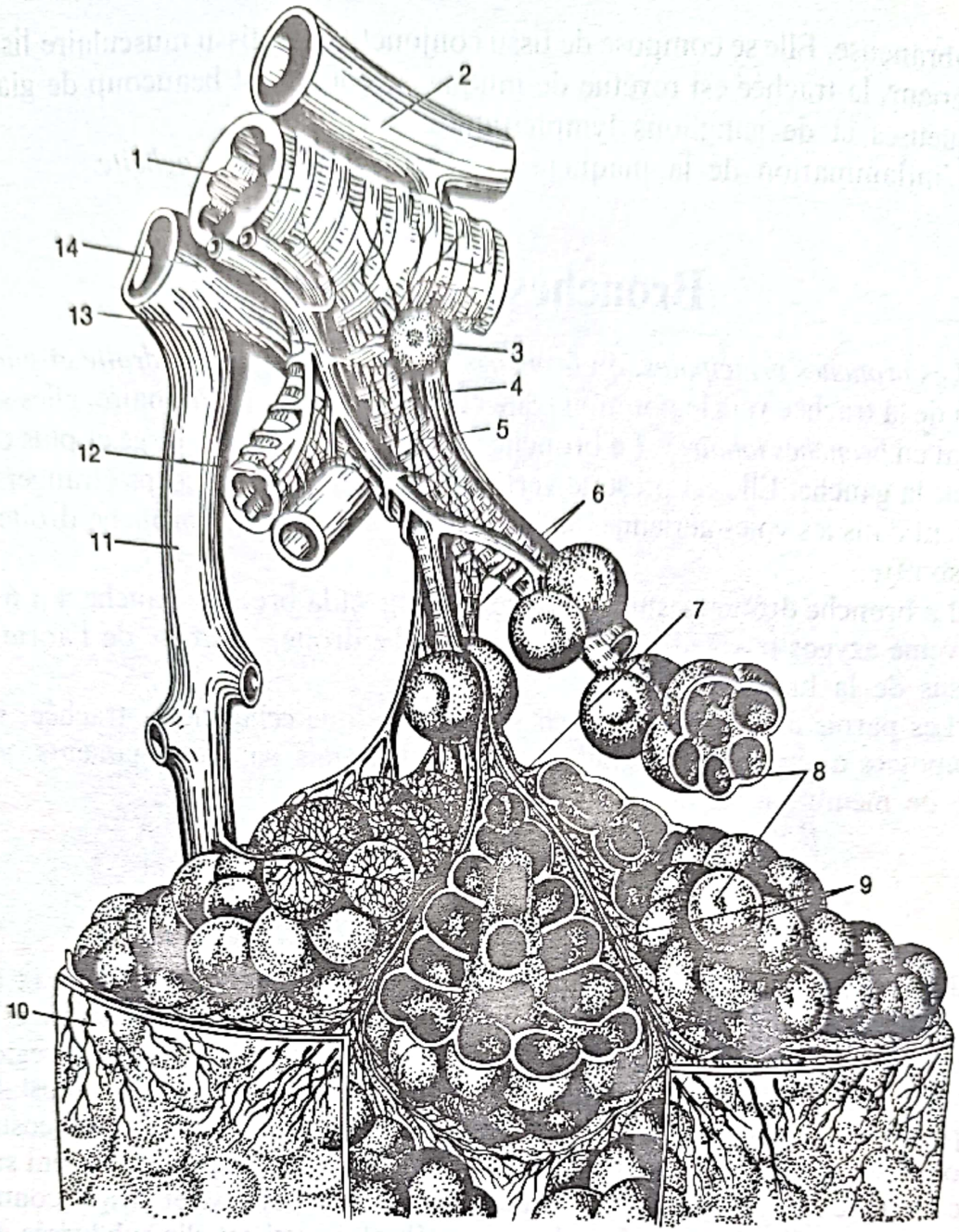

Fig. 111. Lobule pulmonaire :
1 – bronche lobulaire ; *2* – branche de l'artère pulmonaire ; *3* – ganglion lymphatique ; *4* – vaisseaux lymphatiques ; *5* et *12* – bronchioles terminales ; *6* – bronchioles respiratoires ; *7* – canaux alvéolaires ; *8* et *9* – alvéoles pulmonaires ; *10* – plèvre viscérale ; *11* – branche de la veine pulmonaire ; *13* – branche de l'artère bronchique ; *14* – branche de la veine bronchique

chopulmonaires, ceux-ci se divisent en *lobules* (fig. 111). Les lobules se composent d'acini. L'acinus est l'unité anatomique fonctionnelle du poumon, exerçant sa fonction essentielle, l'échange gazeux.

Au niveau du hile pulmonaire correspondant, les bronches souches se divisent en bronches lobaires, trois pour le côté droit, deux pour le côté gauche. Les bronches loboires se divisent à l'intérieur du poumon en bronches segmentaires, et chacune de celles-ci forme à l'intérieur de son segment plusieurs ordres de branches d'un moindre calibre (branches des bronches segmentaires). Ce sont

Scanned with OKEN Scanner

des bronches moyennes (calibre de 5 à 2 mm) qui se divisent à leur tour en plusieurs ordres de bronches plus petites (calibre de 2 à 1 mm). Les ramifications des bronches à l'intérieur du poumon constituent l'*arbre bronchique*.

Les plus petites bronches (calibre de 1 mm environ) entrent séparément dans chaque lobule du poumon (on les appelle bronches lobulaires) et s'y subdivisent en bronchioles, tubules d'un calibre de près de 0,5 mm. Ces bronchioles terminales sont génératrices de bronchioles respiratoires dont naissent les acini. Chaque bronchiole respiratoire de 1er ordre envoie des branches d'un calibre plus petit, les bronchioles respiratoires de 2e et de 3e ordre, qui débouchent dans les canaux alvéolaires et les sacs alvéolaires. Les parois des canaux et sacs sont faites d'alvéoles pulmonaires ; les alvéoles sont également présentes sur les parois des bronchioles respiratoires.

Les parois des grandes bronches lobaires et segmentaires ont une structure similaire à celle des parois de la trachée et des broches souches. Or, leur squelette n'est pas formé par des anneux cartilagineux, mais par des lames de cartilage hyalin de taille variable. Dans les branches des bronches segmentaires, ces lames se composent de tissu cartilagineux élastique. La muqueuse bronchique est tapissée d'épithélium cilié d'épaisseur variable et comprend le tissu conjonctif contenant beaucoup de fibres élastiques ainsi que des myocytes formant la musculeuse. La sous-muqueuse bronchique a des glandes sécrétant le mucus à la surface de l'épithélium (les petites bronches n'en ont pas). A mesure de la diminution du calibre des bronches, leurs parois s'amincissent, les lames cartilagineuses deviennent plus petites, les cellules prismatiques de l'épithélium cilié cèdent progressivement la place aux cellules cubiques, mais l'épaisseur de la musculaire muqueuse ne change pas. Une longue contraction de la musculeuse dans les petites bronches (en présence de l'asthme bronchique par exemple) provoque leur spasme et gêne la respiration.

Les parois des bronchioles sont moins épaisses que celles des petites bronches, les lames cartilagineuses y font défaut. La muqueuse des bronchioles est revêtue d'épithélium cubique, elle contient des faisceaux de cellules musculaires lisses et beaucoup de fibres élastiques, ce qui fait que les bronchioles s'étendent facilement (à l'inspiration). Comme on l'a dit plus haut, des alvéoles sont présentes sur les parois des bronchioles respiratoires.

Le *segment bronchopulmonaire* est la partie du lobe pulmonaire qui correspond à une bronche segmentaire avec toutes ses ramifications. Il est de forme conique ou pyramidale et séparé des segments voisins par des couches de tissu conjonctif. Une branche de l'artère pulmonaire parcourt chaque segment et s'y ramifie. La Nomenclature anatomique internationale distingue 10 segments dans le poumon droit, 3 dans le lobe supérieur, 2 dans le lobe moyen et 5 dans le lobe inférieur, et 9 segments dans le poumon gauche, 4 dans le lobe supérieur et 5 dans le lobe inférieur. La structure segmentaire des poumons est prise en compte par les médecins de différentes spécialités, les chirurgiens, par exemple, pour interventions sur les poumons.

Les *lobules* sont de petites parties des segments pulmonaires (v. fig. 111) de 0,5 à 1,0 cm de diamètre. Ils sont de forme polyédrique, leurs limites sont bien visibles à la surface. Des particules de poussière peuvent se déposer dans le tissu

Scanned with OKEN Scanner

conjonctif entre les lobules, et les limites interlobulaires sont alors encore plus nettes.

L'*acinus* est la partie du lobule comprenant une bronchiole respiratoire de 1er ordre, les branches qui lui correspondent, à savoir les bronchioles respiratoires de 2e et de 3e ordre, les canaux alvéolaires et les sacs alvéolaires avec les alvéoles pulmonaires disposées sur leurs parois. Chaque lobule pulmonaire comporte 12-18 acini.

Les *alvéoles pulmonaires* sont des structures hémisphériques d'un diamètre jusqu'à 0,25 mm. Ils sont revêtus à l'intérieur non pas de muqueuse, mais d'épithélium simple pavimenteux (épithélium respiratoire) disposé sur un réseau de fibres élastiques, et à l'extérieur ils sont entourés de capillaires sanguins. Les fibres élastiques situées dans la paroi alvéolaire permettent l'augmentation et la diminution du volume à l'inspiration et à l'expiration. L'épaisseur de la paroi alvéolaire (capillaires attenants compris) est d'environ 0,5 µ. C'est à travers cette membrane que s'effectuent les échanges gazeux entre l'air alvéolaire et le sang. Les poumons comptent en tout 300 à 500 millions d'alvéoles dont la surface globale (surface respiratoire) atteint, à l'inspiration profonde chez l'adulte, 100 à 120 m^2.

Le tissu conjonctif situé entre les alvéoles contient une grande quantité de macrophages qui peuvent pénétrer dans les alvéoles et y remplir leur fonction phagocytaire.

Vaisseaux pulmonaires. Les poumons possèdent deux systèmes de vaisseaux sanguins : l'un concourt à l'exercice par les poumons de la fonction respiratoire, l'autre contribue au métabolisme dans les poumons.

Le premier système vasculaire est représenté par les artères et les veines pulmonaires avec leurs ramifications qui constituent ensemble la petite circulation (pulmonaire). Les artères pulmonaires amènent dans les poumons le sang veineux qui, en circulant par les capillaires attenants aux alvéoles pulmonaires, cède le gaz carbonique et s'enrichit d'oxygène. Les veines pulmonaires véhiculent le sang artériel depuis les poumons jusqu'au cœur.

Le second système vasculaire est représenté par les artères (branches) et veines bronchiques faisant partie de la grande circulation (systémique). Par les artères bronchiques, le sang artériel amène dans les poumons de l'oxygène et des substances nutritives, et les produits de métabolisme sont évacués par les veines bronchiques. Les petites ramifications (artérioles et veinules) des deux systèmes de vaisseaux pulmonaires forment des anastomoses.

La *substance (parenchyme) des poumons* a, à l'intérieur, une structure spongieuse. Le parenchyme a dans sa composition des bronches, des bronchioles et leurs ramifications, des alvéoles pulmonaires, ainsi que des vaisseaux, des nerfs et du tissu conjonctif. L'air étant contenu dans les poumons, leur substance a une densité relative (poids spécifique) inférieure à l'unité, voilà pourquoi les morceaux de poumon restent à la surface de l'eau. Les poumons du fœtus ne contiennent pas d'air et coulent dans l'eau.

L'inflammation des poumons s'appelle *pneumonie*.

Scanned with OKEN Scanner

Plèvre

Les poumons sont recouverts de séreuse, la *plèvre*, qui forme près de chaque poumon un cul-de-sac pleural. La plèvre est une membrane mince et brillante, son stroma conjonctif est tapissé, à la face libre, de cellules pavimenteuses du mésothélium. Comme les autres séreuses, la plèvre comprend deux feuillets, viscéral, plèvre viscérale, et pariétal, plèvre pariétale.

La *plèvre viscérale* (pulmonaire) fait corps avec le poumon, à l'exception de la région au niveau du hile qui n'est pas recouverte de plèvre. La plèvre pariétale revêt à l'intérieur les parois thoraciques et le médiastin.

Suivant la situation, on distingue dans la plèvre pariétale trois portions : la *plèvre costale* (qui recouvre les côtes et les muscles intercostaux, tapissés de fascia endothoracique), la *plèvre diaphragmatique* (qui est moulée sur le diaphragme, à l'exception du centre phrénique) et la *plèvre médiastinale* (qui limite latéralement le médiastin et fait corps avec le péricarde). La portion de la plèvre pariétale coiffant le sommet du poumon porte le nom du *dôme pleural*. Les deux feuillets, pariétal et viscéral, se réfléchissent l'un dans l'autre au niveau du hile, et au-dessous du hile un repli est formé (ligament pulmonaire). Aux points de jonction des différentes faces, la plèvre pariétale dessine des culs-de-sacs, les sinus pleuraux, où se rétractent les bords des poumons à l'inspiration profonde. Le plus gros d'entre eux, le sinus costodiaphragmatique, droit et gauche, est constitué par les plèvres costale et diaphragmatique au niveau du bord inférieur du poumon. Un cul-de-sac assez important, le sinus costomédiastinal, est disposé à gauche, à la hauteur de l'échancrure cardiaque sur le bord antérieur du poumon gauche.

Les plèvres pulmonaire et pariétale limitent la *cavité pleurale*. Elle contient un peu de liquide séreux qui humidifie les feuillets pleuraux et diminue le frottement. Ce liquide contribue aussi à une forte adhérence des feuillets, ce qui est un facteur important du mécanisme d'inspiration. L'air est absent de la cavité pleurale, et la pression y est négative. Les cavités pleurales droite et gauche ne communiquent pas entre elles. Un traumatisme thoracique qui s'accompagne de la lésion de la plèvre pariétale peut entraîner l'entrée d'air dans la cavité pleurale (pneumothorax).

L'inflammation de la plèvre s'appelle *pleurésie*.

Limites des poumons et de la plèvre

Il est adopté dans la pratique médicale de déterminer la projection des limites des poumons et de la plèvre à la surface du thorax. On distingue les limites antérieure, inférieure et postérieure (fig. 112).

La *limite antérieure* du poumon droit passe du sommet obliquement en bas, par l'articulation sternoclaviculaire, jusqu'à la réunion du manubrium et du corps du sternum, puis descend presque verticalement sur le corps sternal jusqu'au niveau du cartilage de la sixième côte où elle se prolonge par la limite inférieure. La limite antérieure du poumon gauche va du sommet jusqu'au ster-

Scanned with OKEN Scanner

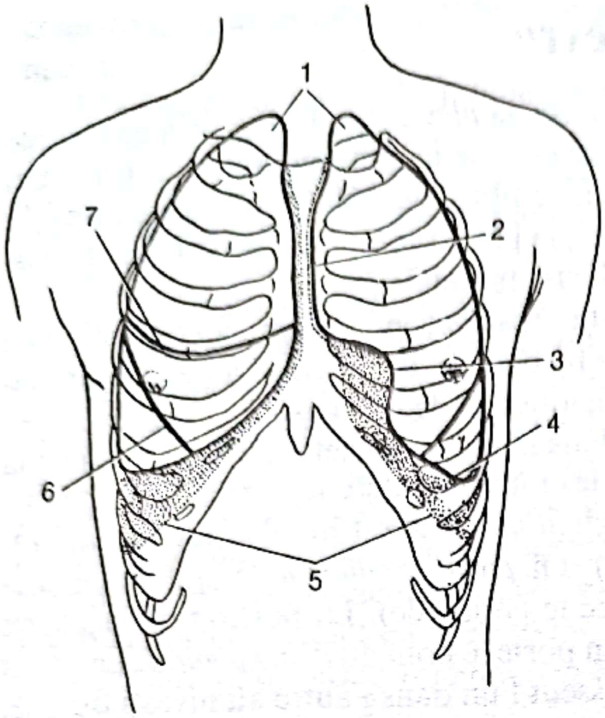

Fig. 112. Limites des poumons et de la plèvre (vue antérieure) :

1 – sommet des poumons ; *2* – bord antérieur du poumon ; *3* – échancrure cardiaque ; *4* – bord inférieur du poumon ; *5* – limite inférieure de la plèvre ; *6* et *7* – scissures interlobaires oblique et horizontale du poumon droit ; les côtes sont indiquées par les chiffres romains

num, mais s'arrête au niveau du cartilage de la quatrième côte pour dévier à gauche, traverser obliquement le cartilage de la cinquième côte et atteindre la sixième côte où la limite inférieure la continue. Cette différence entre les limites antérieures des poumons droit et gauche s'explique par la position asymétrique du cœur : sa majeure partie siège à gauche du plan médian.

Deux lignes verticales conventionnelles sont utilisées pour déterminer les projections de la limite inférieure des poumons (et de la plèvre).

La *limite inférieure* des poumons répond à la sixième côte sur la ligne médio-claviculaire, à la huitième côte sur la ligne médioaxillaire, à la dixième côte sur la ligne scapulaire et à la onzième côte sur la ligne paravertébrale. Un décalage de 1-2 cm est constaté dans la projection de la limite inférieure des poumons droit et gauche (à gauche elle est placée plus bas).

La *limite postérieure* des poumons passe par la ligne paravertébrale. Sur l'homme vivant, les limites des poumons sont déterminées par percussion.

Les limites antérieure et postérieure de la plèvre droite et gauche coïncident à peu près avec les limites correspondantes des poumons. La limite inférieure de la plèvre se place sur chaque ligne verticale d'une côte plus bas que la limite du poumon, étant donné la présence du sinus costodiaphragmatique. Le dôme pleural se trouve au niveau du sommet pulmonaire : il faut saillie dans la région cervicale, 2-3 cm au-dessus de la clavicule, ce qui correspond au niveau de l'extrémité postérieure de la première côte (apophyse épineuse de la septième vertèbre cervicale).

Médiastin

Le *médiastin* est un ensemble d'organes remplissant dans la cage thoracique l'espace entre les deux plèvres médiastinales. Cet espace est limité en avant par le sternum et partiellement par les cartilages costaux, en arrière par le rachis

Scanned with OKEN Scanner

dorsal, latéralement par les plèvres médiastinales, en bas par le centre phrénique du diaphragme, et en haut il communique avec la région cervicale par l'orifice supérieur du thorax. Le plan frontal conventionnel passant par les hiles pulmonaires divise le médiastin en portions antérieure et postérieure.

Dans le *médiastin antérieur*, on reconnaît généralement les portions inférieure et supérieure. La portion inférieure comprend le cœur et le péricarde, la portion supérieure englobe le thymus (chez l'adulte, il est presque entièrement remplacé par le tissu adipeux), l'aorte ascendante, la crosse aortique, le tronc pulmonaire, la veine cave inférieure et d'autres vaisseaux, ainsi que les nerfs phréniques et les ganglions lymphatiques. Le *médiastin* postérieur comprend l'œsophage, le nerf pneumogastrique (vague), l'aorte thoracique, le canal thoracique, les veines azygos et hémiazygos, etc. Du tissu conjonctif adipeux est disposé entre les organes médiastinaux [1].

Développement des organes respiratoires

L'épithélium de la muqueuse et des glandes de tous les organes respiratoires, à commencer par le larynx, dérive de l'endoderme, feuillet embryonnaire interne. Les cartilages, les tissus musculaire et conjonctif de ces organes se développent à partir du mésenchyme. Chez l'embryon, une évagination apparaît à la 4e semaine, sur l'intestin antérieur, elle croît vers le bas et prend la forme d'un tube. Ce tube, avec le mésenchyme attenant, donne naissance au larynx et à la trachée. L'extrémité libre du tube se divise en deux vésicules, bourgeons pulmonaires, qui donnent naissance aux poumons. Le bourgeon pulmonaire présente trois évaginations, et le bourgeon gauche en montre deux, ce sont les ébauches des lobes pulmonaires. Dans chacune de ces ébauches, d'autres évaginations apparaissent successivement, à partir desquelles se développent l'arbre bronchique et, par la suite, les acini. La croissance et le développement des organes respiratoires se poursuivent après la naissance. La taille du larynx augmente particulièrement vite chez les adolescents de sexe masculin dans la période de maturation sexuelle (leur voix mue au moment de la puberté).

Les dimensions du larynx et des autres organes respiratoires, y compris le volume des poumons, sont, en moyenne, plus importantes chez l'homme que chez la femme.

---

[1] La Nomenclature anatomique internationale distingue les médiastins supérieur et inférieur, ce dernier étant subdivisé en trois portions, antérieure, moyenne et postérieure. Le médiastin supérieur est limité par le manubrium sternal et l'étage thoracique supérieur du rachis, le médiastin antérieur par le corps du sternum et le péricarde, le médiastin moyen contient le péricarde avec les organes qu'il enveloppe (cœur, tronc pulmonaire, veines pulmonaires, etc.). Le médistin postérieur est limité par la bifurcation trachéale et le péricarde en avant, et le rachis dorsal (de la quatrième à la douzième vertèbre dorsale) en arrière.

Scanned with OKEN Scanner

QUESTIONS

1° Rôle du système respiratoire. 2° Citer par ordre tous les organes respiratoires. Quelles portions du pharynx conduisent l'air lors de la respiration nasale ? 3° Quels organes font partie des voies aériennes ? 4° Quels organes font partie des voies aériennes supérieures et inférieures ? 5° Pourquoi la lumière des voies aériennes est-elle béante ? 6° Quel épithélium tapisse la muqueuse des voies aériennes ? Rôle de cet épithélium. 7° Rôle des alvéoles pulmonaires. 8° Citer les parois des fosses nasales. 9° Quelles cavités sont disposées au-dessus, au-dessous et des deux côtés des fosses nasales ? 10° Orifices des fosses nasales. Où donnent-ils accès ? 11° Qu'est-ce qui entre dans la constitution du squelette de la cavité nasale ? 12° Cartilages du nez. 13° Cornets et méats nasaux. 14° Structure de la muqueuse nasale. 15° Deux portions fonctionnelles de la muqueuse nasale, leur situation. 16° Rôle de la respiration par le nez. 17° Parties du nez. Qu'est-ce qui entre dans sa constitution ? 18° Citer les sinus nasaux. Qu'est-ce qui tapisse leurs parois ? 19° Où s'abouchent les sinus nasaux ? Quel canal s'ouvre dans le méat inférieur ? 20° Rôle du larynx. 21° Position du larynx. A quel os est-il fixé ? 22° Quels organes se trouvent en avant, en arrière et des deux côtés du larynx ? 23° Cartilages laryngés, leur disposition réciproque. 24° Données essentielles sur la structure des cartilages thyroïde et épiglottique. 25° Données essentielles sur la structure des cartilages cricoïde et aryténoïde. 26° Principaux muscles laryngés, leur rôle. 27° Cavité laryngée (forme, portions, communication). 28° Replis de la muqueuse laryngée. 29° Qu'est-ce qui limite l'orifice glottique ? 30° Forme et longueur de la trachée. 31° Position et parties de la trachée. 32° Qu'est-ce qu'on appelle bifurcation trachéale ? Où se trouve-t-elle ? 33° Structure de la paroi trachéale. Comment s'appelle et à quoi adhère sa paroi postérieure ? 34° Bronches souches (bronches principales). Qu'est-ce qui les différencie ? 35° Structure de la paroi des bronches souches. 36° Rôle des poumons. 37° Forme du poumon. Comment s'appellent les parties élargie et rétrécie du poumon ? 38° Faces et bords du poumon. 39° Hile pulmonaire (définition, qu'est-ce qui y passe ?). 40° Pédicule pulmonaire (qu'est-ce qui entre dans sa constitution ?). 41° Lobes et scissures interlobaires des poumons droit et gauche. 42° Bronches faisant partie de l'arbre bronchique (ordre de ramification). 43° Comment se divisent les bronches lobulaires ? 44° Structure de la paroi des bronches intrapulmonaires. 45° Principale différence entre la paroi des bronchioles et celle des bronches. 46° Segment bronchopulmonaire (définition, nombre des segments). 47° Lobule pulmonaire (définition, diamètre approximatif). 48° Acinus, sa composition et son rôle. 49° Alvéoles pulmonaires, leur structure. Quel processus s'effectue à travers la paroi alvéolaire ? 50° Nombre total des alvéoles et surface respiratoire (approximativement). 51° Deux systèmes de vaisseaux sanguins dans les poumons, leur rôle. 52° Quel sang circule dans les artères pulmonaires, les veines pulmonaires, les branches (artères) bronchiques, les veines bronchiques ? 53° La plèvre, à quel type de tuniques appartient-elle ? 54° Désignation des feuillets pleuraux. Qu'est-ce qu'ils recouvrent ? 55° Trois portions de la plèvre pariétale (désignation, qu'est-ce qu'elles recouvrent ?). Qu'appelle-t-on dôme pleural ? 56° Sinus pleuraux (définition, principaux sinus). 57° Cavité pleurale (définition, que contient-elle ?). 58° Limites des poumons et de la plèvre. 59° Projection de la limite antérieure du poumon droit et gauche. 60° Lignes verticales conventionnelles sur le thorax, leur disposition. 61° Projection de la limite inférieure du poumon. 62° Relations des limites antérieure, postérieure et inférieure de la plèvre et du poumon. 63° Niveau de position du sommet pulmonaire et du dôme pleural. 64° Qu'est-ce qu'on appelle médiastin ? 65° Qu'est-ce qui limite le médiastin ? 66° Où se situe la limite conventionnelle entre le médiastin antérieur et postérieur ? Quelles portions distingue-t-on dans le médiastin antérieur ? 67° Quels organes font partie du médiastin antérieur ? 68° Quels organes font partie du médiastin postérieur ?

Scanned with OKEN Scanner

Système urogénital

Le *système urogénital* ou appareil urogénital (fig. 113 et 114) comprend deux systèmes de fonction distincte : les organes urinaires et les organes génitaux. Les premiers exercent la fonction d'excrétion (formation et évacuation de l'urine), les seconds assurent la reproduction, mais les deux systèmes sont liés entre eux par le développement et la topographie.

Organes urinaires

Généralités

Le métabolisme donne lieu à la formation des produits de décomposition qui ne peuvent être utilisés par l'organisme et en sont évacués par les organes appropriés. Une grande part en est éliminée avec l'urine par le système urinaire qui est le principal système excréteur. Les *organes urinaires* sont représentés par les reins, les uretères, la vessie et l'urètre. L'urine se forme dans les reins. Les uretères conduisent l'urine des reins dans la vessie qui sert de réservoir. Par l'urètre, l'urine est périodiquement évacuée de la vessie en dehors de l'organisme.

Outre la formation de l'urine, les reins interviennent également dans le maintien de la constance du milieu interne de l'organisme, en particulier dans la sauvegarde de la composition ionique du sang. Les reins synthétisent aussi des substances, par exemple une enzyme, la rénine, qui participe à la régulation de la tension artérielle. Outre les organes urinaires, la fonction d'excrétion est également exercée par la peau, les poumons et l'intestin. Les produits de décomposition et certains sels sont éliminés dans les sueurs par la peau, les poumons évacuent de l'organisme le gaz carbonique et l'eau (sous forme de vapeurs d'eau), l'intestin élimine certains sels (les ions calcium, fer, etc. sont évacués dans les fèces).

Rein

Les *reins*, droit et gauche (fig. 115), chacun pesant environ 150 g, se placent dans l'espace rétropéritonéal de la cavité abdominale. Le rein droit est situé au niveau de la douzième vertèbre dorsale et de la moitié supérieure de la troisième vertèbre lombaire, le rein gauche au niveau de la moitié inférieure de la onzième vertèbre dorsale et la deuxième vertèbre lombaire. Leur environnement est le

Scanned with OKEN Scanner

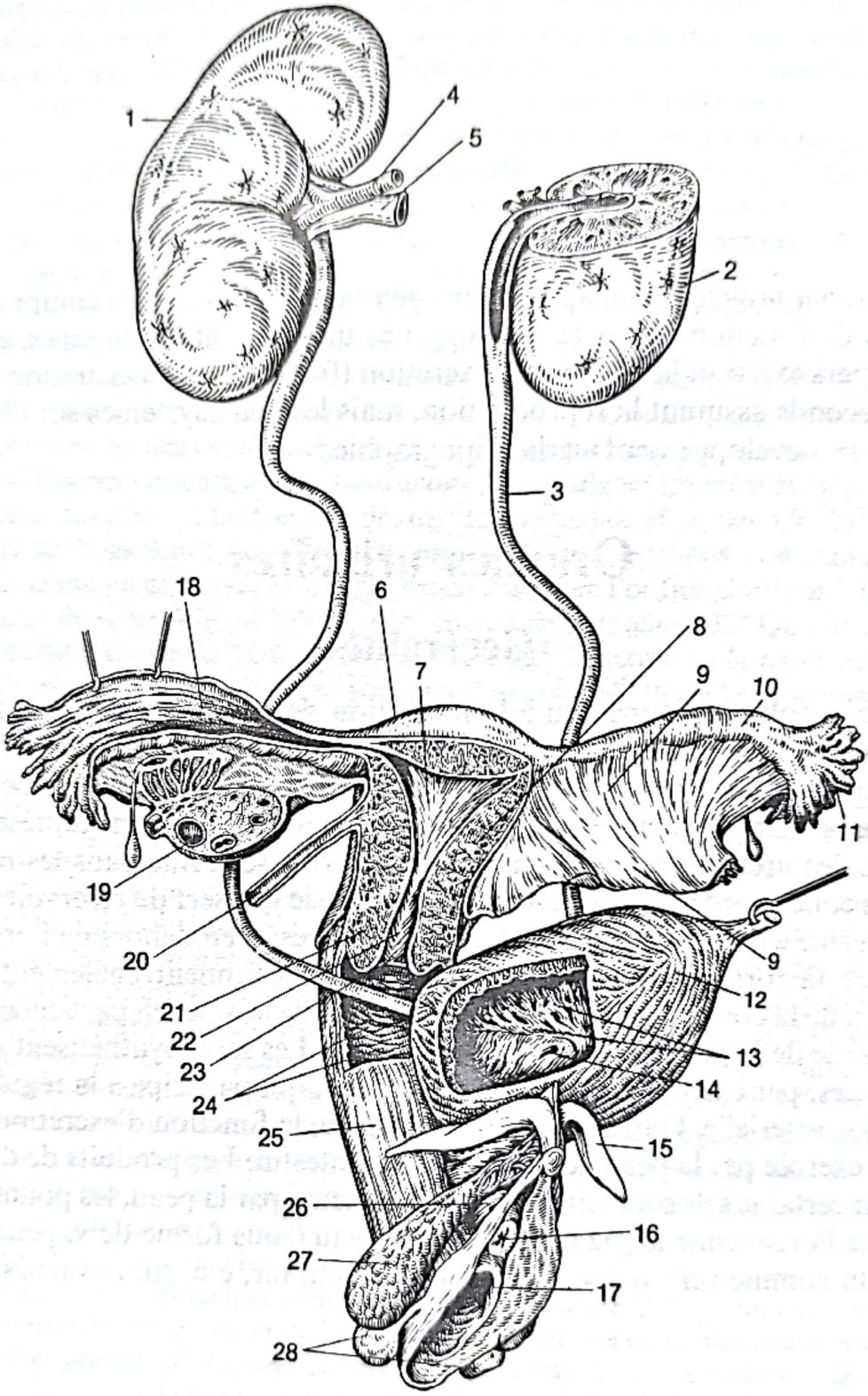

Fig. 113. Appareil urogénital de la femme (schéma) :
1 – rein droit ; *2* – rein gauche ; *3* – uretère ; *4* – artère rénale ; *5* – veine rénale ; *6* – fundus de l'utérus ; *7* – cavité utérine ; *8* – corps utérin ; *9* – ligament large de l'utérus ; *10* – trompe utérine ; *11* – franges de la trompe ; *12* – vessie ; *13* – muqueuse vésicale ; *14* – orifice urétéral ; *15* – pilier du clitoris ; *16* – orifice externe de l'urètre ; *17* – orifice vaginal ; *18* – muqueuse de la trompe ulérine ; *19* – vessie ; *20* – ligament rond de l'utérus ; *21* – col utérin ; *22* – canal cervical ; *23* – orifice de l'utérus ; *24* – plis vaginaux ; *25* – vagin ; *26* – urètre ; *27* – bulbe du vestibule ; *28* – glandes vestibulaires majeures

Scanned with OKEN Scanner

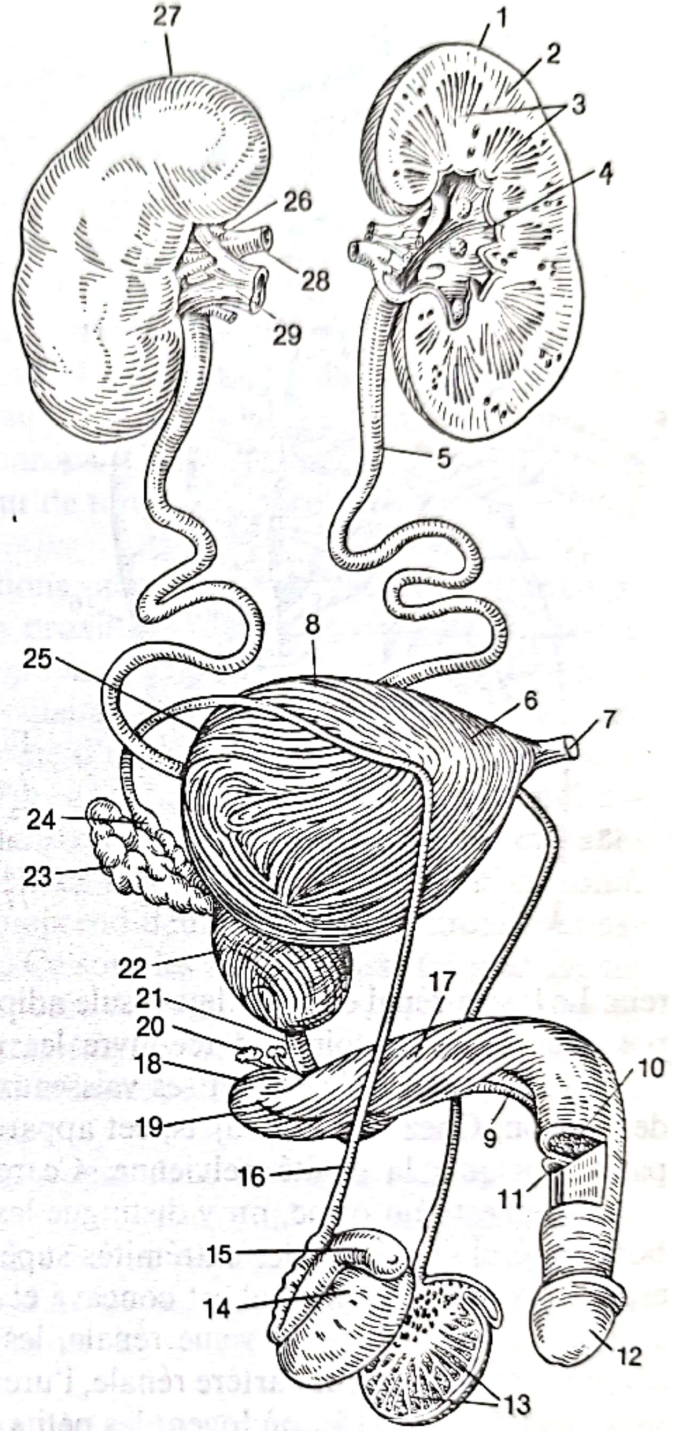

Fig. 114. Appareil urogénital de l'homme (schéma) :

1 – rein gauche ; *2* – corticale rénale ; *3* – médullaire rénale ; *4* – bassinet du rein ; *5* – uretère ; *6* – apex de la vessie ; *7* – ligament ombilical médian ; *8* – corps de la vessie ; *9* – corps spongieux du pénis ; *10* – corps caverneux du pénis ; *11* – partie spongieuse de l'urètre ; *12* – gland du pénis ; *13* – lobes du testicule ; *14* – testicule ; *15* – épididyme ; *16* – canal déférent ; *17* – corps du pénis ; *18* et *19* – bulbe du pénis ; *20* – glande bulbourétrale ; *21* – partie membreneuse de l'urètre ; *22* – prostate ; *23* – vésicule séminale ; *24* – ampoule du canal déférent ; *25* – fond de la vessie ; *26* – hile rénal ; *27* – rein droit ; *28* – artère rénale ; *29* – veine rénale

suivant : a) en arrière, la partie lombaire du diaphragme, le muscle psoas et le muscle carré des lombes ; b) en avant du rein droit, le lobe droit du foie, l'angle droit du côlon et la portion descendante du duodénum ; en avant du rein gauche, l'estomac, la queue du pancréas, la rate ; c) au-dessus de chaque rein, la surrénale.

Le rein est revêtu de membrane propre, la *capsule fibreuse* constituée de tissu conjonctif. La capsule fibreuse adhère peu au rein et peut en être facilement détachée. Le rein est entouré d'un amas de tissu adipeux, la *capsule adipeuse*, et en dehors est formé un sac aponévrotique, le *fascia rénal*. La capsule adipeuse repose sur la capsule fibreuse, elle est mieux marquée sur la face postérieure du

Scanned with OKEN Scanner

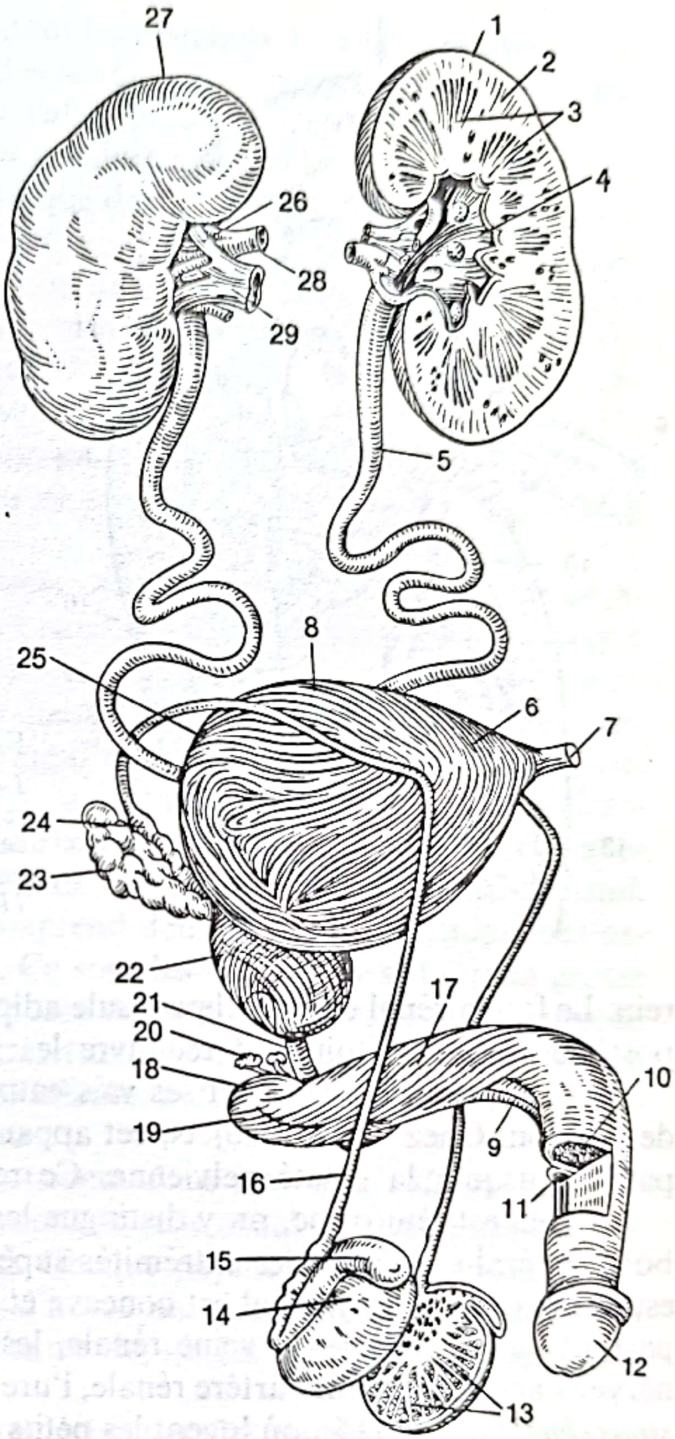

Fig. 114. Appareil urogénital de l'homme (schéma) :

1 – rein gauche ; *2* – corticale rénale ; *3* – médullaire rénale ; *4* – bassinet du rein ; *5* – uretère ; *6* – apex de la vessie ; *7* – ligament ombilical médian ; *8* – corps de la vessie ; *9* – corps spongieux du pénis ; *10* – corps caverneux du pénis ; *11* – partie spongieuse de l'urètre ; *12* – gland du pénis ; *13* – lobes du testicule ; *14* – testicule ; *15* – épididyme ; *16* – canal déférent ; *17* – corps du pénis ; *18* et *19* – bulbe du pénis ; *20* – glande bulbourétrale ; *21* – partie membreneuse de l'urètre ; *22* – prostate ; *23* – vésicule séminale ; *24* – ampoule du canal déférent ; *25* – fond de la vessie ; *26* – hile rénal ; *27* – rein droit ; *28* – artère rénale ; *29* – veine rénale

suivant : a) en arrière, la partie lombaire du diaphragme, le muscle psoas et le muscle carré des lombes ; b) en avant du rein droit, le lobe droit du foie, l'angle droit du côlon et la portion descendante du duodénum ; en avant du rein gauche, l'estomac, la queue du pancréas, la rate ; c) au-dessus de chaque rein, la surrénale.

Le rein est revêtu de membrane propre, la *capsule fibreuse* constituée de tissu conjonctif. La capsule fibreuse adhère peu au rein et peut en être facilement détachée. Le rein est entouré d'un amas de tissu adipeux, la *capsule adipeuse*, et en dehors est formé un sac aponévrotique, le *fascia rénal*. La capsule adipeuse repose sur la capsule fibreuse, elle est mieux marquée sur la face postérieure du

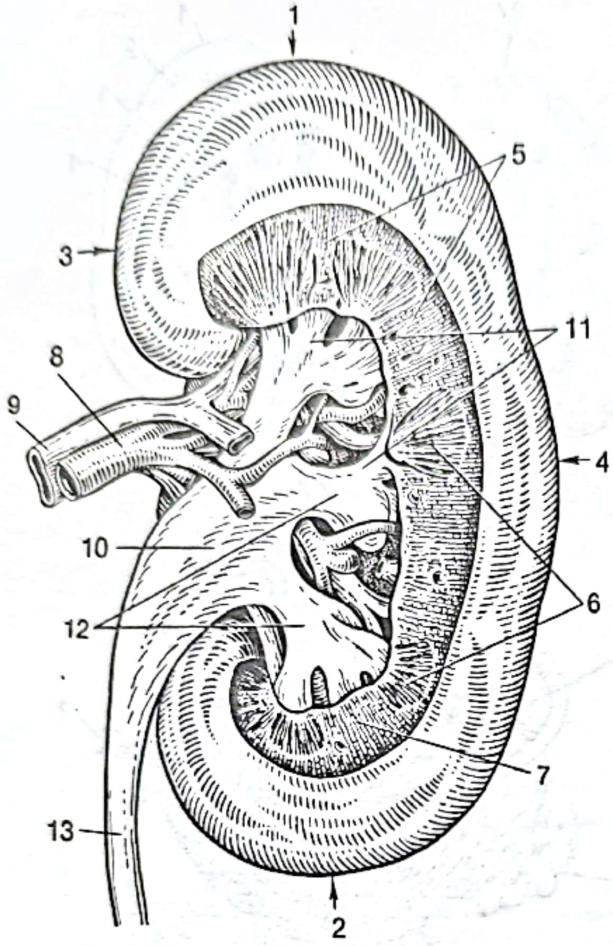

Fig. 115. Rein droit (vue postérieure) : *1* – extrémité supérieure ; *2* – extrémité inférieure ; *3* – bord médial ; *4* – bord latéral ; *5* – corticale ; *6* – médullaire, *7* – colonnes ; *8* – artère rénale ; *9* – veine rénale ; *10* – bassinet du rein ; *11* – petits calices ; *12* – grands calices ; *13* – uretère

rein. Le fascia rénal englobe la capsule adipeuse et a deux feuillets, antérieur et postérieur. Le péritoine ne recouvre les reins qu'en avant.

Les membranes du rein et ses vaisseaux constituent ensemble son appareil de fixation. Chez certains sujets, cet appareil est relâché, et le rein se déplace, parfois jusqu'à la cavité pelvienne. Ce rein s'appelle mobile.

Le rein est réniforme, on y distingue les faces antérieure et postérieure, les bords latéral et médial, les extrémités supérieure et inférieure. Le bord latéral est convexe, le bord médial est concave et a un sillon, le *hile rénal*, par lequel passent l'artère rénale, la veine rénale, les vaisseaux lymphatiques, le plexus nerveux accompagnant l'artère rénale, l'uretère. Le hile rénal se prolonge par le *sinus rénal* (v. fig. 115), où logent les petits et grands calices rénaux, le bassinet du rein, des nerfs et des vaisseaux entourés de tissu cellulaire. Les *petits calices* sont au nombre de 8 à 12, ils ont la forme de tubes larges et courts. Une extrémité de chaque calice embrasse la *papille rénale*, et l'autre extrémité débouche dans le grand calice. Il y a en tout 2 ou 3 *grands calices*. Ils confluent pour former le *bassinet du rein*, en forme d'entonnoir, qui se rétrécit et se prolonge par l'uretère. La paroi des calices et du bassinet se compose de muqueuse, d'une couche de fibres musculaires lisses et d'une couche conjonctive.

La *substance du rein* (*parenchyme*) (v. fig. 115) est constituée de deux couches : la *corticale*, ou cortex, et la *médullaire*, qui diffèrent par leur couleur et leur structure microscopique. La corticale est plus claire que la médullaire, elle forme une couche ininterrompue sur le pourtour du rein et envoie des prolongements dans la médullaire, les *colonnes rénales*. La médullaire est à l'intérieur, a

Scanned with OKEN Scanner

la forme de pyramides triangulaires [1] dont les sommets sont orientés vers le sinus rénal. Les sommets de 2-3 pyramides se réunissent pour constituer la papille rénale faisant saillie dans le petit calice rénal.

Structure microscopique du rein. La substance rénale se compose d'un support conjonctif, de tubules rénaux, ainsi que de vaisseaux sanguins et lymphatiques et de nerfs. Le support conjonctif est représenté par le tissu réticulé.

Les *tubules rénaux* constituent une grande partie de la substance rénale, ils sont de forme et de calibre variables. Les tubules rénaux entrent dans la constitution du *néphron*, unité morphologique et fonctionnelle du rein. Leurs parois sont faites d'épithélium rénal représenté par des cellules de forme variable. Un rein compte environ 1 million de néphrons. La longueur des tubules d'un néphron est de 18 à 50 mm, et la longueur de tous les néphrons rénaux est égale à près de 100 km.

Chaque néphron est formé de portions suivantes qui se succèdent (hors-texte XVIII) : corpuscule rénal, portion proximale, anse du néphron et portion distale. Le corpuscule rénal est la *capsule glomérulaire* (*capsule de Bowman-Choumlianski*) avec le bouquet de capillaires sanguins à l'intérieur, *glomérule rénal*. La capsule de Bowman a la forme d'un calice dont les parois sont formées de deux feuillets, externe et interne, avec une fente (cavité capsulaire) entre les deux. Les portions proximale et distale du néphron ont la forme de tubes contournés, aussi leur donne-t-on le nom de *tubes contournés proximal* et *distal*. L'anse du néphron (*anse de Henle*) comprend deux parties, descendante et ascendante, qui dessinent une courbure. Ce sont les tubes droits. La plus grosse part des néphrons (environ $^4/_5$) est disposée dans la corticale, et on les appelle *néphrons corticaux*. Les autres sont *juxtamédullaires* : leurs capsules de Bowman sont dans le cortex, à la limite de la médullaire, et les autres segments se partagent entre la corticale et la médullaire.

Les tubes contournés distaux débouchent dans les *tubes collecteurs*. Plusieurs tubes collecteurs confluent pour constituer le canal papillaire qui s'ouvre par un orifice dans le petit calice rénal. Chaque papille présente plusieurs orifices. Les tubes collecteurs sont le siège d'absorption partielle de l'eau, et les canaux papillaires servent au reflux de l'urine depuis les néphrons vers les petits calices.

Système sanguin du rein. Il est caractérisé par des particularités dues à la structure de l'organe et à sa fonction de production de l'urine. L'artère rénale a un calibre assez important par rapport à la taille du rein, elle véhicule le sang destiné non seulement à l'alimentation du rein, mais aussi à la production de l'urine. Quelque 2000 l de sang circulent par jour à travers les reins.

Dans le sinus rénal et le rein même, l'artère rénale se divise successivement en branches de plus petit calibre. Les plus petites portent le nom d'artérioles glomérulaires afférentes (*vaisseaux afférents*). Chaque vaisseau afférent atteint la capsule glomérulaire et forme un réseau de capillaires qui constituent ce glomérule. De celui-ci part l'artériole glomérulaire efférente (*vaisseau efférent*). Le calibre du vaisseau efférent dans les néphrons corticaux est inférieur à celui du

[1] Pyramides de Malgpighi. (*N.d.R.*)

Scanned with OKEN Scanner

vaisseau afférent. Cela crée une pression sanguine relativement élevée dans les capillaires du glomérule, ce qui est d'une grande importance pour la formation de l'urine. Les vaisseaux afférents, efférents et capillaires véhiculent le sang artériel. Le vaisseau efférent forme, pour sa part, un réseau de capillaires qui adhèrent aux tubules rénaux des néphrons. En passant par ces capillaires, le sang artériel devient veineux. Ainsi donc, les reins possèdent deux systèmes de capillaires : les uns forment les glomérules faisant partie des capsules de Bowman et acheminent le sang artériel. Les autres se situent dans le voisinage des tubules rénaux des néphrons et achéminent le sang veineux.

Le système sanguin des néphrons juxtamédullaires diffère quelque peu de celui des néphrons corticaux. La différence essentielle est que le vaisseau efférent est du même calibre que le vaisseau afférent. S'étant détaché de la capsule de Bowman, il ne forme pas de capillaires, et le sang en reflue directement vers les petites veines. De ce fait, les néphrons juxtamédullaires ne semblent pas jouer un rôle important dans la production de l'urine. Les vaisseaux de ces néphrons participent à la régulation du courant sanguin rénal : l'afflux étant élevé, une partie de sang y circule vite et aisément. Il a été établi que les néphrons juxtamédullaires comportent des cellules sécrétrices de rénine et d'autres substances biologiquement actives qui viennent dans le sang (fonction endocrinienne du rein).

Chacune des grandes branches de l'artère rénale vascularise un segment déterminé du rein. On en distingue cinq : supérieur, antérosupérieur, antéro-inférieur, inférieur et postérieur.

L'inflammation du rein s'appelle *néphrite* et l'inflammation du bassinet du rein s'appelle *pyélite*.

Uretère

L'*uretère*, droit et gauche (v. fig. 113 et 114) est un conduit d'environ 30 cm de long, d'un diamètre de 3 à 9 mm selon le segment. Sortant du bassinet du rein, l'uretère passe par l'espace rétropéritonéal, traverse en avant les vaisseaux iliaques au niveau de la ligne terminale du bassin et pénètre dans le petit bassin. Ici, il parvient jusqu'au segment inférieur de la vessie, le perfore obliquement et débouche dans la cavité vésicale.

On distingue dans l'uretère deux parties, abdominale et pelvienne. La partie abdominale touche en arrière le muscle psoas, et en avant elle est traversée par une artère et une veine, ovariennes chez la femme et testiculaires chez l'homme. En dedans de la partie abdominale de l'uretère droit, se place la veine cave inférieure, et en dehors le côlon ascendant et le caecum. En dedans de l'uretère gauche, passe l'aorte abdominale, et en dehors le côlon ascendant. La partie pelvienne de l'uretère chemine d'abord sur la paroi du petit bassin, puis s'en écarte et se dirige dans le sens antéromédial. Avant de déboucher dans la vessie, l'uretère se croise avec le canal déférent chez l'homme, et chez la femme il passe à proximité du col utérin et du vagin et se croise avec l'artère utérine. La portion terminale du segment pelvien perfore obliquement la paroi de la vessie et s'abouche au niveau de celle-ci.

Scanned with OKEN Scanner

La paroi uretérale se compose de trois tuniques : muqueuse (interne), musculeuse (moyenne) et adventice (externe). La muqueuse est tapissée d'épithélium, contient des glandes muqueuses et dessine des replis longitudinaux. La musculeuse est représentée par trois couches de fibres lisses dont la contraction contribue à la progression de l'urine depuis le bassinet rénal et empêche son reflux. L'adventice est conjonctive. Le péritoine ne recouvre les uretères qu'en avant.

Vessie

La *vessie* (hors-texte XIX) est un organe creux dont la forme varie suivant le degré de remplissage : vide, elle est déprimée, et remplie d'urine, elle est ovoïde ou piriforme. La capacité de la vessie diffère d'un individu à l'autre. En moyenne elle est chez l'adulte de 500 à 700 ml. La miction étant gênée, la vessie peut s'étendre fortement et recevoir davantage d'urine.

La vessie est située dans la cavité du petit bassin, derrière la symphyse pubienne qui en est séparée par du tissu cellulaire lâche, et devant l'utérus et une partie du vagin chez la femme, le rectum et les vésicules séminales chez l'homme. On distingue dans la vessie l'apex, le corps, le fond et le col.

L'*apex* regarde en haut et en avant. La vessie étant fort remplie, il déborde la symphyse pubienne et vient jusqu'à la paroi abdominale antérieure. Le *corps de la vessie*, sa grande partie moyenne, a les faces antérieure, postérieure et deux latérales. Le *fond* se place en bas et en arrière, il se rétrécit et se prolonge par le *col*. Le fond et le col sont les éléments les moins mobiles de l'organe. La prostate est sous-jacente au fond de la vessie chez l'homme, et le diaphragme urogénital chez la femme.

Chez le nouveau-né, une grande partie de la vessie est située dans la cavité abdominale au-dessus de la symphyse pubienne. Avec l'âge, la vessie s'abaisse à mesure du développement du bassin.

La paroi vésicale est composée de muqueuse (interne) avec sous-muqueuse, de musculeuse (moyenne) et d'adventice et partiellement de séreuse (externe). La muqueuse est le revêtement interne de la vessie, elle forme de multiples replis qui se redressent à mesure que l'organe est rempli d'urine. Sur le fond de la vessie, on observe un segment de forme triangulaire, le *trigone vésical*, à ce niveau la sous-muqueuse n'est pas marquée et la muqueuse ne forme pas de replis. Les sommets de ce trigone présentent trois orifices, deux urétéraux et un urétral interne. La muqueuse, de même que les autres tuniques vésicales, contient beaucoup de fibres nerveuses et de leurs terminaisons, y compris des récepteurs sensibles à la pression intravésicale. L'excitation de ces récepteurs déclenche l'acte réflexe de miction.

La musculeuse vésicale est constituée de tissu lisse formant trois couches, deux longitudinales (externe et interne) et une circulaire (moyenne). Cette dernière est la plus puissante. Au niveau du col, autour de l'orifice interne de l'urètre, les fibres musculaires de cette couche forment un renflement, le *sphincter vésical* à contraction involontaire. Quand la vessie se remplit, sa paroi, y com-

Scanned with OKEN Scanner

pris la musculeuse, s'étire et le sphincter se contracte. Au moment de la miction, le sphincter est relâché, et la musculeuse vésicale se contracte, ce qui a pour effet la vidange de la vessie.

Le péritoine (séreuse) recouvre en arrière le corps et l'apex de la vessie, et le reste est revêtu d'adventice.

L'inflammation de la vessie s'appelle *cystite*.

Urètre

L'*urètre* sert à conduire l'urine de la vessie jusqu'à l'extérieur. Chez l'homme, il conduit aussi le sperme. Vu les différences sexuelles, l'urètre de l'homme et de la femme sont décrits séparément.

L'*urètre féminin* (fig. 116) est un conduit d'environ 3,0-3,5 cm de long qui se trouve en avant du vagin. Le canal commence par l'orifice interne au niveau du col de la vessie, passe en arrière et en bas de la symphyse pubienne et s'ouvre

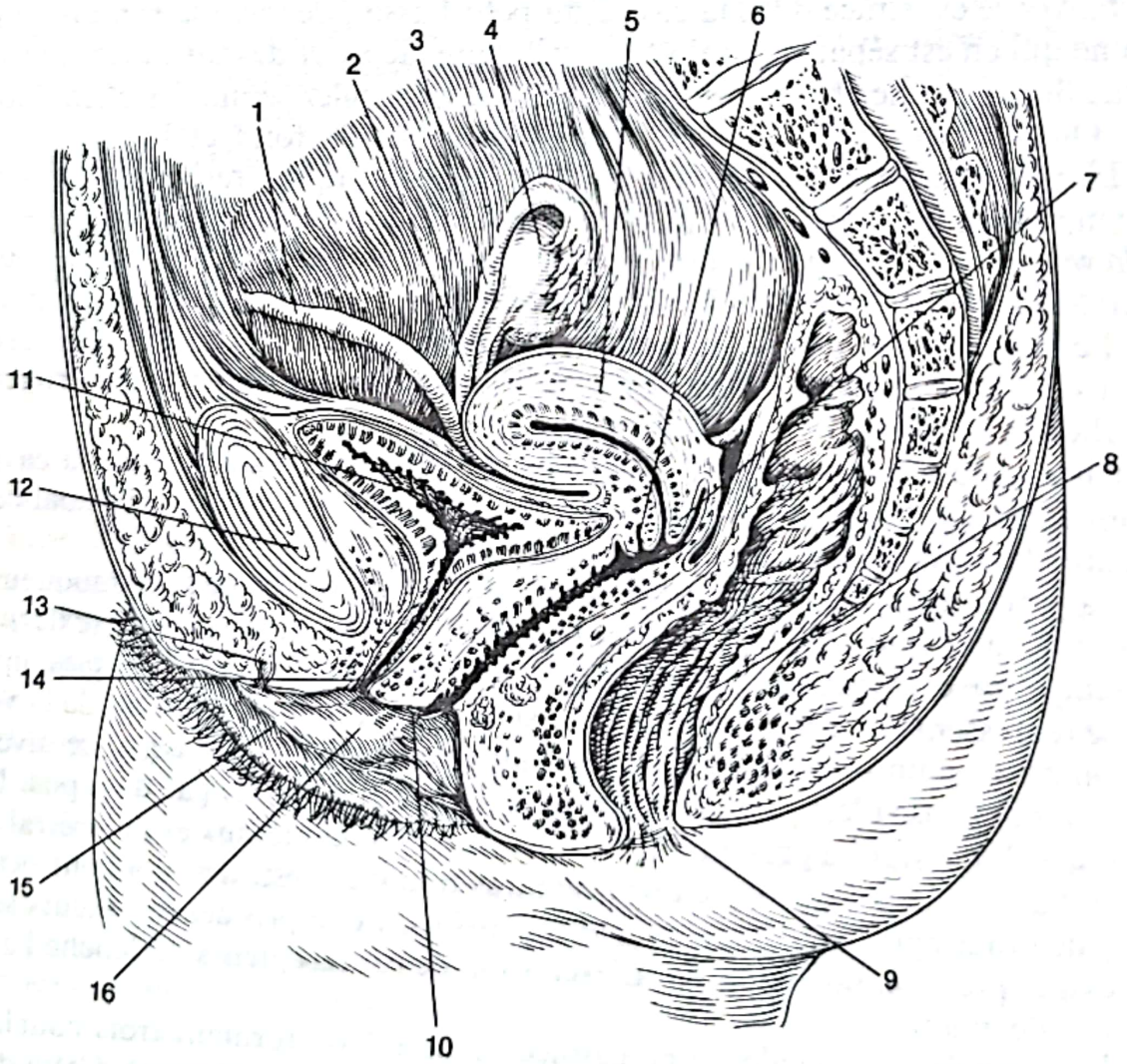

Fig. 116. Coupe médiane du bassin féminin :
1 – ligament rond de l'utérus ; *2* – ligament propre de l'ovaire ; *3* – trompe utérine ; *4* – ovaire ; *5* – utérus ; *6* – lèvre antérieure de l'utérus ; *7* – lèvre postérieure de l'utérus ; *8* – rectum ; *9* – anus ; *10* – orifice vaginal ; *11* – vessie ; *12* – symphyse pubienne ; *13* – clitoris ; *14* – orifice externe de l'urètre ; *15* – grande lèvre ; *16* – petite lèvre

Scanned with OKEN Scanner

par l'orifice externe dans le vestibule vaginal. Sur son trajet, il perfore le diaphragme urogénital, où il est entouré d'un muscle, le *sphincter urétral* strié à contraction volontaire.

La paroi urétrale s'étire facilement, elle se compose de muqueuse et de musculeuse. La muqueuse forme des replis longitudinaux, contient de multiples glandes et présente des lacunes (lacunes urétrales). La musculeuse est faite de faisceaux de fibres lisses.

L'*urètre masculin* est décrit p. 219.

QUESTIONS

1° Rôle des organes urinaires (les citer). 2° Participation d'autres organes à l'excrétion. 3° Rôle des reins. 4° Position des reins. 5° Capsules rénales. Comment les reins sont-ils recouverts de péritoine ? 6° Forme du rein, ses faces, bords et extrémités. 7° Hile rénal : définition, qu'est-ce qui y passe ? 8° Sinus rénal : définition, qu'est-ce qui y loge ? 9° Structure de la paroi des calices et du bassinet du rein. 10° Qu'est-ce qui se situe en arrière des reins ? 11° Quels organes sont disposés en avant du rein droit et du rein gauche ? 12° Qu'est-ce qui constitue l'appareil de fixation des reins ? 13° Deux substances du rein : nom, disposition réciproque. 14° Quel tissu constitue la charpente du rein ? Qu'est-ce qui entre dans la constitution du parenchyme rénal ? 15° De quoi se composent les parois des tubules rénaux ? 16° Eléments du néphron. 17° Combien de néphrons compte le rein ? Rôle des néphrons. 18° Deux types de néphrons, dans quelle substance sont-ils surtout présents ? 19° Corpuscule rénal : composition, rôle. 20° Rôle des tubes collecteurs et des canaux papillaires. 21° Particularités essentielles du système sanguin des reins. 22° Quel sang circule dans les vaisseaux afférents, les glomérules et les vaisseaux efférents ? 23° Rôle des différences de calibre des vaisseaux efférent et afférent. 24° Deux systèmes de capillaires sanguins dans les reins. Leur rôle. 25° Rôle des uretères. 26° Longueur, position et parties de l'uretère. 27° Structure de la paroi uretérale. Rôle de la musculeuse. 28° Qu'est-ce qui se situe en arrière de la partie abdominale de l'uretère ? 29° Quels organes sont situés en dedans et en dehors des uretères droit et gauche ? 30° Rôle de la vessie, sa capacité. 31° Position de la vessie. 32° Qu'est-ce qui est situé en avant, en arrière et en bas de la vessie ? 33° Particularités de la position de la vessie chez le nouveau-né. 34° Portions de la vessie. 35° Structure de la paroi vésicale (tuniques), rôle de la musculeuse. 36° Trigone vésical : sa position, orifices sur ses sommets. 37° Qu'est-ce qui entoure l'orifice interne de l'urètre ? 38° Où se déplace et que touche l'apex de la vessie remplie ? 39° Rôle de l'urètre. 40° Longueur, position de l'urètre féminin. Où s'abouche-t-il ? 41° Structure de la paroi de l'urètre féminin. 42° Où se place le sphincter de l'urètre féminin ?

Organes génitaux

Généralités

Les *organes génitaux* de l'homme et de la femme sont de structure différente, vu leur fonction spécifique. Les organes génitaux féminins servent à la croissance et la maturation des cellules reproductrices femelles (ovules) et au port de fœtus. Les glandes génitales féminines (ovaires) produisent des hormones sexuelles femelles. Les organes génitaux masculins sont destinés à la multiplication et la maturation des cellules reproductrices mâles (spermatozoïdes) et à

Scanned with OKEN Scanner

leur évacuation avec le sperme. Les glandes génitales masculines (testicules) produisent des hormones sexuelles mâles.

En fonction de leur situation, on distingue les organes génitaux internes et externes.

Chez la femme, les *organes génitaux internes* sont les ovaires, l'utérus, la trompe utérine et le vagin. Les *organes génitaux externes* sont les grandes et les petites lèvres et le clitoris (v. fig. 113).

Chez l'homme, les *organes génitaux internes* sont les testicules avec épididymes, les canaux déférents, les vésicules séminales, la prostate et les glandes bulbourétrales. Les *organes génitaux externes* sont le pénis et le scrotum (v. fig. 114).

Organes génitaux féminins internes

Ovaire

L'*ovaire*, droit et gauche, est une glande génitale qui sert à la croissance et à la maturation des cellules reproductrices femelles et à la production d'hormones femelles. Il se place dans la cavité pelvienne, à sa paroi latérale (hors-texte XX et XXI). L'ovaire a la forme d'une amande. Sa plus grande longueur, chez la femme pubère, est d'environ 2,5 cm, il pèse 5 à 8 g. On distingue les faces médiale et latérale, les extrémités tubaire (supérieure) et utérine (inférieure), les bords libre (postérieur) et mésovarien (antérieur). L'extrémité tubaire de l'ovaire donne insertion à une frange de la trompe utérine. Le *ligament propre de l'ovaire* (*ligament utéro-ovarien*) relie l'ovaire à l'utérus. Par son bord mésovarien, l'ovaire est fixé, au moyen d'un petit repli péritonéal, le *mésovarium*, au feuillet postérieur du ligament large de l'utérus. A ce niveau, des vaisseaux et des nerfs entrent dans l'ovaire. Dehors, celui-ci est revêtu d'une séreuse composée de tissu conjonctif tapissé à la surface d'épithélium cubique.

On distingue dans l'ovaire deux couches, la médullaire et la corticale (cortex). La *médullaire* est disposée au niveau du bord mésovarien et en profondeur de l'ovaire. Elle est composée de tissu conjonctif contenant des vaisseaux et des nerfs. La *corticale* siège sur le pourtour de l'ovaire, a un stroma conjonctif comprenant des *follicules*.

Chez la nouveau-née, chaque ovaire contient quelques dizaines de milliers de *follicules ovariens primaires*. Chaque follicule se compose d'une couche de cellules épithéliales folliculaires entourant l'ovogonie (cellule germinale). Chez la jeune fille pubère, on observe la croissance intense d'une partie des follicules primaires, la croissance et la maturation des ovules qu'ils contiennent. Le follicule mature (v. hors-texte XX) est appelé *follicule ovarien vésiculaire* ou *follicule de De Graaf*. C'est une vésicule de 6 à 12 mm de diamètre, visible à l'œil nu. Sa paroi comprend une couche de tissu conjonctif dense, des capillaires sanguins et une couche de granulations composée de cellules épithéliales folliculaires. Les cellules granuleuses du follicule grandissant exercent une fonction endocrinienne, elles synthétisent et excrètent dans le sang une hormone femelle, l'œstradiol.

Scanned with OKEN Scanner

Hors-texte XIV. Fosse nasale (gauche) :

1 – sinus frontal ; *2* – os propre du nez ; *3* – cornet moyen ; *4* – méat moyen ; *5* – vestibule nasal ; *6* – pointe du nez ; *7* – cornet inférieur ; *8* – méat inférieur ; *9* – palais dur ; *10* – canal de l'incisive ; *11* – lèvre supérieure ; *12* – orifice buccale ; *13* – cavité buccale proprement dite ; *14* – lèvre inférieure ; *15* – langue ; *16* – mandibule ; *17* – muscle géniohyoïdien ; *18* – muscle génioglosse ; *19* – épiglotte ; *20* – pilier postérieur du voile du palais ; *21* – voile du palais ; *22* – torus tubaire ; *23* – orifice pharyngé de la trompe d'Eustache ; *24* – hypophyse

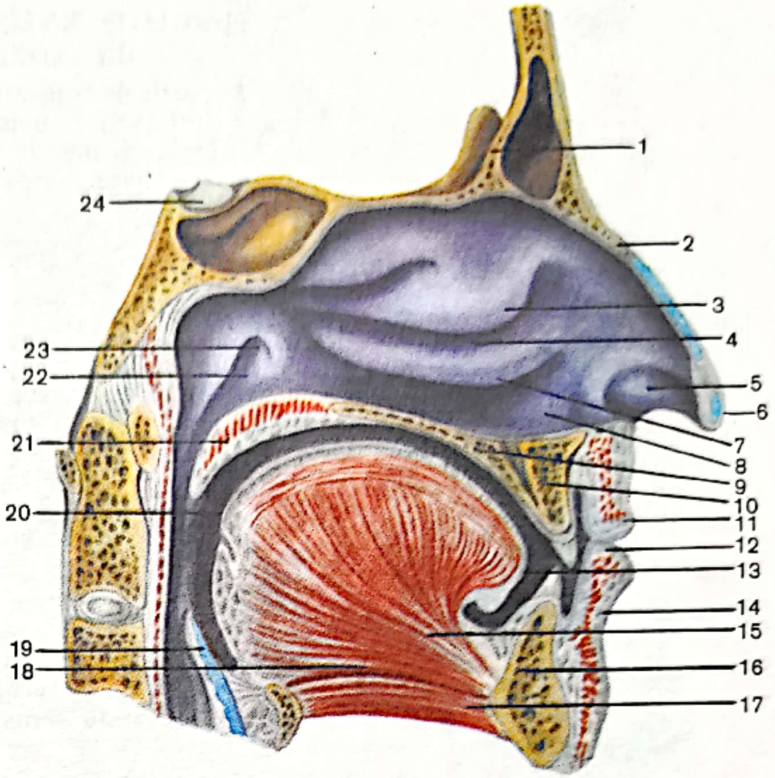

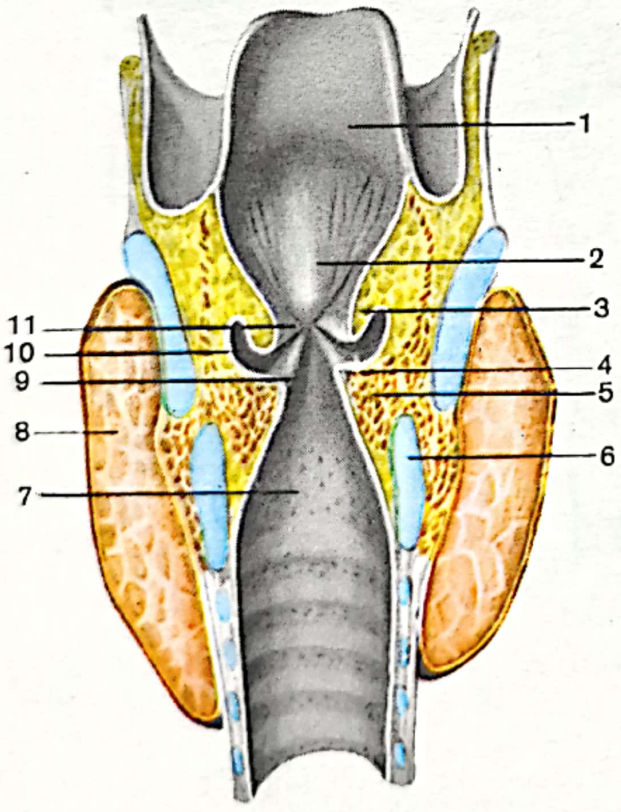

Hors-texte XV. Larynx (coupe frontale) :

1 – vestibule ; *2* – épiglotte ; *3* – repli vestibulaire ; *4* – repli glottique ; *5* – muscle vocal ; *6* – cartilage cricoïde ; *7* – cavité sous-glottique ; *8* – glande thyroïde ; *9* – glotte ; *10* – ventricule ; *11* – orifice vestibulaire

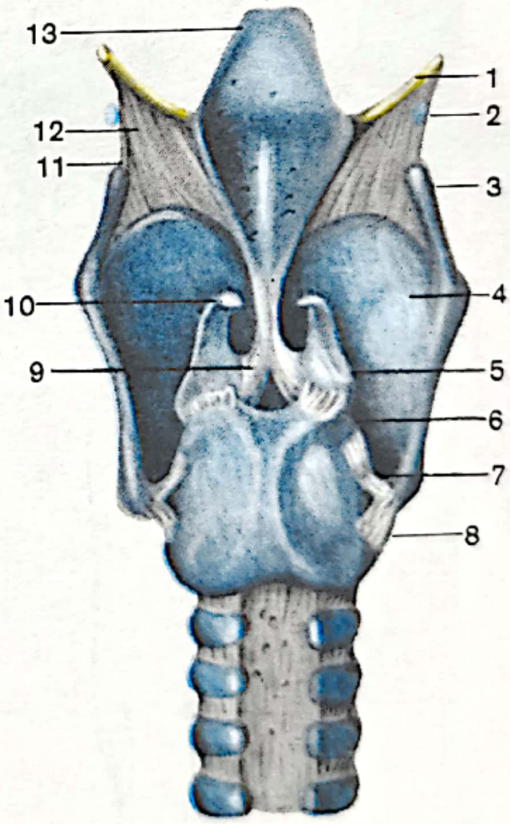

Hors-texte XVI. Cartilages et ligaments du larynx :

1 – grandes cornes de l'os hyoïde ; *2* et *11* – ligaments thyrohyoïdiens ; *3* et *4* – corne supérieure et lame droite du cartilage thyroïde ; *5* – cartilage aryténoïde ; *6*, *7* et *8* – ligaments intercartilagineux ; *9* – corde vocale ; *10* – cartilage corniculé ; *12* – membrane thyrohyoïdienne ; *13* – épiglotte

Scanned with OKEN Scanner

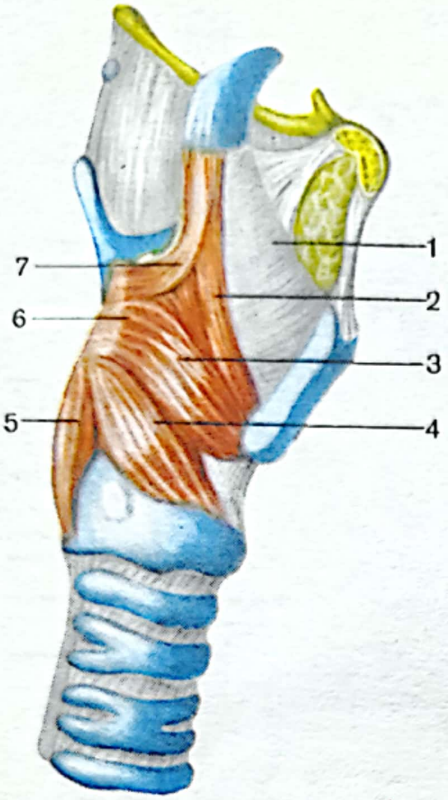

Hors-texte XVII. Muscles laryngés (la lame droite du cartilage thyroïde est enlevée) :
1 – partie de la membrane fibroélastique ; *2* – muscle thyroépiglottique ; *3* – muscle vocal ; *4* – muscle cricoaryténoïdien latéral ; *5* – muscle cricoaryténoïdien postérieur ; *6* – apophyse musculaire ; *7* – muscle aryépiglottique

Hors-texte XVIII. Structure du néphron (schéma) :
1 – artériole glomérulaire afférente ; *2* – glomérule ; *3* – artériole glomérulaire efférente ; *4* – capillaires amenant le sang dans les tubules rénaux ; *5* – capsule du corpuscule rénal ; *6* – tubes contournés proximaux ; *7* – tubes contournés distaux ; *8* – anse du néphron (anse de Henle) ; *9* – tube collecteur

Hors-texte XIX. Vessie et urètre de l'homme :
1 – apex de la vessie ; *2* – musculeuse ; *3* – muqueuse ; *4* – sous-muqueuse ; *5* – repli interurétéral ; *6* – orifice urétéral ; *7* – trigone vésical ; *8* – prostate ; *9* – veru montanum ; *10* – urètre membraneux ; *11* – bulbe urétral ; *12* – urètre spongieux ; *13* – orifice externe de l'urètre ; *14* et *16* – corps caverneux du pénis ; *15* – fossette naviculaire ; *17* – glande bulbourétrale

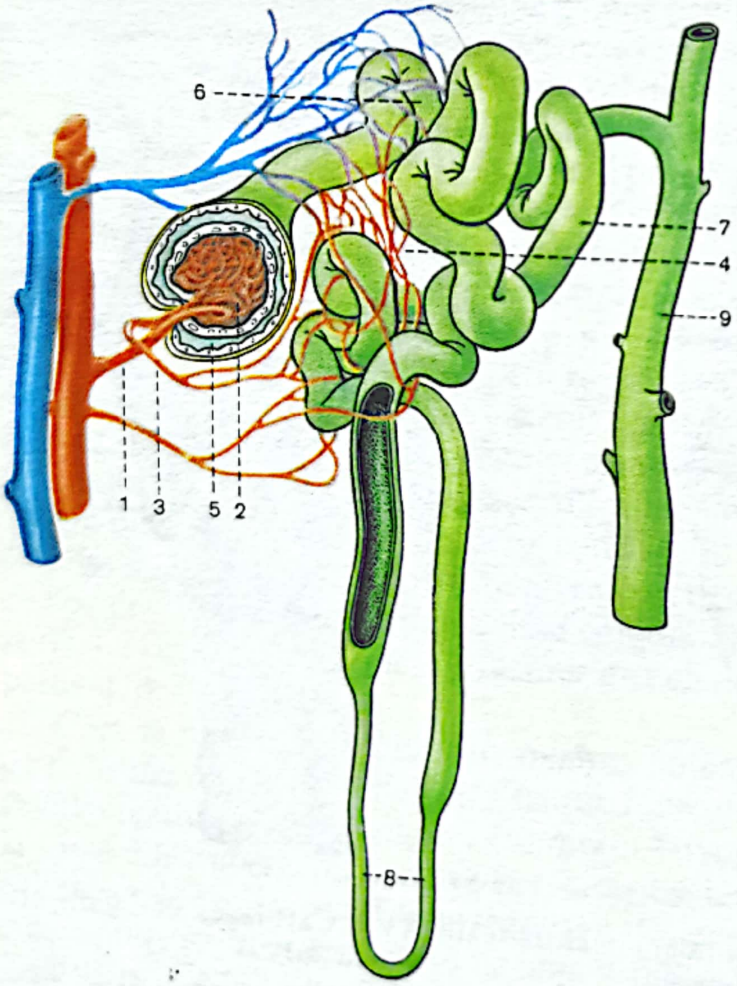

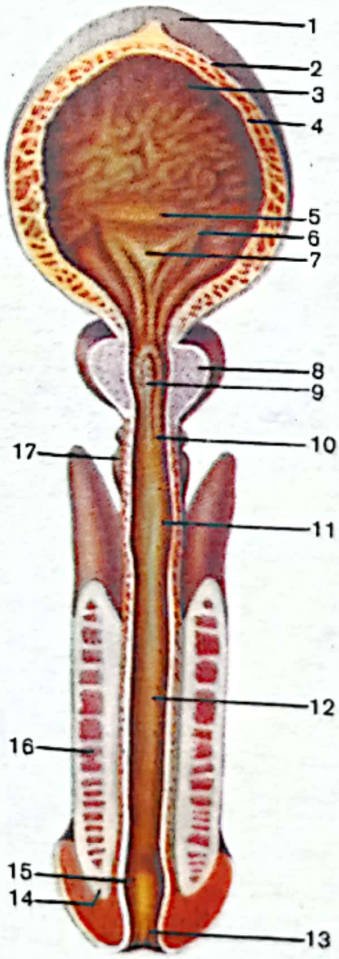

Scanned with OKEN Scanner

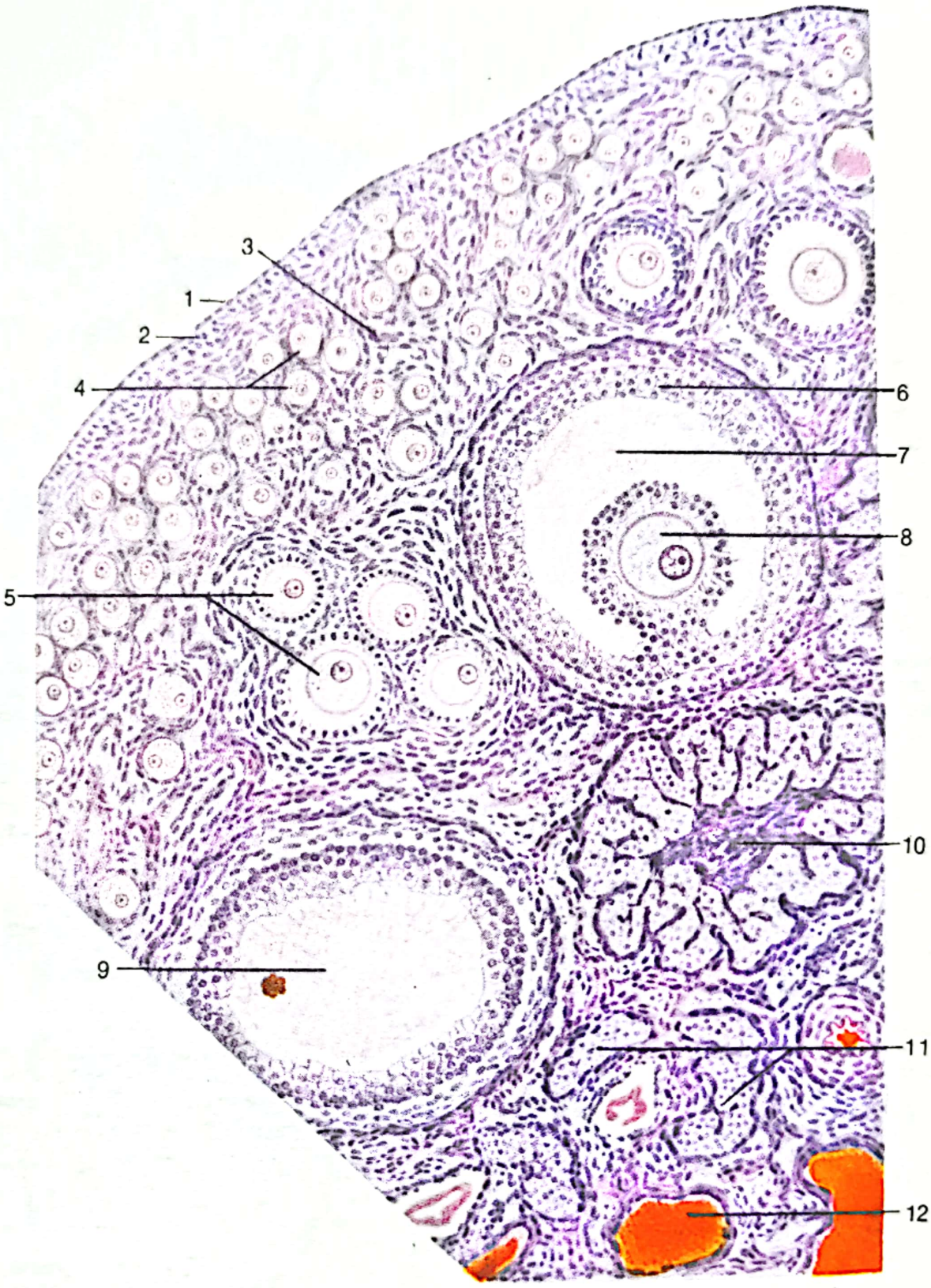

Hors-texte XX. Ovaire (coupe) :

1 – épithélium ; *2* – albuginée ; *3* – corticale ; *4* – follicules ovariens primaires ; *5* – follicules en développement ; *6*, *7* et *9* – follicules ovariens vésiculaires (de De Graaf) ; *8* – ovule ; *10* – corps jaune ; *11* – atrésie folliculaire ; *12* – vaisseau sanguin (médullaire)

Scanned with OKEN Scanner

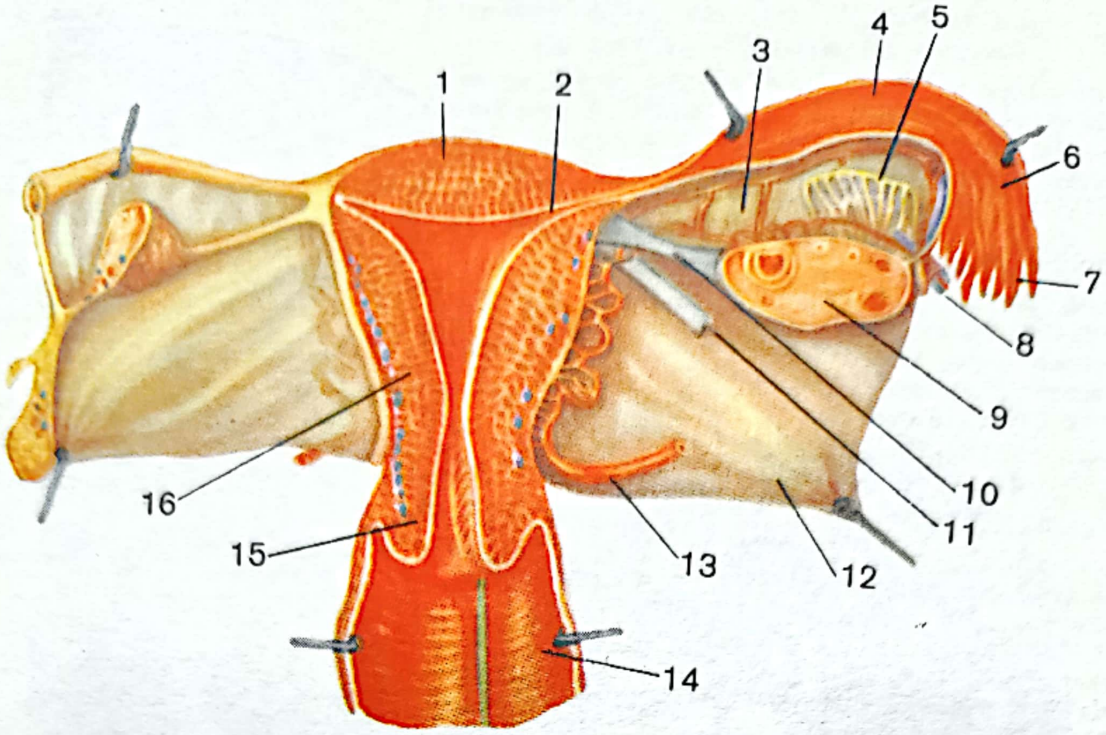

Hors-texte XXI. Utérus, trompe utérine, ovaires et partie du vagin (vue postérieure) :
1 – fond de l'utérus ; *2* – orifice utérin de la trompe ; *3* et *12* – ligament large de l'utérus ; *4* – trompe utérine ; *5* – époophore ; *6* – ampoule de la trompe utérine ; *7* – franges de la trompe ; *8* – ligament suspenseur de l'ovaire ; *9* – ovaire ; *10* – ligament propre de l'ovaire ; *11* – ligament rond de l'utérus ; *13* – artère utérine ; *14* – vagin ; *15* – col utérin ; *16* – corps utérin

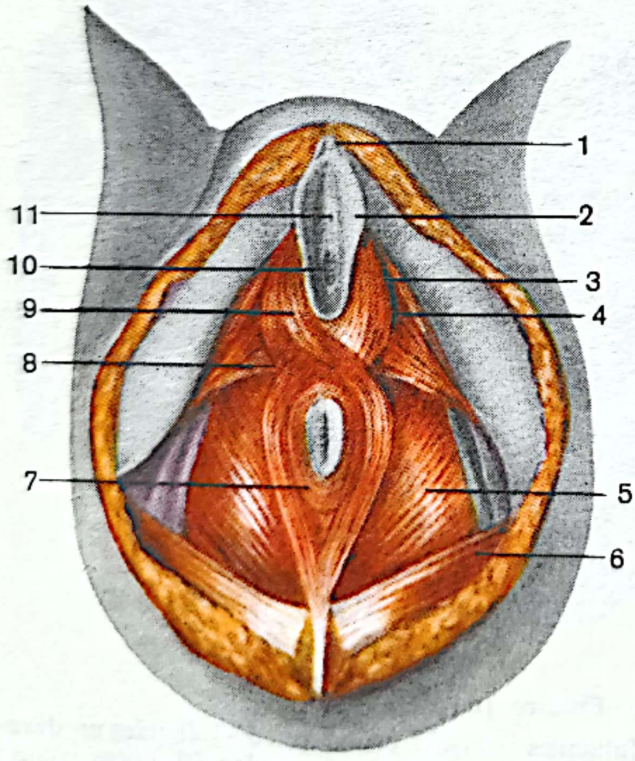

Hors-texte XXII. Muscles du périnée féminin :
1 – gland du clitoris ; *2* – petite lèvre ; *3* – muscle ischiocaverneux ; *4* – muscle transverse profond du périnée ; *5* – muscle releveur de l'anus ; *6* – muscle grand fessier ; *7* – sphincter anal externe ; *8* – muscle transverse superficiel du périnée ; *9* – muscle bulbospongieux ; *10* – vagin ; *11* – orifice externe de l'urètre

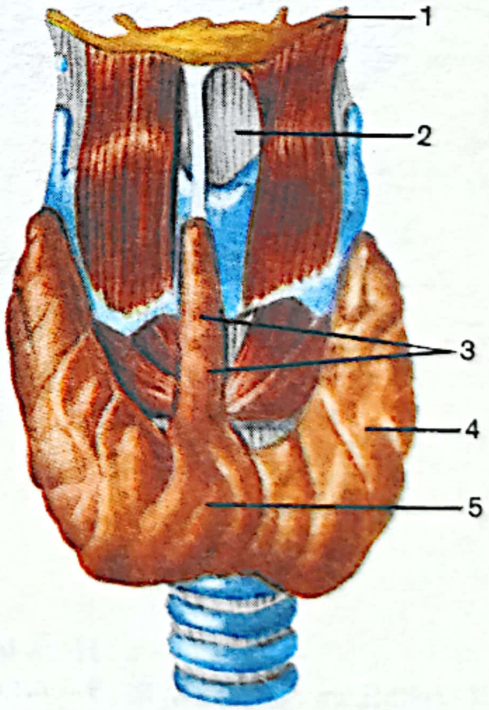

Hors-texte XXIII. Glande thyroïde :
1 – os hyoïde ; *2* – membrane thyrohyoïde ; *3* – lobe pyramidal ; *4* – lobe gauche ; *5* – isthme

Scanned with OKEN Scanner

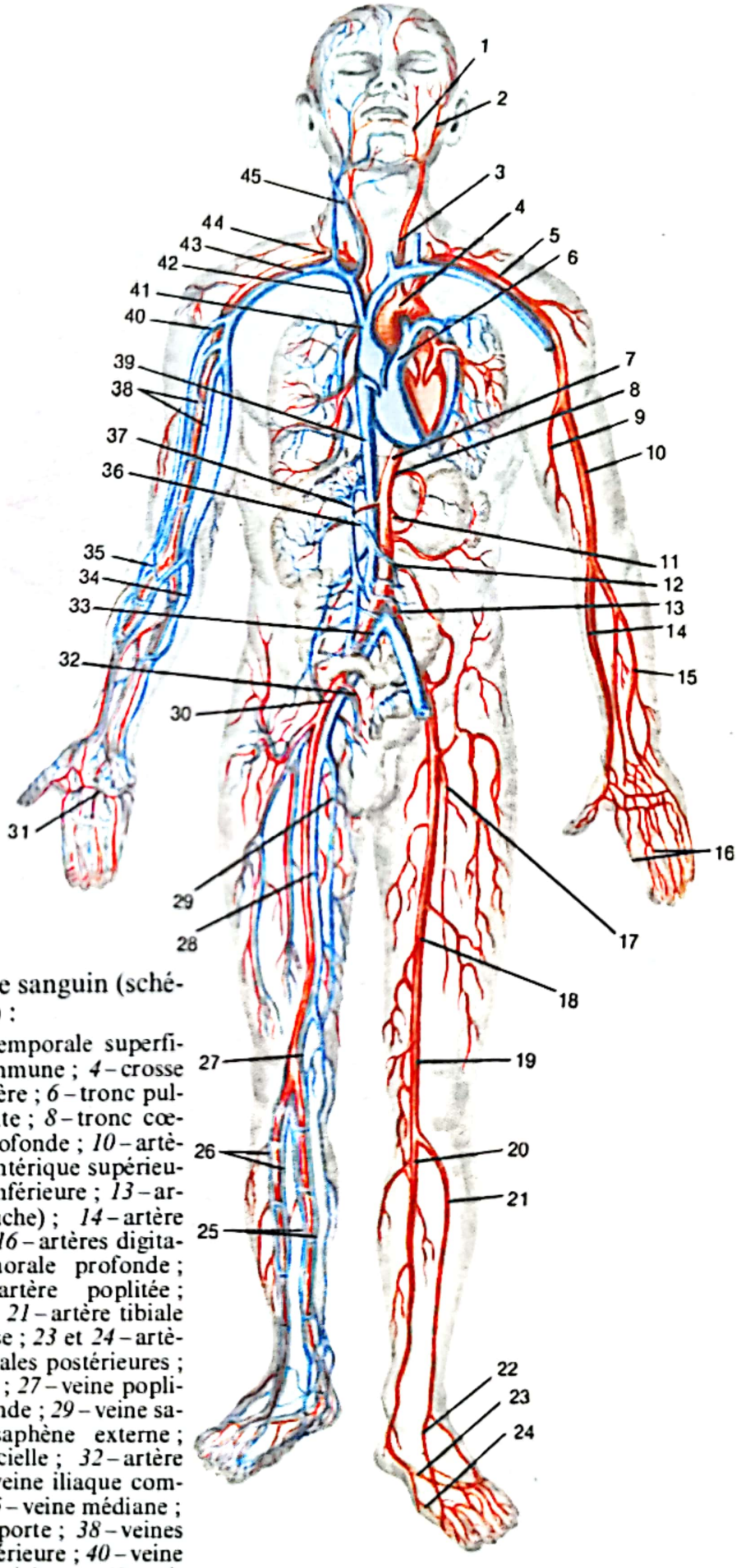

Hors-texte XXIV. Système sanguin (schéma général) :

1 – artère faciale ; *2* – artère temporale superficielle ; *3* – artère carotide commune ; *4* – crosse aortique ; *5* – artère sous-clavière ; *6* – tronc pulmonaire ; *7* – aorte descendante ; *8* – tronc cœliaque ; *9* – artère humérale profonde ; *10* – artère humérale ; *11* – artère mésentérique supérieure ; *12* – artère mésentérique inférieure ; *13* – artère iliaque commune (gauche) ; *14* – artère radiale ; *15* – artère cubitale ; *16* – artères digitales propres ; *17* – artère fémorale profonde ; *18* – artère fémorale ; *19* – artère poplitée ; *20* – artère tibiale postérieure ; *21* – artère tibiale antérieure ; *22* – artère pédieuse ; *23* et *24* – artères plantaires ; *25* – veines tibiales postérieures ; *26* – veines tibiales antérieures ; *27* – veine poplitée ; *28* – veine fémorale profonde ; *29* – veine saphène interne ; *30* – veine saphène externe ; *31* – arcade palmaire superficielle ; *32* – artère iliaque interne (droite) ; *33* – veine iliaque commune ; *34* – veine basilique ; *35* – veine médiane ; *36* – veine rénale ; *37* – veine porte ; *38* – veines brachiales ; *39* – veine cave inférieure ; *40* – veine céphalique ; *41* – veine cave supérieure ; *42* – veine brachiocéphalique ; *43* – veine sous-clavière ; *44* – tronc brachiocéphalique ; *45* – veine jugulaire interne

Scanned with OKEN Scanner

Hors-texte XXV. Réseau des capillaires sanguins (dans le poumon)

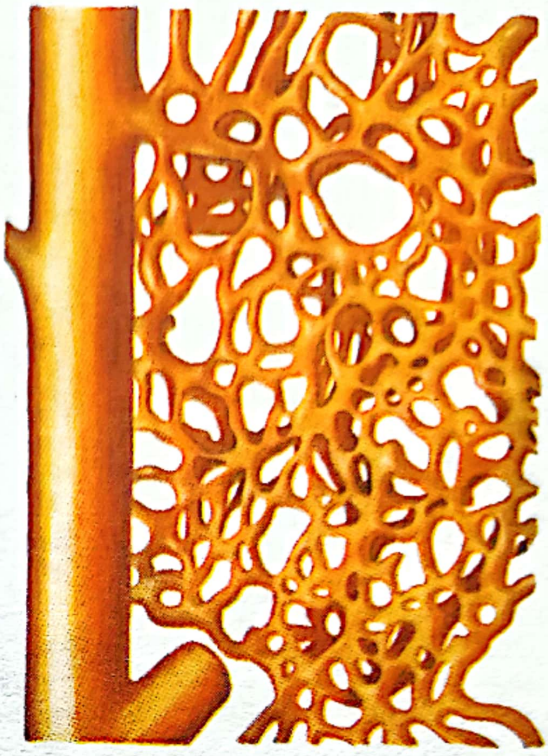

Hors-texte XXVI. Le cœur et les gros vaisseaux (le péricarde est enlevé, vue antérieure) :

1 – artère sous-clavière ; *2* – artère carotide commune ; *3* – crosse aortique ; *4* – artère pulmonaire ; *5* – tronc pulmonaire ; *6* – auricule gauche ; *7* – cône artériel ; *8* – sillon interventriculaire antérieur ; *9* – ventricule gauche ; *10* – apex (pointe) du cœur ; *11* – ventricule droit ; *12* – sillon coronaire ; *13* – auricule droite ; *14* – aorte ascendante ; *15* – veine cave supérieure ; *16* – point de transition entre le péricarde et l'épicarde ; *17* – tronc brachiocéphalique

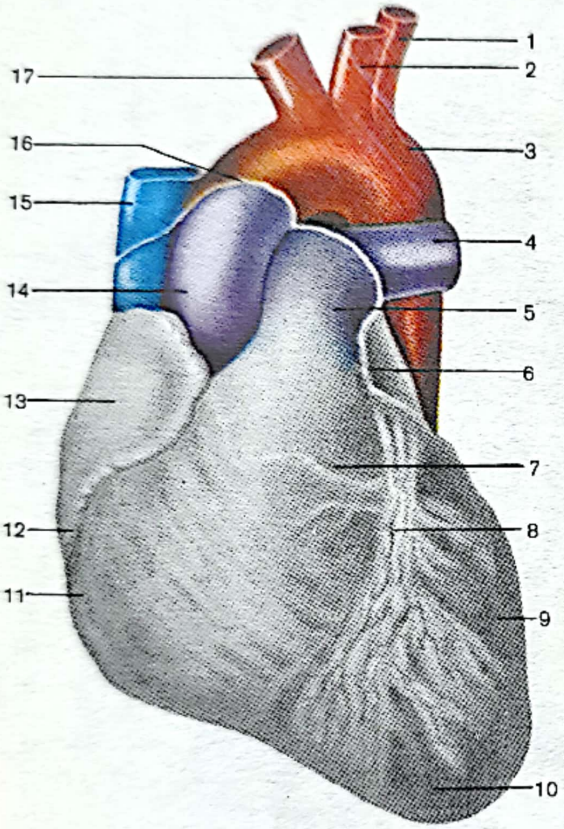

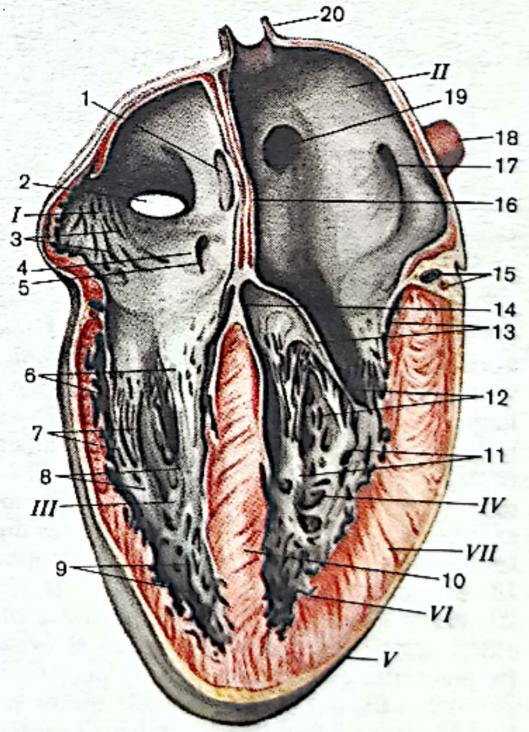

Hors-texte XXVII. Cœur (coupe frontale) :

I – oreillette droite ; *II* – oreillette gauche ; *III* – ventricule droit ; *IV* – ventricule gauche ; *V* – épicarde ; *VI* – endocarde ; *VII* – myocarde ; *1* – fosse ovale ; *2* – orifice de la veine cave inférieure ; *3* – muscles pectinés ; *4* – valvule de Thébésius ; *5* – abouchement du sinus coronaire ; *6* – valvule auriculo-ventriculaire droite (tricuspide) ; *7* – cordes tendineuses ; *8* – muscles papillaires ; *9* – colonnes charnues ; *10* – septum interventriculaire (portion musculaire) ; *11* – muscles papillaires ; *12* – cordes tendineuses ; *13* – valvule auriculoventriculaire gauche (mitrale) ; *14* – septum interventriculaire (portion membraneuse) ; *15* – vaisseaux du cœur (sectionnés) ; *16* – septum interauriculaire ; *17* – orifice de la veine pulmonaire gauche ; *18* – veine pulmonaire gauche ; *19* – orifice de la veine pulmonaire droite ; *20* – veine pulmonaire droite

Scanned with OKEN Scanner

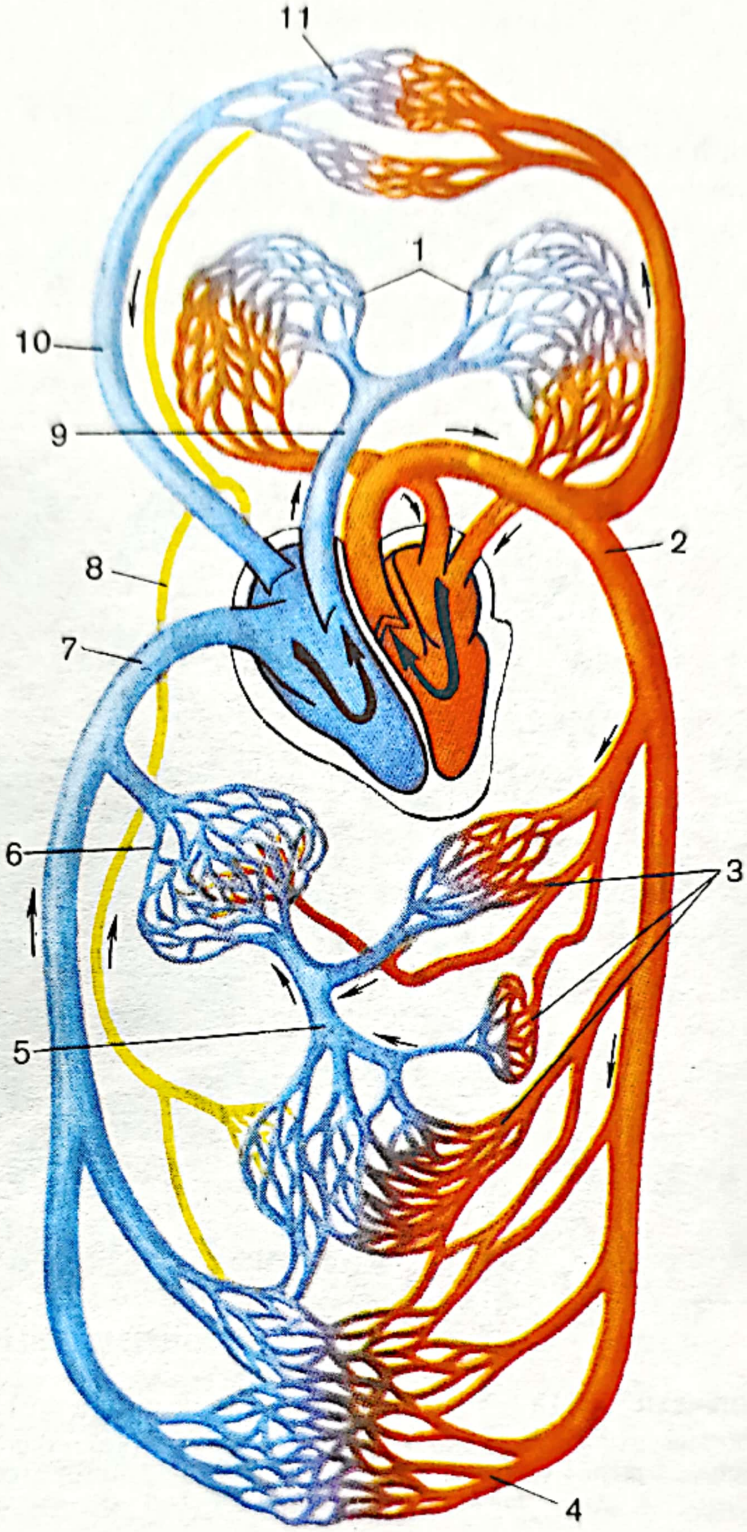

Hors-texte XXVIII. Circulation sanguine et lymphatique (schéma). Vaisseaux véhiculant le sang artériel (en rouge), le sang veineux (en bleu) et vaisseaux lymphatiques (en jaune) :

1 – réseau capillaire pulmonaire ; *2* – aorte ; *3* – réseau capillaire des viscères abdominaux impairs ; *4* – réseau capillaire des membres inférieurs ; *5* – une veine s'abouchant dans la veine porte ; *6* – réseau capillaire du foie ; *7* – veine cave inférieure ; *8* – canal thoracique ; *9* – tronc pulmonaire ; *10* – veine cave supérieure ; *11* – réseau capillaire de la tête et des membres supérieurs

Scanned with OKEN Scanner

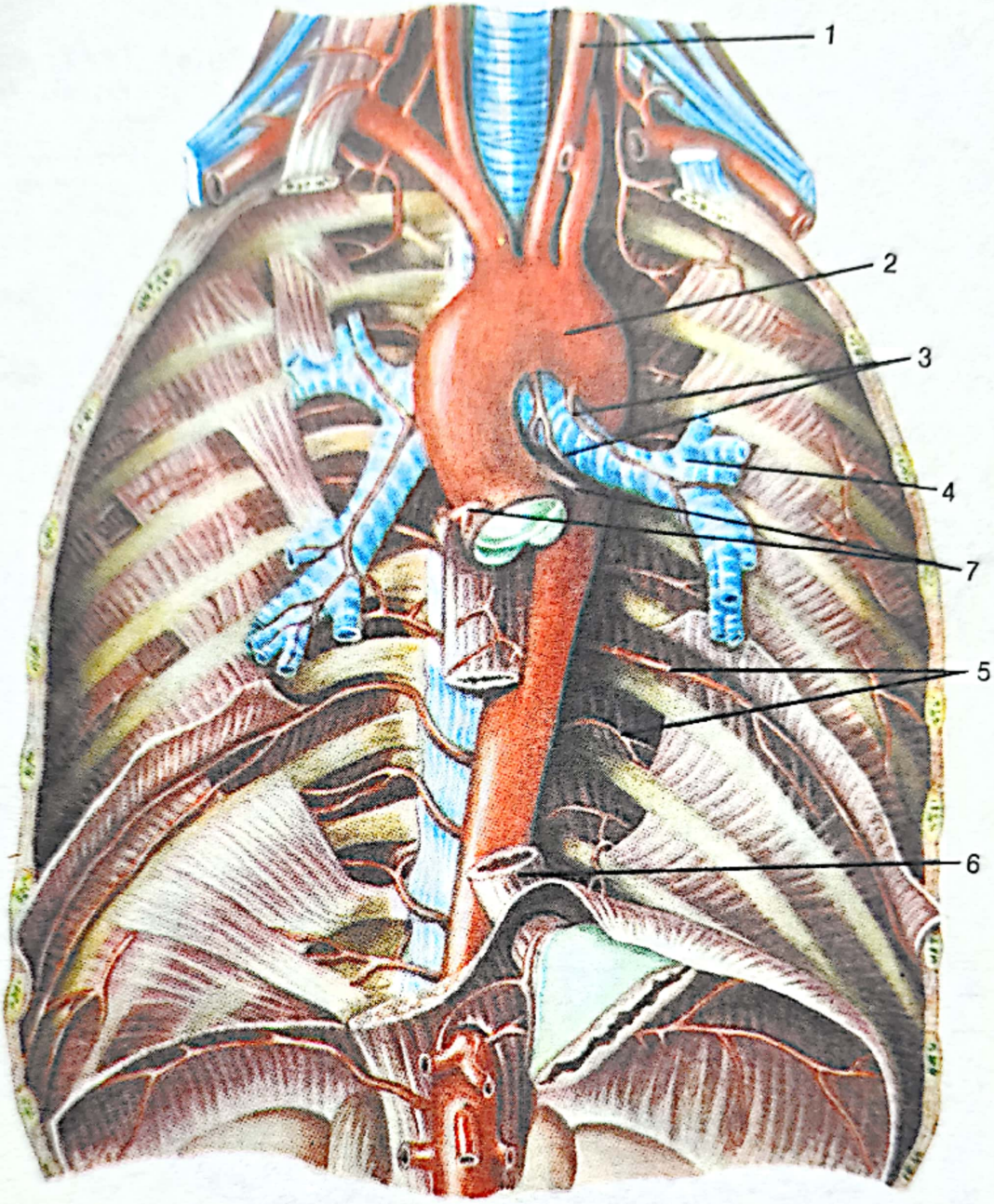

Hors-texte XXIX. Aorte thoracique (vue antérieure) :
1 – artère carotide commune gauche ; *2* – crosse aortique ; *3* – branches (artères) bronchiques de l'aorte thoracique ; *4* – bronche souche gauche ; *5* – artères intercostales ; *6* – œsophage ; *7* – artères coronaires droite et gauche

Scanned with OKEN Scanner

La cavité du follicule mature est remplie de liquide folliculaire. A l'intérieur, sur le cumulus oophorus, siège l'*ovule* (ovocyte I) entouré d'une couche de cellules granuleuses folliculeuses, la corona radiata. Régulièrement, tous les 28 jours (le mois lunaire), un follicule mûr se rompt et l'ovule est éjecté de l'ovaire par le courant de liquide. Ce processus s'appelle *ovulation*. L'ovule sortant pénètre dans la trompe utérine où il fait vite de se transformer en un ovule mature, capable d'être fécondé. Une petite partie de follicules et d'ovules qu'ils contiennent arrive successivement à se développer complètement et à mûrir, la plupart périt auparavant (atrésie folliculaire).

Sur le site du follicule rompu, un *corps jaune* se constitue à partir des lambeaux de sa paroi, les cellules granuleuses se multiplient intensément, grandissent et un pigment jaune, la lutéine, s'y accumule.

Le corps jaune joue le rôle d'une glande endocrine, il sécrète une hormone, la progestérone. On distingue le *corps jaune menstruel* et le *corps jaune gravidique*. Le premier se forme quand l'ovule n'est pas fécondé, il fonctionne près de 2 semaines. Le corps jaune gravidique se forme à la fécondation et fonctionne longtemps. Le corps jaune étant atrophié, il en reste une cicatrice conjonctive, le corps blanchâtre.

A l'âge de 45 à 50 ans, parfois plus tard, survient la période dite climatérique (climatère) lorsque l'activité des ovaires change : la maturation des follicules, l'ovulation et la formation des corps jaunes deviennent irrégulières, puis cessent. Les menstruations disparaissent en même temps (ménopause).

L'inflammation de l'ovaire s'appelle *ovarite*.

Trompe utérine

La *trompe utérine* [1], droite et gauche, est un organe tubulaire de 10-12 cm de long, qui sert à conduire les ovules jusque dans la cavité utérine. Elle se place dans la cavité palvienne à côté de l'utérus, dans la portion supérieure de son ligament large (v. hors-texte XXI). On distingue dans la trompe utérine plusieurs parties : la partie interstitielle (utérine), l'isthme, l'ampoule et le pavillon.

La *partie interstitielle est située dans la paroi utérine*. L'*isthme*, segment rétréci de la trompe, est à côté de l'utérus et une partie élargie, l'*ampoule*, lui fait suite. Le *pavillon* utérin est tourné vers l'ovaire, ses bords sont partagés en franges dont la plus grande, la frange ovarienne, est accolée à l'extrémité tubaire de l'ovaire.

La cavité de la trompe utérine a la forme d'un canal à deux orifices : l'orifice utérin de la trompe donne accès à la cavité utérine, l'orifice abdominal s'ouvre dans la cavité péritonéale au voisinage de l'ovaire. Par cet orifice, la cavité péritonéale communique, chez la femme, avec l'environnement à travers les trompes utérines, l'utérus et le vagin.

La paroi de la trompe utérine est constituée de muqueuse, de musculeuse et de séreuse avec sous-séreuse conjonctive. La muqueuse est revêtue d'épithélium cilié et forme des replis longitudinaux. La musculeuse est représentée par les

[1] Trompe de Fallope. (*N.d.R.*)

Scanned with OKEN Scanner

couches circulaire et longitudinale de fibres lisses. La séreuse est la partie du péritoine constituant le ligament large de l'utérus.

Il convient de noter que la fécondation (union des cellules sexuelles mâle et femelle) s'effectue généralement dans la trompe utérine, et c'est là aussi que se déroulent les premiers stades de développement de l'embryon.

L'inflammation de la trompe utérine s'appelle *salpingite.*

Utérus

L'*utérus* est un organe musculaire creux destiné à héberger le fœtus et à permettre son développement pendant la grossesse et son expulsion pendant l'accouchement (v. hors-texte XXI). Il est situé dans la cavité pelvienne entre la vessie en avant et le rectum en arrière.

L'utérus a grossièrement la forme de poire. Sa portion supérieure large constitue le *fond*, la partie moyenne est le *corps* et la partie inférieure est le *col.* La zone de transition entre le corps et le col est rétrécie, c'est l'*isthme* de l'utérus. Le col utérin se subdivise à son tour en deux parties, *intravaginale* (qui pénètre dans la cavité du vagin) et *sus-vaginale* (qui se place au-dessus du vagin) [1]. L'utérus a les faces antérieure, vésicale, et postérieure, intestinale, les bords droit et gauche. Le corps et le col de l'utérus forment un angle ouvert en avant.

Le corps de l'utérus est creusé d'une cavité en forme de fente et le col, d'un canal (canal cervical). En coupe frontale, la cavité utérine est de forme triangulaire, les orifices utérins des trompes se placent aux deux angles supérieurs, et à l'angle inférieur la cavité se prolonge par le canal cervical (dans l'obstétrique, la zone de transition est appelée orifice cervical interne). Le canal cervical s'abouche dans le vagin par un orifice dit orifice cervical externe. Celui-ci est limité par deux bourrelets cervicaux, les lèvres antérieure et postérieure. Chez la femme nullipare, il est arrondi. Chez la multipare, c'est une fente transversale.

La paroi utérine se compose de trois tuniques : interne, muqueuse (*endomètre*), moyenne, musculeuse (*myomètre*), et externe, séreuse (*périmétrium*).

La muqueuse est revêtue d'épithélium cylindrique et contient des glandes. Dans la cavité utérine, elle est lisse et dans le canal cervical elle forme de petits réplis en feuilles de palmier, les plus palmés. Chez les jeunes filles au moment de la puberté et chez les femmes non gravides, la muqueuse utérine subit tous les 28 jours (mois lunaire) un cycle de modifications qui est étroitement lié aux phénomènes s'opérant dans les ovaires (ovulation et formation du corps jaune). Vers l'arrivée de l'ovule dans l'utérus par la trompe utérine, la muqueuse s'accroît et se gonfle. A la fécondation de l'ovule, l'embryon est plongé dans cette muqueuse lâche, et c'est à partir de ce moment que commence la grossesse. S'il n'y a pas de fécondation, la partie superficielle de la muqueuse utérine est rejetée, les vaisseaux sanguins se déchirent alors et il y a hémorragie de l'utérus, la *menstruation.* Celle-ci dure généralement 3 à 5 jours, après quoi la muqueuse est entièrement restaurée, et le cycle se répète.

La tunique musculeuse de l'utérus est la plus épaisse, elle est bâtie de tissu

[1] On l'appelle souvent museau de tranche. (*N.d.R.*)

Scanned with OKEN Scanner

lisse. Les fibres musculaires sont disposées dans différentes directions et s'entrecroisent. La musculeuse contient un grand nombre de vaisseaux sanguins.

La séreuse utérine est représentée par le péritoine qui recouvre tout l'utérus, à l'exception des portions vaginale et, partiellement, sus-vaginale du col, puis se dirige vers d'autres organes et parois du petit bassin (v. fig. 116). L'utérus et la vessie forment un *cul-de-sac vésicoutérin* tapissé de péritoine, l'utérus et le rectum forment un *cul-de-sac de Douglas*.

Le paramètre, lame cellulofibreuse parautérine, est disposé sous le péritoine, des deux côtés du col utérin.

L'utérus possède un appareil ligamentaire, considéré dans l'obstétrique comme appareil de suspension et de fixation de l'utérus. On distingue les ligaments larges, ronds et rectoutérins, tous pairs. Le *ligament large* de l'utérus se compose de deux feuillets péritonéaux qui se dirigent depuis les faces vésicale et intestinale de l'utérus jusqu'à la paroi latérale du petit bassin. La portion supérieure de ce ligament contient la trompe de Fallope, et l'ovaire est fixé par le mésovarium au feuillet postérieur. Le *ligament rond* de l'utérus est composé de tissu conjonctif et de fibres musculaires lisses, c'est un cordon qui va du bord de l'utérus vers l'anneau inguinal profond, passe par le canal inguinal et s'achève dans l'épaisseur des grandes lèvres et du pubis. Le *ligament utérosacré* est constitué de faisceaux de tissu conjonctif allant du col utérin vers le rectum et puis vers le sacrum. Le *muscle rectoutérin* emprunte le même trajet. A l'insertion d'origine du ligament rond, l'utérus donne attache au ligament propre de l'ovaire.

La fonction de l'appareil de soutien de l'utérus et des autres organes du petit bassin est assumée par les muscles et les fascia du fond du bassin (v. *Périnée*).

Malgré la présence d'un appareil ligamentaire, l'utérus est un organe relativement mobile. Ainsi, lors de la vidange de la vessie, le fond utérin avance, lors de son remplissage, il se rétracte.

La grossesse change considérablement la position de l'utérus et ses dimensions. Chez la femme gravide, l'utérus augmente progressivement, à mesure de la croissance du fœtus. A la fin de la grossesse, le fond se place à mi-distance entre l'appendice xiphoïde et l'ombilic. Après l'accouchement, l'utérus diminue et reprend sa position d'origine dans la cavité pelvienne. L'utérus mesure respectivement 7-8 cm et pèse environ 50 g chez la femme nullipare et 8-9,5 cm et 100 g chez la multipare. Dans la vieillesse, la taille et le poids de l'utérus diminuent.

Vagin

Le *vagin* est un conduit musculaire tapissé de muqueuse, de 8 à 10 cm de long (v. fig. 116 et hors-texte XXI). En haut, il entoure le col utérin, descend en avant, perfore le diaphragme urogénital et s'ouvre par un *orifice vaginal* dans une fente formée par les petites lèvres, le *vestibule vulvulaire*. Chez les vierges, l'orifice vaginal est fermé sur les bords par un repli muqueux, l'*hymen*. Il se déchire lors du premier coït, les vaisseaux endommagés saignent un peu. Des lambeaux d'hymen, les caroncules myrtiformes, se conservent après le déchirement de l'hymen.

Scanned with OKEN Scanner

En avant du vagin sont placés la vessie et l'urètre, en arrière le rectum. Le vagin est aplati d'avant en arrière, aussi y distingue-t-on les faces antérieure et postérieure qui s'accolent en limitant une cavité en forme de fente. Les parois du vagin et la portion vaginale du col utérin limitent le *dôme*, ou *le cul-de-sac vaginal*. On distingue le dôme antérieur, postérieur et latéral. Le dôme postérieur est plus profond qu'antérieur.

La paroi vaginale est composée de muqueuse et de musculeuse. La muqueuse forme des plis vaginaux transverses qui constituent des bourrelets longitudinaux sur les parois antérieure et postérieure du vagin, les colonnes antérieure et postérieure.

La musculeuse vaginale est représentée par le tissu lisse et, ensemble avec la muqueuse, s'étire facilement. En dehors de la musculeuse, le tissu conjonctif unit le vagin aux organes voisins. La portion supérieure de la paroi postérieure est recouverte de péritoine.

Lors du coït, du sperme se déverse dans le vagin. De celui-ci, les spermatozoïdes pénètrent par le canal cervical dans la cavité utérine, puis dans les trompes de Fallope. Au cours de l'accouchement, le vagin constitue la voie par laquelle le fœtus sort à l'extérieur.

L'inflammation du vagin s'appelle *vaginite*.

Organes génitaux féminins externes (vulve)

La *grande lèvre*, droite et gauche, est un repli cutané recouvrant des amas de tissu adipeux (fig. 117). Les grandes lèvres limitent un espace, la *fente urogénitale*. En avant et en arrière, elles sont unies par de petits replis cutanés, les *commissures antérieure et postérieure*. Au-dessus des grandes lèvres, à la hauteur de la symphyse pubienne, une éminence contient aussi du tissu adipeux, c'est le *mont de Vénus* (*pénil*). La peau du mont de Vénus et de la face externe des grandes lèvres est couverte de poils. La couche adipeuse sous-cutanée des grandes lèvres contient les glandes vestibulaires majeures (*glandes de Bartholin*) et des lacis veineux, les *bulbes du vestibule*. Les glandes de Bartholin correspondent génétiquement aux glandes bulbourétrales de l'homme, et le bulbe du vestibule au corps spongieux de la verge.

La *petite lèvre*, droite et gauche, est un fin repli cutané situé en dedans de la grande lèvre (v. fig. 117). Elle renferme dans son épaisseur des lacis veineux et les glandes vestibulaires mineures. Les petites lèvres forment une fente, le *vestibule vulvulaire* dans lequel s'ouvrent l'orifice externe de l'urètre, l'orifice vaginal et les canaux excréteurs des glandes vestibulaires majeures et mineures.

Le *clitoris* est une petite saillie digitiforme (v. fig. 117) disposée en avant des petites lèvres, en arrière de la commissure antérieure des lèvres. On y distingue le gland, le corps et les piliers. Le clitoris est constitué de deux corps caverneux, droit et gauche, qui correspondent aux corps caverneux de la verge et contiennent un grand nombre de récepteurs dont l'irritation provoque l'excitation sexuelle.

Scanned with OKEN Scanner

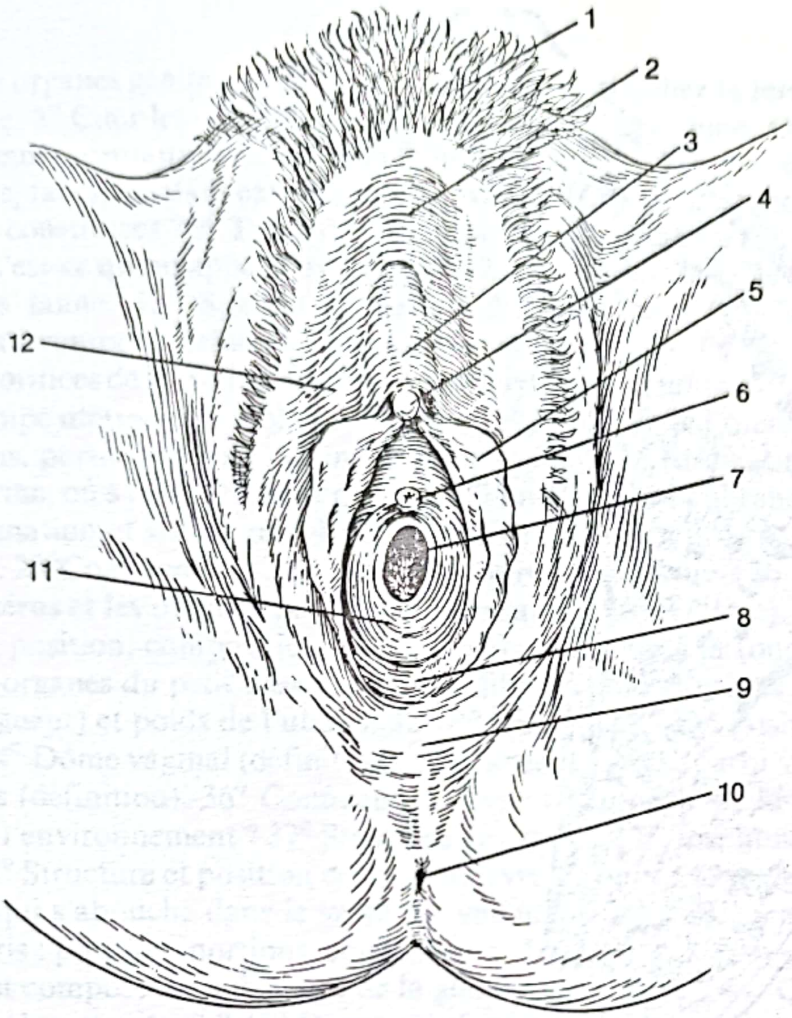

Fig. 117. Organes génitaux externes de la femme (vulve) :
1 – mont de Vénus ; *2* – commissure antérieure des lèvres ; *3* – clitoris ; *4* – gland du clitoris ; *5* – petite lèvre ; *6* – orifice externe de l'urètre ; *7* – orifice du vaginal ; *8* – vestibule vulvulaire ; *9* – commissure postérieure des lèvres ; *10* – anus ; *11* – hymen ; *12* – grande lèvre

Glande mammaire

La *glande mammaire*, droite et gauche, sert à l'allaitement des nouveau-nés (fig. 118). Par son origine, c'est une glande sudoripare modifiée, mais du point de vue fonctionnel elle est liée aux organes génitaux. La taille et les formes de la glande sont variables d'une femme à l'autre, elles changent également avec l'âge, pendant la grossesse et la lactation. La glande se développe intensément à la puberté. Elle atteint sa plus grande taille à la fin de grossesse et dans la période d'allaitement. Peu avant l'accouchement, la glande commence à sécréter du colostrum. L'activité sécrétrice s'intensifie après l'accouchement, et à la fin de la première semaine, c'est du lait qui est produit.

La base de la glande mammaire est au niveau des troisième-sixième côtes, la glande se situe sur le muscle grand pectoral et est entourée de fascia propre. Au centre de la mamelle, une saillie, le *mamelon*, est entourée d'une *aréole*, zone de peau pigmentée ridée (les rides sont dues à la présence de glandes mammaires rudimentaires). La peau de l'aréole contient de multiples cellules musculaires

Scanned with OKEN Scanner

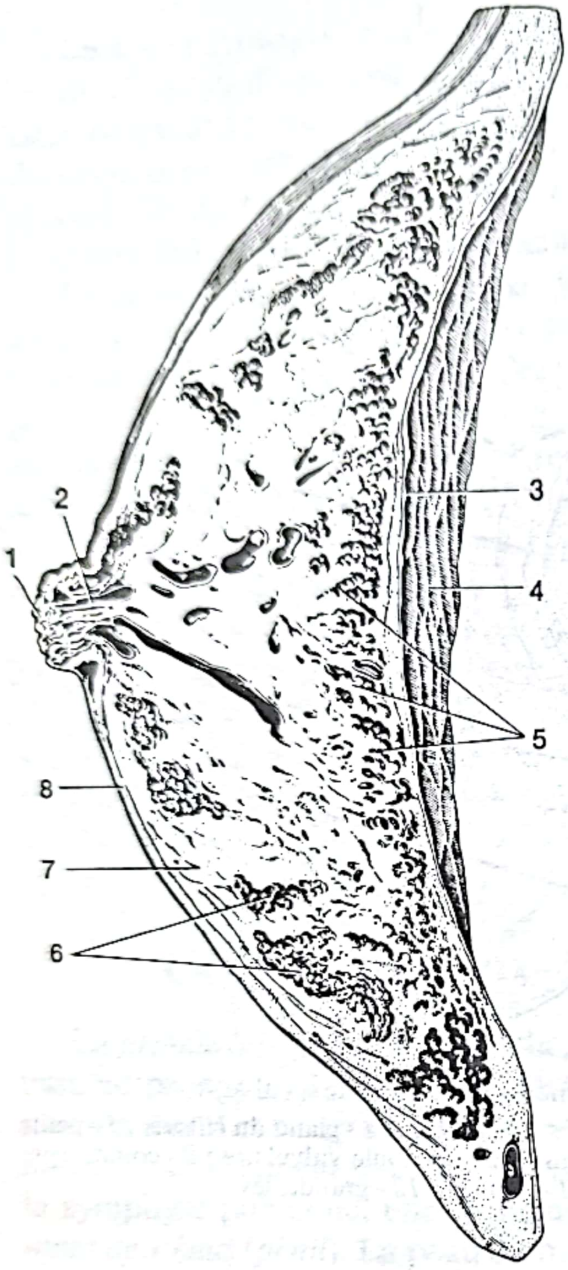

Fig. 118. Glande mammaire (coupe) : *1* – mamelon ; *2* – canal galactophore ; *3* – fascia thoracique ; *4* – muscle grand pectoral ; *5* – corps ; *6* – lobe ; *7* – tissu adipeux ; *8* – peau

lisses et terminaisons nerveuses sensitives. La contraction des cellules musculaires s'accompagne du bombement du mamelon, et l'excitation des récepteurs par la succion stimule la sécrétion réflexe du lait.

Le corps de la glande mammaire se compose de 15-20 lobes, et ceux-ci de lobules glandulaires. Outre le tissu glandulaire, la glande comprend aussi le tissu conjonctif (fibreux) et adipeux. Les canaux excréteurs des lobes s'appellent *canaux galactophores*, ils forment dans le voisinage du mamelon des *sinus galactophores* et présentent à la pointe du mamelon des *pores galactophores* en forme d'entonnoir. Le tissu adipeux est disposé tant entre les lobes qu'à la surface de la glande, sous la peau. Le tissu fibreux (conjonctif) forme la capsule de la glande et les cloisons interlobaires.

L'inflammation de la glande s'appelle *mastite*.

Scanned with OKEN Scanner

QUESTIONS

1° Rôle des organes génitaux. 2° Viscères du petit bassin chez la femme, leur disposition réciproque. 3° Citer les organes génitaux internes de la femme. Où sont-ils situés ? 4° Citer les organes génitaux externes de la femme. 5° Rôle de l'ovaire. 6° Position de l'ovaire. 7° Forme, faces, bords et extrémités de l'ovaire. 8° Deux substances de l'ovaire. De quoi sont-elles constituées ? 9° Types de follicules. 10° Structure du follicule ovarien vésiculaire. 11° Qu'est-ce qu'on appelle ovulation ? 12° Structure et rôle du corps jaune, deux types de corps jaune. 13° Site de formation des hormones femelles dans l'ovaire. 14 Rôle de la trompe utérine. 15° Longueur et position de la trompe utérine. 16° Portions et orifices de la trompe utérine. Où s'ouvrent ces orifices ? 17° Structure de la paroi de la trompe utérine. 18° Rôle de l'utérus. 19° Position de l'utérus. 20° Portions et faces de l'utérus, portions du col utérin. 21° Cavité utérine : forme, orifices. 22° Orifice de l'utérus : forme, où s'ouvre-t-il, par quoi est-il limité ? 23° Membranes de la paroi utérine, leur désignation et structure. 24° Caractère des modifications cycliques de la muqueuse utérine. 25°Comment l'utérus est-il recouvert de péritoine ? 26° Deux culs-de-sac formés par l'utérus et les organes pelviens. 27° Paramètre (définition). 28° Ligaments de l'utérus : nom, position, composition. 29° Qu'est-ce qui exerce la fonction de l'appareil de soutien des organes du petit bassin ? 30° Modifications de l'utérus dans la grossesse. 31° Taille (longueur) et poids de l'utérus. 32° Rôle du vagin. 33° Position du vagin. Où s'ouvre-t-il ? 34° Dôme vaginal (définition). 35° Structure de la paroi vaginale. Plis vaginaux, colonnes (définition). 36° Comment la cavité péritonéale de la femme communique-t-elle avec l'environnement ? 37° Structure des grandes lèvres, nom de la fente qu'elles forment. 38° Structure et position des petites lèvres, nom de la fente qu'elles forment. 39° Qu'est-ce qui s'abouche dans le vestibule valvulaire ? 40° Hymen : structure, position. 41° Clitoris : position, portions, composition. 42° Position de la glande mammaire. 43° De quoi est composée la substance de la glande mammaire ? 44° Qu'est-ce qui se situe sur le mamelon et autour ? 45° Comment s'appellent les canaux excréteurs des lobes de la glande mammaire ? Par quels orifices et où s'ouvrent-ils ?

Organes génitaux masculins internes

Testicule

Le *testicule*, droit et gauche, est la glande génitale mâle (fig. 119, v. également fig. 114), où se multiplient et mûrissent les cellules reproductrices mâles, les spermatozoïdes, et sont synthétisées les hormones mâles. C'est un corps ovale, un peu déprimé des deux côtés, situé dans le scrotum. Chez l'adulte, le testicule pèse en moyenne près de 25 g, et sa taille (longueur) est de 4,5 cm au maximum. On y distingue les faces médiale et latérale, les bords antérieur et postérieur, les extrémités supérieure et inférieure. Le bord postérieur du testicule donne insertion à l'épididyme.

Le testicule est entouré d'une capsule conjonctive dense de couleur nacrée et blanchâtre, l'*albuginée*, qui s'épaissit sur son bord postérieur pour former le *médiastinum testis* [1]. Les cloisons partant du médiastinum subdivisent le testicule en 250-300 lobules séminipares. Ceux-ci ont de fins canalicules, les *tubes sémini-*

[1] Corps de Highmore. (*N.d.R.*)

Scanned with OKEN Scanner

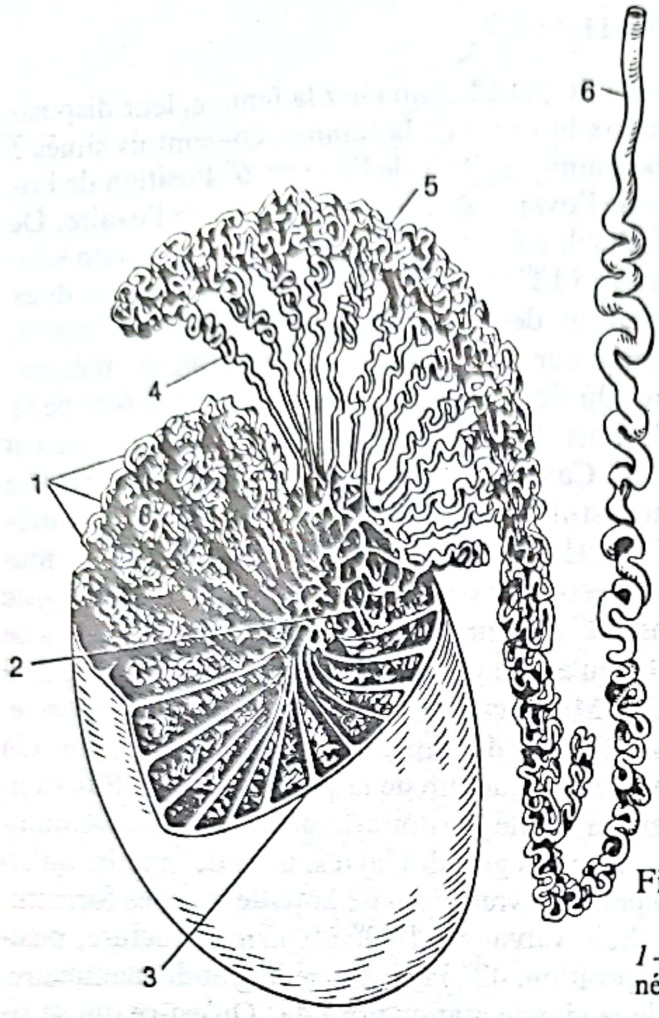

Fig. 119. Testicule et épididyme (l'albuginée est partiellement enlevée) :
1 – lobes testiculaires ; *2* – rete testis ; *3* – albuginée ; *4* – tubes efférents ; *5* – canal épididymaire ; *6* – canal déférent

fères contournés, auxquels, dans le voisinage du médiastinum testis, font suite les *tubes séminifères droits*. Ces derniers pénètrent dans le médiastinum où ils forment le *rete testis*. Les parois des tubes séminifères contournés se composent de spermatogonies et de cellules de soutien. Les premières se transforment par spermatogénèse en spermatozoïdes. En suspension dans le liquide séminal, les spermatozoïdes constituent le *sperme*. Le liquide séminal est un mélange de sécrétions de différentes glandes génitales mâles.

Les cloisons conjonctives du testicule contiennent les cellules glandulaires, dites interstitielles, qui interviennent dans la production des hormones sexuelles mâles.

Chez les hommes âgés, le climatère donne lieu à des atrophies testiculaires, en particulier à l'atrophie progressive des cellules interstitielles.

L'inflammation du testicule s'appelle *orchite*.

L'*épididyme* est un petit organe allongé auquel on reconnaît une tête, un corps et une queue. Du rete testis situé dans son médiastinum sortent 12-15 canalicules efférents. Ils sont fort contournés, forment les lobules de la tête épididymaire et s'abouchent dans le canal épididymaire. Celui-ci, également sinueux, descend, en formant le corps et la queue de l'épididyme, et se prolonge par le canal déférent.

Scanned with OKEN Scanner

Canal déférent

Le *canal déférent*, droit et gauche, un tube de 40 à 50 cm de long, conduit le sperme (v. fig. 114). De la queue épididymaire, le canal remonte, avec le cordon spermatique, vers l'anneau inguinal superficiel, puis passe par le canal inguinal. Au niveau de l'anneau inguinal profond, le canal déférent se détache des vaisseaux et des nerfs du cordon spermatique et suit sur la paroi latérale du bassin en direction du fond de la vessie et de la prostate où il se réunit à la vésicule séminale. A la hauteur de la vessie, le canal présente une dilatation, l'ampoule du canal déférent.

La paroi du canal déférent est composée de trois tuniques : interne (muqueuse), moyenne (musculeuse), externe (adventice).

Cordon spermatique

Le *cordon spermatique*, droit et gauche, est disposé dans le scrotum entre la queue épididymaire et l'anneau inguinal superficiel ainsi que sur tout le trajet du canal inguinal. Il comprend le canal déférent avec ses vaisseaux et nerfs, le paquet vasculonerveux du testicule, le tout entouré d'une membrane conjonctive, le fascia spermatique interne. Dans le canal inguinal, le muscle crémaster passe au-dessus du fascia.

Au niveau de l'anneau inguinal profond, le cordon spermatique se divise en plusieurs éléments, les vaisseaux et les nerfs allant vers le haut, vers l'espace rétropéritonéal, et le canal déférent descendant vers le petit bassin.

Vésicule séminale

La *vésicule séminale*, droite et gauche, est un corps allongé d'environ 5 cm de long, situé entre le fond de la vessie et l'ampoule rectale (v. fig. 114). Elle joue le rôle d'une glande dont les sécrétions s'ajoutent au sperme et le diluent.

La paroi de la vésicule séminale est composée de muqueuse et de musculeuse et adventice très fines. La cavité de la vésicule séminale est d'une structure alvéolaire complexe et se prolonge par le canal excréteur.

En s'unissant, le canal déférent et le canal excréteur de la vésicule séminale forment le *canal éjaculateur*. Les deux canaux éjaculateurs, droit et gauche, perforent en arrière la prostate et débouchent sur le veru montanum dans l'urètre prostatique.

Prostate

La *prostate* est un organe glandulaire disposé dans la cavité pelvienne (fig. 120). Le parenchyme glandulaire forme les lobules de la glande et produit une sécrétion qui entre dans la composition du sperme et stimule les spermatozoïdes. Le tissu musculaire lisse représente une part considérable de la glande et sa contraction contribue à l'expulsion des secrétions par les lobules glandulaires. Il exerce aussi la fonction du sphincter urétral.

La prostate a la forme de châtaigne, on lui distingue une base et un sommet, ainsi que les faces antérieure et postérieure, les lobes droit et gauche et un isthme (lobe moyen). La base de la prostate est tournée en haut vers le fond de la

Scanned with OKEN Scanner

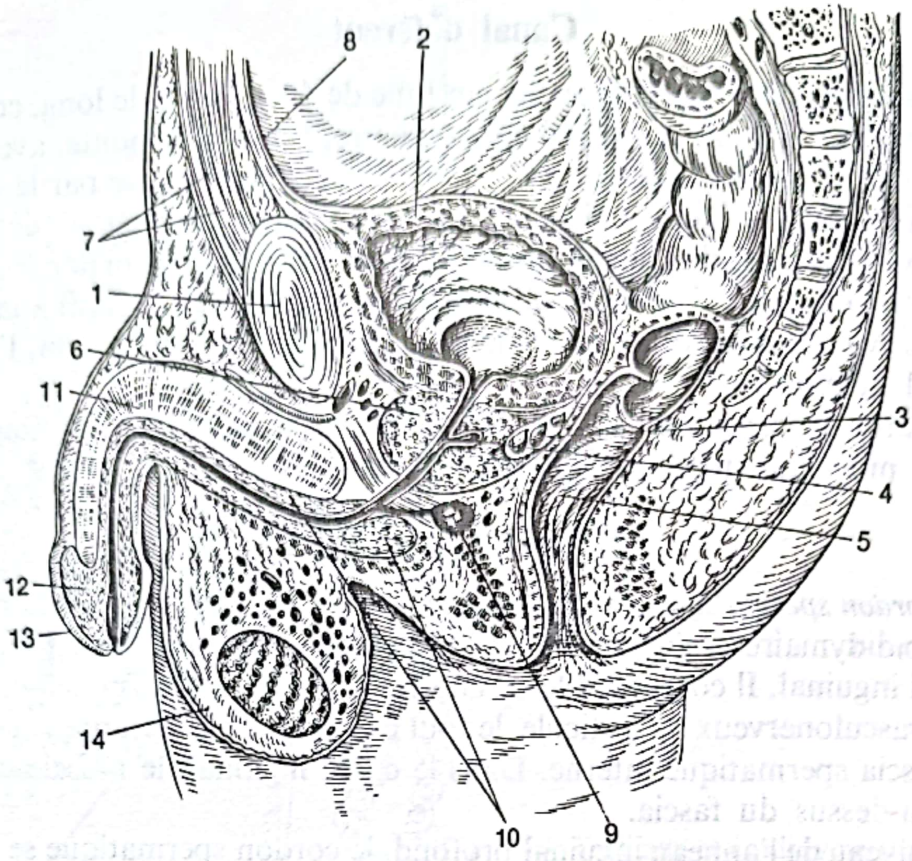

Fig. 120. Coupe médiane du bassin masculin :
1 – symphyse pubienne ; *2* – vessie ; *3* – vésicule séminale ; *4* – canal éjaculateur ; *5* – rectum ; *6* – prostate ; *7* – muscle grand droit ; *8* – péritoine pariétal ; *9* – glande bulbourétrale ; *10* – corps spongieux du pénis ; *11* – corps caverneux du pénis ; *12* – gland du pénis ; *13* – prépuce ; *14* – scrotum

vessie, le sommet en bas vers le diaphragme urogénital, la face antérieure répond à la symphyse pubienne et la face postérieure au rectum. Chez l'adulte, la prostate pèse environ 20 g en moyenne, et le plus grand diamètre est d'environ 4 cm. Comme on l'a déjà dit, la prostate comporte l'urètre prostatique où s'abouchent les canaux éjaculateurs et les canaux des lobules prostatiques.

La prostate et les vésicules séminales peuvent être palpées à partir du rectum. L'augmentation de la glande, qui est souvent observée chez les hommes âgés, peut gêner la miction.

L'inflammation de la prostate s'appelle *prostatite*.

Glande bulbourétrale

La *glande bulbourétrale* (v. fig. 114), droite et gauche, est un organe de la taille d'un pois qui siège dans l'épaisseur du diaphragme urogénital. Elle s'abouche dans l'urètre. Les sécrétions de glandes bulbourétrales s'ajoutent au sperme.

Organes génitaux masculins externes

Le *pénis* ou la *verge* conduit l'urine et le sperme (v. fig. 120). On y distingue la partie antérieure épaissie, le *gland*, la partie moyenne, le *corps*, et la partie

Scanned with OKEN Scanner

postérieure, la *racine*. Le gland porte l'orifice externe de l'urètre. Le col du gland est la partie rétrécie située entre le corps et le gland. Sur le corps, la face antérieure (supérieure) s'appelle dos du pénis. La racine est fixée aux pubis.

Le pénis est recouvert de peau et constitué de trois corps érectiles de forme cylindrique, deux *corps caverneux* et un *corps spongieux*. Ces corps ont une membrane conjonctive (albuginée) dont partent de nombreuses cloisons séparant de petits espaces remplis de sang, les cellules des corps caverneux et les cellules du corps spongieux. Le corps spongieux s'enfle aux extrémités, le renflement postérieur est dénommé *bulbe pénien*, le renflement antérieur est le gland pénien. Par ailleurs, le corps spongieux laisse passer l'urètre. La peau de la verge adhère étroitement sur le gland à l'albuginée, et ailleurs elle est mobile et s'étire facilement. Au niveau du col, elle forme un repli, le *prépuce*, qui entoure le gland à la manière d'un capuchon et peut se déplacer. Sur la face postérieure du gland, le prépuce dessine le *frein du prépuce*.

Le *scrotum*, ou *bourses*, est l'enveloppe cutanée des deux testicules avec épididymes et des segments initiaux des cordons spermatiques. Formé à la suite du bombement de la paroi abdominale antérieure, il se compose de couches analogues. La peau scrotale est mobile et contient un grand nombre de glandes sébacées et sudoripares. Sous la peau, le *dartos*, une membrane de tissu conjonctif et de cellules musculaires lisses (qui correspond au tissu conjonctif sous-cutané de la paroi abdominale), précède le fascia spermatique externe (continuation du fascia superficialis de l'abdomen) auquel fait suite le *muscle crémaster* avec son fascia (les faisceaux de ce muscle se détachent du muscle transverse de l'abdomen), puis le fascia spermatique interne (correspond au fascia endoabdominalis). En outre, chaque testicule est recouvert d'une *vaginale*, la membrane séreuse dérivée du processus vaginal du péritoine qui, chez le fœtus de sexe masculin, pénètre dans le scrotum à partir du péritoine. La vaginale testiculaire se compose de deux lames, *viscérale* et *pariétale*. La première est accolée à l'albuginée, la seconde au fascia spermatique interne. Une cavité séreuse en forme de fente est disposée entre les deux lames, elle contient une faible quantité de liquide séreux.

Urètre masculin

L'*urètre masculin* est un tuyau recourbé, de 18 à 23 cm de long, il conduit tant l'urine que le sperme (v. fig. 120).

Naissant de la vessie, l'urètre passe successivement par la prostate, le diaphragme urogénital et le corps spongieux du pénis sur le gland duquel il s'abouche. En fonction de la disposition, on distingue trois portions de l'urètre masculin : prostatique, membraneuse et spongieuse.

L'*urètre prostatique* est d'environ 2,5 cm de long, c'est le segment le plus large. Sa paroi postérieure présente une élevure, le *veru montanum*, où s'abouchent l'*utricule prostatique* et deux *canaux éjaculateurs*. De part et d'autre du veru montanum débouchent de multiples canaux excréteurs de la prostate.

L'*urètre membraneux* est le plus étroit, sa longueur est d'environ 1 cm, il est entouré de sphincter urétral strié (à contraction volontaire).

Scanned with OKEN Scanner

L'*urètre spongieux* est le segment le plus long (15-20 cm), il présente deux dilatations, l'une dans le bulbe du corps spongieux, l'autre, la fossette naviculaire, dans le gland pénien. L'urètre spongieux reçoit les abouchements des glandes bulbourétrales.

L'urètre masculin forme deux courbures, antérieure et postérieure. La courbure antérieure se redresse à l'érection du pénis, la courbure postérieure demeure fixe. Les courbures de l'urètre, ses rétrécissements et dilatations sont pris en compte pour le cathétérisme.

L'urètre masculin est tapissé de muqueuse qui forme des replis longitudinaux. Le segment spongieux présente des lacunes où s'abouchent les glandes urétrales. Une couche de cellules musculaires lisses est disposée en dehors de la muqueuse.

En clinique urologique, l'urètre masculin est divisé en segments antérieur et postérieur. L'*urètre antérieur* correspond au segment spongieux, l'*urètre postérieur* aux segments membraneux et prostatique.

L'inflammation de l'urètre s'appelle *urétrite*.

Périnée

Le *périnée* est la région de sortie du petit bassin située entre les hanches. Il est limité en avant par la face inférieure de la symphyse pubienne, en arrière par le sommet du coccyx, latéralement par les tubérosités ischiatiques. Au niveau du périnée sont disposés les organes génitaux externes et l'anus. Sous la peau se situent d'abord le tissu adipeux, puis les muscles recouverts de deux côtés par les fascia (hors-texte XXII). Les muscles et les fascia constituent le plancher pelvien qui ferme l'ouverture inférieure du bassin et représente l'appareil de soutien des organes qu'il contient. Le plancher pelvien est divisé en deux parties, antérieure, le diaphragme urogénital, et postérieure, le diaphragme pelvien.

Le *diaphragme urogénital* ferme l'espace entre les branches des pubis et des ischions. Il est constitué par deux muscles transverses profonds du périnée et le sphincter urétral, recouverts de fascia supérieur et inférieur du diaphragme urogénital. Des muscles plus superficiels lui sont annexés : le *bulbospongieux* (chez l'homme, il contribue à l'éjection de l'urine et du sperme de l'urètre, chez la femme il serre le vagin), l'*ischiocaverneux* (comprime les veines du pénis ou du clitoris, contribuant à leur érection), le *muscle transverse superficiel du périnée*. L'urètre membraneux passe à travers le diaphragme urogénital chez l'homme ; l'urètre et le vagin chez la femme.

Le *diaphragme pelvien* occupe la portion postérieure, plus importante, de l'ouverture inférieure du bassin. Il est constitué par le muscle releveur de l'anus, le muscle coccygien et les fascia du bassin qui les recouvrent. Ce diaphragme a la forme d'une coupole faisant saillie vers le bas. Le diaphragme pelvien et la tubérosité ischiatique de chaque côté forment la fosse ischiorectale, remplie de tissu cellulaire adipeux où cheminent des vaisseaux et des nerfs. Le segment inférieur du rectum, qui passe par le diaphragme pelvien, se termine par l'anus entouré sous la peau de sphincter anal externe.

Scanned with OKEN Scanner

La portion de l'ouverture inférieure du bassin située entre les organes génitaux externes et l'anus est appelée périnée dans le sens étroit de ce terme. Chez la femme, il se situe entre la fente urogénitale et le bord antérieur de l'anus.

Développement des organes urinaires et génitaux

Les organes urinaires et génitaux sont étroitement liés dans leur développement. La plupart d'entre eux dérivent du mésoderme, feuillet moyen de l'embryon. L'épithélium de la peau des organes génitaux externes dérive de l'ectoderme.

Les reins permanents s'ébauchent au 2e mois de vie intrautérine et se développent à partir de deux amorces. L'une, le métanéphros, donne naissance aux tubules rénaux. L'autre est le canal mésonéphrotique, le prolongement de sa paroi évolue en uretère, bassinet du rein, calices rénaux et canaux papillaires. Deux autres organes d'excrétion s'ébauchent avant d'aboutir au rein permanent : le pronéphros et le mésonéphros avec son canal (canal mésonéphrotique). Le pronéphros regresse peu après s'être ébauché. Le mésonéphros demeure opérationnel quelque temps chez le fœtus, puis regresse également, mais son canal intervient dans la formation des organes urogénitaux permanents. A côté du canal mésonéphrotique s'ébauche le canal paramésonéphrotique.

La glande génitale s'ébauche chez le fœtus comme organe indifférencié à la surface du mésonéphros (dans la région lombaire) sous forme d'un renflement de l'épithélium embryonnaire. Les ébauches des organes génitaux externes sont d'abord identiques chez les embryons des deux sexes et représentés par le tubercule génital, deux plis génitaux et le bourrelet génital ayant les moitiés droite et gauche (elles s'amorcent au niveau de la portion antérieure du futur périnée).

Ensuite, les ébauches des organes génitaux évoluent de façon différente. Chez l'embryon de sexe masculin, la glande génitale indifférenciée donne naissance au testicule. De son épithélium embryonnaire dérivent les tubes séminifères contournés. Le canal mésonéphrotique évolue en épididyme et canaux déférent et éjaculateur. Le canal paramésonéphrotique est presque entièrement atrophié dans le sexe masculin, seul un petit segment en donne l'utricule prostatique. Le tubercule génital donne naissance au pénis, les plis génitaux à l'urètre, le bourrelet génital au scrotum. La glande génitale mâle (testicule) descend de la cavité abdominale par le canal inguinal dans le scrotum. Au moment de la naissance, les deux testicules se trouvent généralement dans le scrotum.

Chez l'embryon de sexe féminin, la glande génitale indifférenciée donne naissance à l'ovaire. De son épithélium embryonnaire dérivent les follicules contenant des ovules. Le canal mésonéphrotique est atrophié. Deux canaux paramésonéphrotiques évoluent en deux trompes utérines, en utérus et vagin (les segments moyen et inférieur des deux canaux s'unissent). Le tubercule génital donne naissance au clitoris, les plis génitaux aux petites lèvres, le bourrelet génital aux grandes lèvres.

Principales malformations des organes urogénitaux. Les malformations observées dans la position et la structure des organes en question s'expliquent par leur développement anormal. Elles sont très variées.

Scanned with OKEN Scanner

Reins : sous-développement ou absence (aplasie congénitale) d'un rein, jonction des deux reins (rein en fer à cheval, etc.), malposition congénitale (dystopie) des reins (par exemple, le déplacement d'un ou des deux reins dans le bassin, la fosse iliaque).

Testicules : suite au retard de descente des testicules de la cavité abdominale, les deux testicules peuvent rester en dehors du scrotum (cryptorchidie) ou bien un seul (monorchidie).

Utérus et vagin : on rencontre l'utérus double avec deux vagins, l'utérus double avec un vagin, l'utérus bicorne (le fond de l'utérus est divisé en deux saillies, hémi-utérus), l'occlusion du vagin, etc.

Organes génitaux externes : malformation prononcée des organes génitaux externes de l'homme, quand le pénis ressemble au clitoris, le scrotum aux grandes lèvres, s'appelle pseudohermaphrodisme mâle. Le développement excessif des organes génitaux externes de la femme, quand le clitoris augmenté ressemble au pénis et les grandes lèvres au scrotum, est appelé pseudohermaphrodisme femelle.

L'hermaphrodisme vrai impliquant la présence chez un même sujet de glandes génitales mâle et femelle (testicule d'un côté et ovaire de l'autre, par exemple) est extrêmement rare chez les humains.

QUESTIONS

1° Viscères du petit bassin chez l'homme, leur position. 2° Organes génitaux internes de l'homme, où se situent-ils ? 3° Organes génitaux externes de l'homme. 4° Rôle des testicules. 5° Position, forme, faces, bords et extrémités du testicule. 6° Enveloppe du testicule. Qu'est-ce qu'on appelle médiastinum testis ? 7° Qu'est-ce qui se trouve dans les lobules du testicule ? 8° Quelles cellules trouve-t-on dans les parois des tubes séminifères contournés et dans les cloisons testiculaires, leur rôle. 9° Rete testis : position, constitution. 10° Sperme. 11° Position, portions de l'épididyme. 12° Structure de l'épididyme. 13° Rôle du canal déférent. 14° Longueur et position du canal déférent. Avec quoi se réunit-il ? 15° Structure de la paroi du canal déférent. 16° Position du cordon spermatique. 17° Qu'est-ce qui entre dans la constitution du cordon spermatique ? 18° Rôle des vésicules séminales. 19° Position des vésicules séminales. 20° Structure de la paroi de la vésicule séminale. 21° Quels canaux forment le canal éjaculateur, où s'abouche-t-il ? 22° Rôle de la prostate. 23° Position de la prostate. 24° Parties et lobes de la prostate. 25° Quels tissus constituent la prostate ? 26° Point d'abouchement des canalicules prostatiques. 27° Comment peut-on palper la prostate ? 28° Où se situent les glandes bulbourétrales, où s'abouchent-elles ? 29° Parties du pénis. 30° Qu'est-ce qui recouvre le pénis, de quoi est-il composé ? 31° Structure des corps caverneux et du corps spongieux du pénis. 32° Renflements aux extrémités du corps spongieux. 33° Quel canal passe dans le corps spongieux ? 34° Qu'est-ce qu'on appelle prépuce ? 35° A quoi est attachée la racine du pénis ? 36° Qu'est-ce que le scrotum enveloppe ? 37° Membranes du scrotum. 38° Qu'est-ce qui constitue la cavité séreuse autour du testicule ? 39° Longueur, position et portions de l'urètre masculin. 40° Elevure et orifices de l'urètre prostatique. 41° Rétrécissements et dilatations de l'urètre masculin. 42° Courbures de l'urètre masculin. 43° Structure de la paroi de l'urètre masculin. 44° Où se placent les orifices interne et externe de l'urètre masculin ? 45° Où est situé le sphincter de l'urètre masculin, de quoi est-il composé ? 46° Qu'est-ce qu'on appelle périnée, quels en sont les repères osseux ? 47° Qu'est-ce qui constitue le plancher pelvien ? Ses deux parties. 48° Qu'est-ce qui constitue le diaphragme urogénital ? 49° Muscles superficiels du diaphragme urogénital, leur rôle. 50° Qu'est-ce qui passe par le diaphragme urogénital chez la femme et chez l'homme ? 51° Qu'est-ce qui constitue le diaphragme pelvien ? Qu'est-ce qui y passe ? 52° Fossette ischiorectale : position, contenu. 53° Rôle du diaphragme urogénital et pelvien par rapport aux organes du petit bassin. 54° Qu'est-ce qu'on appelle périnée dans le sens étroit de ce terme ?

Scanned with OKEN Scanner

Glandes endocrines

Les *glandes endocrines*, ou à sécrétion interne, sont les glandes dont la fonction essentielle est de produire et de déverser dans le sang des substances chimiques actives spéciales, les hormones. Celles-ci exercent un effet régulateur sur les fonctions de l'organisme dans son ensemble et de ses différents organes, surtout sur divers aspects du métabolisme.

Les glandes endocrines sont l'hypophyse (glande pituitaire), l'épiphyse cérébrale (glande pinéale), la glande thyroïde, les glandes parathyroïdes, le thymus (glande thymique), les îlots pancréatiques, les glandes surrénales, la partie endocrine des glandes génitales (ovaire chez la femme, testicule chez l'homme) (fig. 121). La fonction endocrine est aussi propre à des nombreux autres organes (différentes portions du tube digestif, reins, etc.), mais dans ces cas-là elle n'est pas essentielle.

Les glandes endocrines se développent à partir des ébauches ayant pour origine divers feuillets embryonnaires. L'ectoderme donne naissance aux ébauches de l'hypophyse, de l'épiphyse et de la médullosurrénale, l'endoderme à celles de la glande thyroïde, des glandes parathyroïdes, du thymus et des îlots pancréatiques, le mésoderme, enfin, à celles de la corticosurrénale et des glandes génitales.

Les glandes endocrines ne diffèrent pas que par leur origine, mais aussi par la structure, la composition chimique et l'action des hormones qu'elles sécrètent, mais toutes ces glandes ont des traits anatomiques et physiologiques communs. Tout d'abord, elles sont dépourvues de canaux excréteurs. L'épithélium glandulaire est le tissu essentiel de presque toutes les glandes endocrines et définit leur fonction. Les glandes sont richement vascularisées. Pour un même poids, elles reçoivent beaucoup plus de sang que les autres organes, ce qui s'explique par l'intensité du métabolisme dans les glandes et la libération des hormones dans le courant sanguin. A l'intérieur, chaque glande a un vaste réseau de capillaires sanguins (sinusoïdes) dont le calibre peut atteindre 20-30 μ et davantage.

Les glandes endocrines sont pourvues d'un grand nombre de fibres nerveuses, appartenant essentiellement au système nerveux végétatif.

Ces glandes représentent un système endocrinien où l'hypophyse joue un rôle prédominant. Le lobe antérieur de l'hypophyse produit des hormones dites *glandotropes* qui règlent l'activité de presque toutes les autres glandes endocrines [1]. L'activité sécrétrice du lobe antérieur de l'hypophyse est, pour sa part, ré-

[1] On estime que les glandes parathyroïdes, le thymus, les îlots pancréatiques et le cortex surrénal ne dépendent pas du lobe antérieur de l'hypophyse.

Scanned with OKEN Scanner

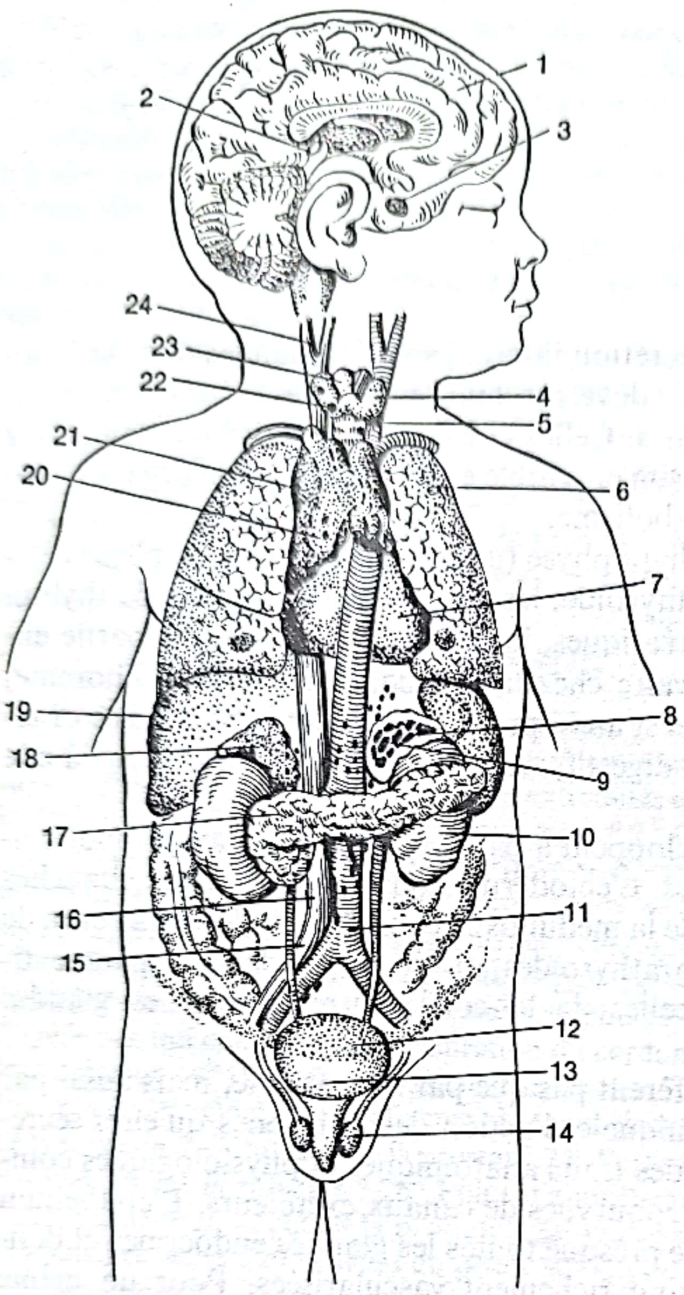

Fig. 121. Glandes endocrines : *1* – cerveau ; *2* – épiphyse cérébrale (glande pinéale) ; *3* – hypophyse ; *4* – glande thyroïde ; *5* – trachée ; *6* – poumon ; *7* – péricarde ; *8* et *9* – corticosurrénale et médullosurrénale ; *10* – rein ; *11* – aorte ; *12* et *13* – vessie ; *14* – testicule ; *15* – veine cave supérieure ; *16* – paraganglion aortique ; *17* – pancréas ; *18* – glande surrénale ; *19* – foie ; *20* et *21* – thymus ; *22* – glandes parathyroïdes ; *23* – larynx ; *24* – glomus carotidien

gulée par l'hypothalamus (portion du diencéphale). Les noyaux (cellules) neurosécréteurs de l'hypothalamus libèrent des hormones spéciales qui influent sur la sécrétion d'hormones glandotropes dans l'hypophyse. Le système nerveux exerce son effet sur le fonctionnement des glandes endocrines non seulement de façon indirecte, par l'hypophyse, mais aussi par les nerfs qui chéminent vers les glandes.

Hypophyse

L'*hypophyse* (*glande pituitaire*) est une petite glande de forme ovoïde, pesant jusqu'à 0,7 g (fig. 122). Elle est située sur la face endocrânienne de la base du crâne, dans la selle turcique du sphénoïde, et encapsulée par une expansion de

Scanned with OKEN Scanner

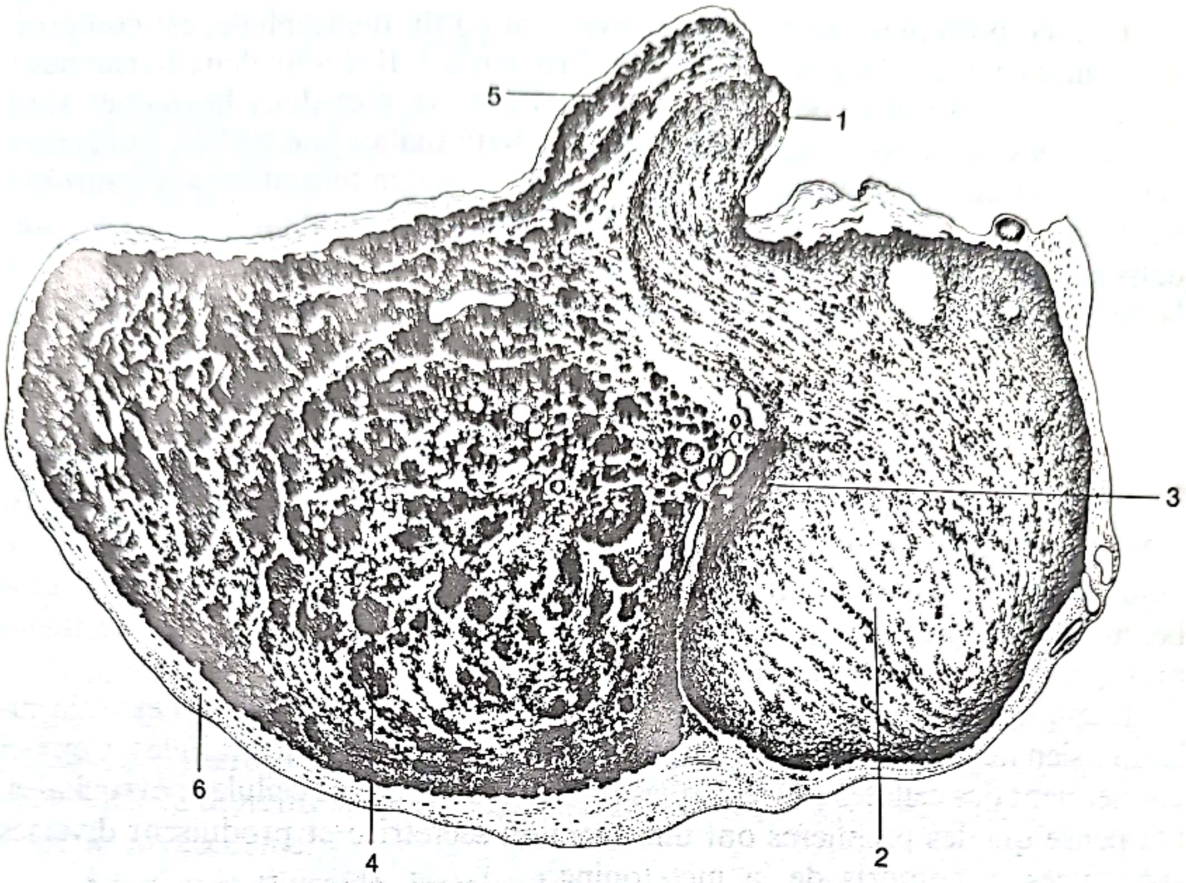

Fig. 122. Hypophyse (coupe sagittale) :
1 et *5* – tige pituitaire ; *2* – neurohypophyse (lobe postérieur) ; *3* – lobe intermédiaire ; *4* – adénohypophyse (lobe antérieur) ; *6* – capsule de la glande

la dure-mère (diaphragme sellaire). Par l'infundibulum, l'hypophyse est reliée au tuber cinereum de l'hypothalamus.

On distingue dans l'hypophyse deux lobes, antérieur et postérieur. Le *lobe antérieur* dérive de la partie buccale de l'embryon, se compose de cellules épithéliales glandulaires et s'appelle *adénohypophyse* [1]. On y relève plusieurs portions. Celle qui est au contact du lobe postérieur, porte le nom du *lobe intermédiaire.*

Les cellules glandulaires de l'adénohypophyse diffèrent par la structure et les hormones qu'elles sécrètent : les cellules somatotropes libèrent l'*hormone somatotrope* (hormone de croissance) ; l'*hormone lactotrope* (qui influe sur la fonction des glandes mammaires et des corps jaunes dans les ovaires) est produite par les cellules mammotropes ; l'*hormone corticotrope*, ACTH (qui agit sur la fonction de la corticosurrénale) par les cellules corticotropes ; l'*hormone thyréotrope* (qui stimule la production hormonale de la thyroïde) par les cellules thyréotropes, les *hormones gonadotropes* (exerçant leur effet sur les glandes génitales, ou gonades) par les cellules gonadotropes. Le lobe intermédiaire contient des cellules épithéliales glandulaires productrices d'*hormone mélanotrope*, responsable du métabolisme pigmentaire.

[1] On l'appelle aussi *antéhypophyse*. (*N.d.R.*)

Scanned with OKEN Scanner

Le lobe postérieur, résultant de l'évagination du diencéphale, est composé de cellules névrogliales et s'appelle *neurohypophyse* [1]. Il sécrète deux hormones : la *vasopressine* ou *hormone diurétique* et l'*ocytocine*. Ces deux hormones sont synthétisées par les cellules neurosécrétrices hypothalamiques, et les fibres nerveuses qui s'en détachent avec la tige pituitaire les conduisent vers le neurohypophyse où les hormones sont stockées. De là, elles sont libérées, si nécessaire, dans le sang (la vasopressine influe sur la formation de l'urine, et l'ocytocine sur la contraction de l'utérus pendant l'accouchement et sur la sécrétion de lait).

Epiphyse cérébrale

L'*épiphyse cérébrale* ou la *glande pinéale* est un petit organe pesant jusqu'à 0,25 g, ayant la forme d'une pomme de pin (fig. 123). Elle repose dans le crâne au-dessus de la lame du toit du mésencéphale, dans le sillon qui sépare les tubercules quadrijumeaux antérieurs. Des freins (habenulae) l'unissent au thalamus (l'épiphyse se développe à partir du diencéphale).

L'épiphyse cérébrale est recouverte de membrane conjonctive. Les trabécules qui s'en dégagent vers l'intérieur divisent la glande en petits lobules. Ceux-ci contiennent des cellules polyédriques (pinéalocytes) et des cellules névrogliales. On pense que les premières ont une fonction sécrétrice et produisent diverses substances, y compris de la mélatonine.

L'épiphyse exercerait un effet inhibiteur sur les glandes génitales.

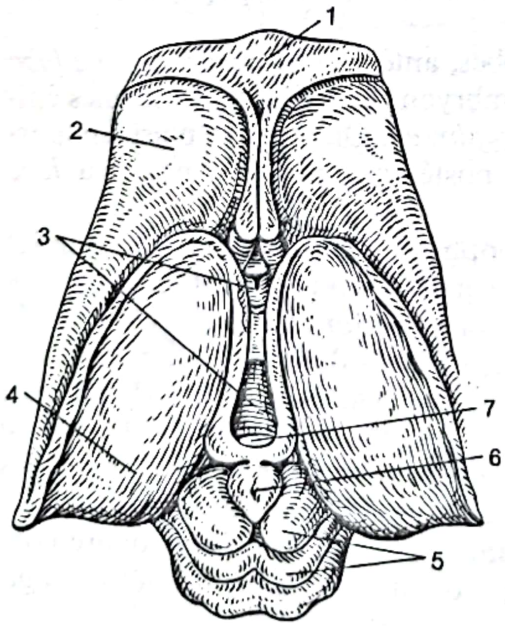

Fig. 123. Epiphyse cérébrale (vue de dessus) : *1* – corps calleux ; *2* – noyau caudé ; *3* – IIIe ventricule ; *4* – thalamus ; *5* – lame du toit du mésencéphale ; *6* – épiphyse cérébrale (glande pinéale) ; *7* – commissure épithalamique (commissure postérieure)

[1] On l'appelle aussi *posthypophyse*. (*N.d.R.*)

Glande thyroïde

La *glande thyroïde* est la plus grosse glande endocrine. Chez l'adulte, son poids atteint 30-50 g (hors-texte XXIII). On y distingue les lobes droit et gauche et un isthme qui les unit. Chez certains sujets, on observe un prolongement de la glande (lobe pyramidal). La thyroïde repose dans la portion antérieure du cou et est revêtue de fascia. Ses lobes sont attenants au cartilage thyroïde du larynx et aux cartilages de la trachée. L'isthme est disposé en avant des 2e-4e anneaux trachéaux.

La thyroïde est entourée d'une capsule fibreuse qui la divise par des cloisons en lobules. Le tissu conjonctif des lobules contient des vésicules. Les parois des vésicules sont faites d'une couche de cellules glandulaires dont la hauteur varie suivant leur état fonctionnel. En phase d'activité modérée, elles sont de forme cubique. Quand la sécrétion est élevée, elles se gonflent et deviennent prismatiques. La cavité des vésicules est gorgée de colloïde [1] qui est sécrétée par les cellules glandulaires et contient des hormones.

Les hormones thyroïdiennes, la *thyroxine* et la *triiodothyronine*, exercent leur effet sur divers types de métabolisme ainsi que sur l'activité du système nerveux. L'hyperfonctionnement de la glande (production excessive d'hormones) entraîne la thyréotoxicose (maladie de Basedow), l'hypofonctionnement entraîne le myxœdème.

La glande thyroïde, les glandes parathyroïdes et le thymus dérivent des ébauches des poches branchiales (origine endodermique) et constituent ensemble le groupe de glandes d'origine branchiale.

Glandes parathyroïdes

Les *glandes parathyroïdes*, deux supérieures et deux inférieures, sont de petits corpuscules ovalaires ou arrondis, pesant chacun environ 0,09 g (fig. 124). Elles sont situées sur la face postérieure des lobes droit et gauche de la thyroïde sur le trajet des ses vaisseaux artériels. La capsule conjonctive de chaque glande envoie à l'intérieur des traînées de tissu entre lesquelles sont disposées les cellules glandulaires. Elles sécrètent la *parathormone* (hormone parathyroïdienne), responsable du métabolisme du calcium et du phosphore dans l'organisme.

Thymus

Le *thymus* est constitué de deux lobes, droit et gauche, unis par du tissu conjonctif lâche (fig. 125). Il est situé dans la partie haute du médiastin antérieur, derrière le manubrium sternal. Chez les enfants, il peut faire saillie en haut dans la région du cou à travers l'orifice supérieur du thorax. Le poids et la taille de la glande varient avec l'âge. Chez le nouveau-né, le thymus pèse environ 12 g,

[1] Substance visqueuse, histologiquement amorphe. (*N.d.R.*)

Scanned with OKEN Scanner

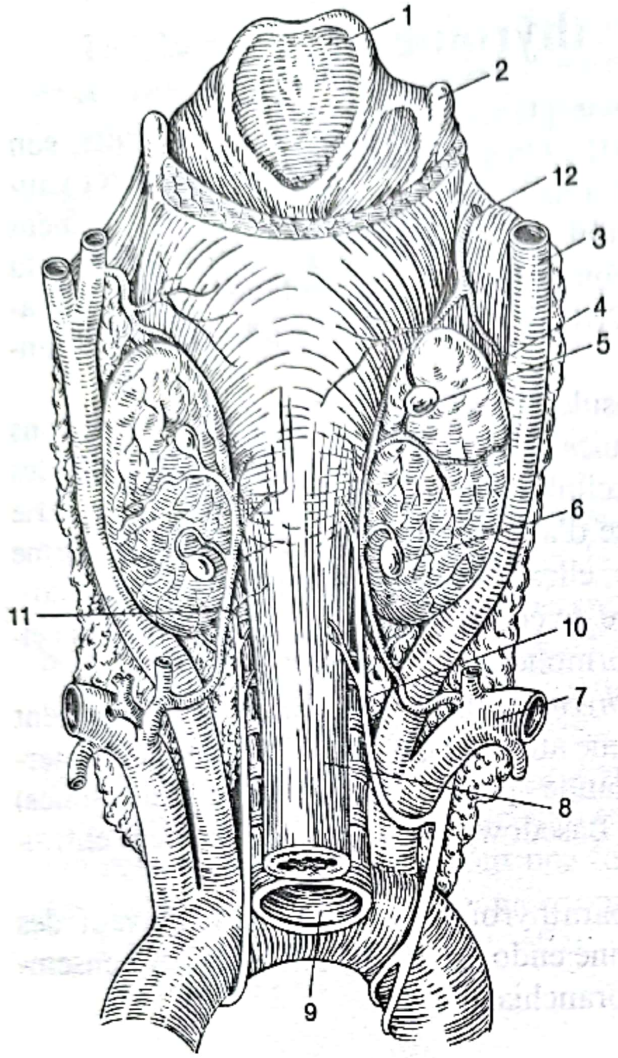

Fig. 124. Glandes parathyroïdes (vue postérieure) :

1 – épiglotte ; *2* – cartilage thyroïde (cornes supérieures) ; *3* – artère carotide commune ; *4* – glande thyroïde (lobe droit) ; *5* et *6* – glandes parathyroïdes droites supérieure et inférieure ; *7* – artère sous-clavière ; *8* – œsophage ; *9* – trachée ; *10* – nerf laryngé inférieur ; *11* et *12* – artères thyroïdiennes inférieure et supérieure

augmente rapidement durant les deux premières années de la vie de l'enfant et atteint son maximum (environ 40 g) à l'âge de 11 à 15 ans. A partir de 25 ans commence l'involution de la glande, disparition progressive du tissu glandulaire, remplacé par du tissu cellulaire adipeux.

Aux termes de la Nomenclature anatomique internationale, le thymus est classé comme glande endocrine. A l'heure actuelle, on le considère surtout comme organe d'hématopoïèse et de défense immunologique. Outre le thymus, ce groupe comprend la moelle osseuse rouge, les follicules lymphatiques du système digestif et des autres organes, les ganglions lymphatiques et la rate. On dit que le thymus est l'organe central de l'immunité : c'est là que se multiplient les cellules immunes, les lymphocytes T. Ceux-ci ont pour précurseurs les lymphoblastes, cellules spéciales venant dans le thymus depuis la mœlle osseuse rouge.

Le thymus est entouré de capsule conjonctive dont les trabécules le divisent en lobules. Dans chaque lobule, on distingue la corticale (cortex) et la médullaire (médulla). Les lobules sont bâtis d'un réseau de cellules épithéliales entre lesquelles s'infiltrent les lymphocytes T. La corticale est d'une couleur plus foncée que la médullaire et contient beaucoup plus de lymphocytes. Elle comprend aussi des lymphoblastes qui évoluent par division en d'autres lymphocytes T. Ceux-ci passent en continu du cortex dans le sang et migrent vers les ganglions lymphatiques et la rate où ils viennent à maturation, c.-à-d. deviennent actifs.

Scanned with OKEN Scanner

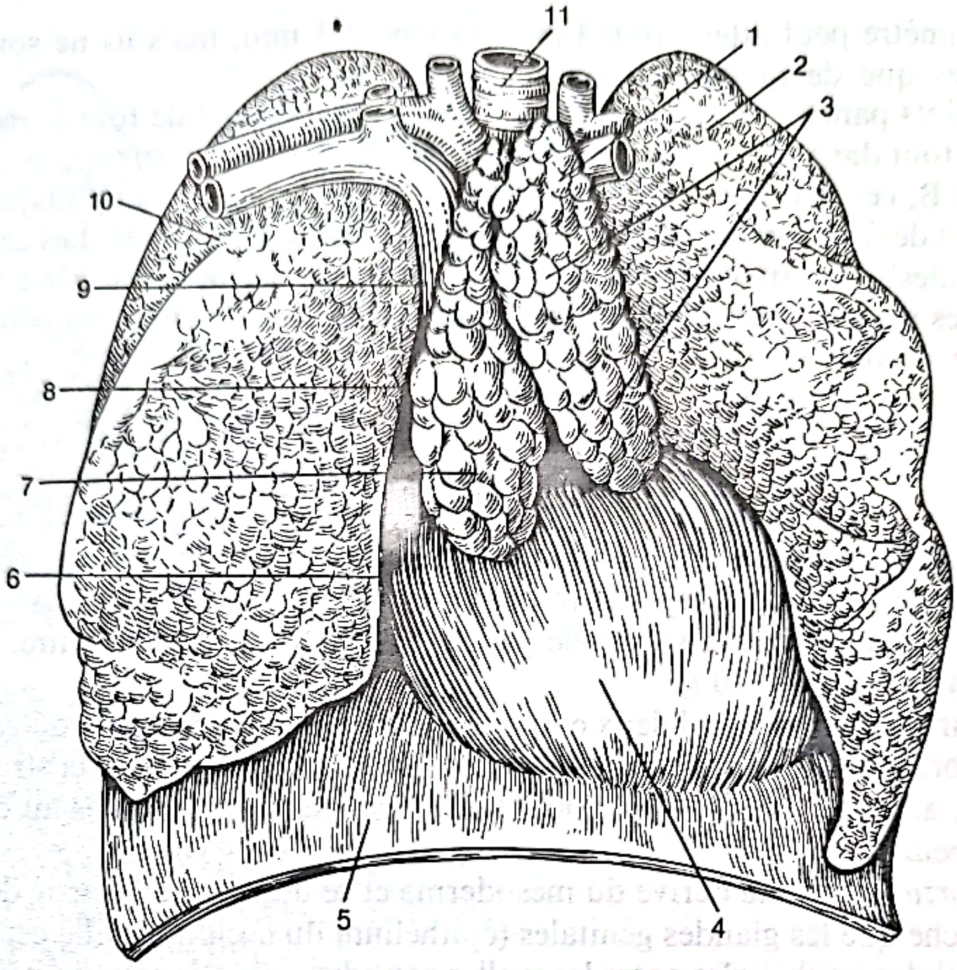

Fig. 125. Thymus :
1 et *7* – lobes gauche et droit ; *2* – poumon gauche ; *3* – lobules ; *4* – péricarde ; *5* – diaphragme ; *6* et *8* – plèvre médiastinale ; *9* – veine cave supérieure ; *10* – poumon droit ; *11* – trachée

Les lymphocytes T d'origine médullaire diffèrent quelque peu par leur ultrastructure et leurs propriétés des lymphocytes T d'origine corticale. Ils ne se forment pas dans la médullaire, mais y viennent du sang. La médullaire contient des corpuscules de Hassal (ou corpuscules concentriques) composés de couches circulaires de cellules épithéliales.

On a isolé dans le thymus diverses substances biologiquement actives qui agissent sur certaines fonctions de l'organisme, y compris sur l'hématopoïèse (thymosine), le métabolisme glucidique (insuline-like factor), la croissance (facteurs de croissance), le métabolisme du calcium et du phosphore, etc.

L'ablation du thymus chez les jeunes animaux provoque le retard de croissance, et puis la mort.

Pancréas endocrine

Le *pancréas endocrine* est représenté par les îlots de cette glande. Les *îlots pancréatiques*[1] sont des formations arrondies de taille variable.

[1] On les appelle communément îlots de Langerhans. (*N.d.R.*)

Scanned with OKEN Scanner

Leur diamètre peut atteindre 0,3 mm, rarement 1 mm, mais ils ne sont alors composés que de quelques cellules.

Les îlots pancréatiques sont logés dans le parenchyme de tout le pancréas, mais surtout dans la queue. Ils renferment essentiellement deux types de cellules, A et B, ces dernières (cellules basophiles) étant de beaucoup majoritaires. Elles sont de forme cubique ou prismatique et sécrètent l'*insuline*. Les cellules A (acidophiles) sont arrondies et sécrètent une autre hormone, le *glucagon*. Ces hormones agissent sur le métabolisme glucidique. L'hypofonctionnement entraîne le diabète.

Glande surrénale

La *glande surrénale*, droite et gauche, est logée dans l'espace rétropéritonéal au-dessus de l'extrémité supérieure du rein respectif (v. fig. 121). La surrénale droite est triangulaire, la surrénale gauche est de forme semi-lunaire. Chaque glande pèse environ 10 g.

La surrénale comprend deux couches, externe, jaune (*corticale* ou *cortex*) et interne, brune (*médullaire* ou *médulla*). Les couches diffèrent par la structure et l'origine, ainsi que par les hormones sécrétées, elles se sont unies au cours du développement.

La *corticosurrénale* dérive du mésoderme et se développe à partir de la même ébauche que les glandes génitales (épithélium du cœlome). Elle est composée de cellules épithéliales entre lesquelles sont disposées de minces couches de tissu conjonctif lâche contenant des vaisseaux et des fibres nerveuses. En fonction de la structure et de la position des cellules épithéliales, on distingue dans la corticosurrénale trois zones (fig. 126) : externe (*glomérulée*), moyenne (*fasciculée*) et interne (*réticulée*). Dans la zone glomérulée, de petites cellules épithéliales forment des amas. La zone fasciculée est constituée de travées des cellules plus grandes et parallèles. Dans la zone réticulée, de petites cellules glandulaires forment un réseau.

La zone glomérulée sécrète des *minéralocorticoïdes* (aldostérone, etc.) qui agissent sur le métabolisme hydrominéral, la zone fasciculée produit des *glucocorticoïdes* (corticostérone, hydrocortisone, etc.) qui interviennent dans la régulation du métabolisme glucidique, protidique et lipidique, la zone réticulée synthétise des hormones génitales (androgènes et œtrogènes) dont l'effet est analogue à celui des hormones des glandes génitales. Dans la norme, les hormones génitales de la corticosurrénale sont produites essentiellement dans l'enfance quand la fonction sécrétrice des ovaires (ou des testicules) ne se manifeste pas encore.

La *médullosurrénale* dérive de l'ectoderme et se développe à partir de la même ébauche que les ganglions des troncs sympathiques. Elle est constituée de cellules glandulaires, dites chromaffines (colorées en brun par les sels de chrome).

Les hormones de la médullosurrénale sont l'*adrénaline* et la *noradrénaline* (*catécholamines* dont l'effet sur différentes fonctions de l'organisme est similaire

Scanned with OKEN Scanner

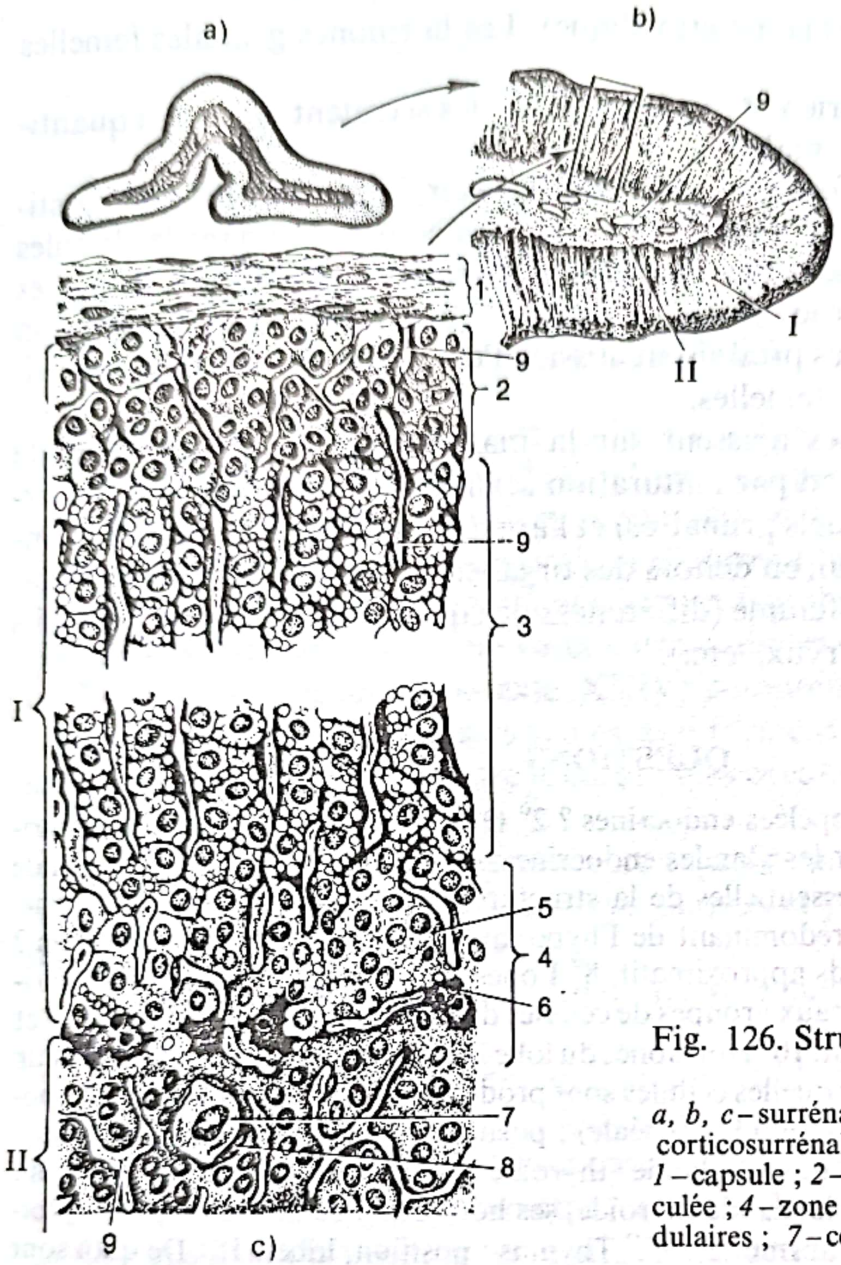

Fig. 126. Structure de la glande surrénale (coupe) :

a, b, c – surrénale (différent grossissement) ; *I* – corticosurrénale ; *II* – médullosurrénale ; *1* – capsule ; *2* – zone glomérulée ; *3* – zone fasciculée ; *4* – zone réticulée ; *5, 6* et *8* – cellules glandulaires ; *7* – cellules nerveuses ; *9* – capillaires sanguins

à celui produit par le segment sympathique du système nerveux végétatif).

Des amas de cellules chromaffines sont présents, outre la médullosurrénale, dans les *paraganglions*, petits corpuscules situés dans divers endroits du corps, par exemple à la bifurcation carotidienne (glomus carotidien), dans le voisinage de l'aorte abdominale (paraganglion aortique lombaire).

Glandes génitales (partie endocrine)

Dans les ovaires, la fonction endocrine est exercée par les follicules en développement et le corps jaune. Les cellules granuleuses du follicule sécrètent l'*œstradiol*. Le corps jaune qui se forme sur le site du follicule rompu produit la *progestérone* (on l'appelle aussi hormone de grossesse). Comme on l'a dit plus haut, le corps jaune fonctionne longuement en tant qu'organe endocrine chez

les femmes gravides (corps jaune gravidique). Les hormones génitales femelles s'appellent *œstrogènes*.

Au niveau du hile ovarien, des cellules spéciales sécrètent de faibles quantités d'hormones génitales mâles.

Dans les testicules, la fonction endocrine est exercée par les cellules interstitielles situées entre les anses des tubes séminifères contournés dans les lobules de l'organe. Elles produisent des *androgènes* (hormones génitales mâles). Les cellules des tubes contournés peuvent intervenir également dans la sécrétion d'androgènes. Les testicules produisent aussi, à l'état normal, de faibles quantités d'hormones génitales femelles.

Les hormones génitales agissent sur la maturation sexuelle et l'activité sexuelle normale. On entend par maturation sexuelle le développement des organes génitaux (signes sexuels primaires) et l'apparition de signes sexuels secondaires, c.-à-d. de tout ce qui, en dehors des organes génitaux, différencie l'organisme de l'homme et de la femme (différences de squelette, disposition des poils sur le corps, taille du larynx, etc.).

QUESTIONS

1° Quelles glandes sont appelées endocrines ? 2° Que signifient les termes « endocrine » et « hormone » ? 3° Citer les glandes endocrines. 4° Localisation de chaque glande endocrine. 5° Particularités essentielles de la structure des glandes à sécrétion interne. 6° En quoi consiste le rôle prédominant de l'hypophyse dans le système endocrinien ? 7° Hypophyse : position, poids approximatif. 8° Lobes de l'hypophyse (nom, d'où dérivent-ils ?). 9° Nom des principaux groupes de cellules du lobe antérieur de l'hypophyse et des hormones qu'elles sécrètent. 10° Hormones du lobe intermédiaire et du lobe postérieur de l'hypophyse. 11° Où et par quelles cellules sont produites les hormones du neurohypophyse ? 12° Epiphyse cérébrale (grande pinéale) : position, poids. 13° Glande thyroïde : position, poids. 14° Lobes de la glande thyroïde : nom, voisinage, composition. 15° Structure des follicules de la glande thyroïde, ses hormones. 16° Glandes parathyroïdes : position, quantité, leurs hormones. 17° Thymus : position, lobes. 18° De quoi sont composés les lobes du thymus ? 19° Modifications du thymus avec l'âge, rôle essentiel de cette glande. 20° Ilots pancréatiques : position, dimensions approximatives. 21° Deux principaux types de cellules des ilots pancréatiques, leurs hormones. 22° Glandes surrénales : position, poids approximatif. 23° Deux couches de la surrénale : nom, disposition réciproque, origine. 24° Trois zones de la corticosurrénale, hormones produites par chaque zone. 25° Quelles cellules sont caractéristiques de la médullosurrénale ? Hormones de la médullaire. 26° Quelles cellules sont contenues dans les paraganglions ? Noms et position de 1-2 paraganglions. 27° Sites de production des hormones génitales femelles dans les ovaires. 28° Hormones génitales femelles : leur désignation. 29° Quelles cellules des testicules interviennent dans la production des hormones génitales mâles ? Désignation générale de ces hormones. 30° Rôle des hormones génitales.

Scanned with OKEN Scanner

Système cardiovasculaire

Généralités

Le *système cardiovasculaire* sert à la circulation constante du sang et au reflux de la lymphe, ce qui assure le lien humoral entre tous les organes, leur alimentation en substances nutritives et en oxygène, l'élimination des produits de métabolisme, la régulation humorale et d'autres fonctions vitales de l'organisme. En fonction du liquide circulant (sang ou lymphe) et de certaines particularités de la structure, le système vasculaire est divisé en sanguin et lymphatique.

Le *système sanguin* (hors-texte XXIV) comprend le cœur et les vaisseaux sanguins : artères, capillaires et veines, qui forment des circuits par lesquels le sang effectue le va-et-vient entre le cœur et les organes. En d'autres termes, c'est la circulation qui s'y effectue.

Le cœur humain est un organe creux quadricaméral produisant des battements (contractions et relaxations) rythmiques et permettant ainsi le déplacement du sang dans les vaisseaux.

La discipline qui étudie le système cardiovasculaire s'appelle *cardioangiologie*.

Les **artères** sont les vaisseaux qui conduisent le sang du cœur vers les organes. Elles sont de calibre variable. Les vaisseaux artériels les plus gros, l'*aorte* et le *tronc pulmonaire*, se dégagent du cœur et conduisent le sang vers leurs branches, les artères. Suivant le diamètre, on parle des artères de gros, moyen et fin calibre, et suivant la position, on distingue les artères qui se situent en dehors et à l'intérieur des organes. Les premières (grosses et moyennes) amènent le sang vers divers organes ou régions du corps, la plupart en ont le nom respectif : artère rénale, artère utérine, artère humérale, artère fémorale, etc. A l'intérieur des organes, les artères subissent de multiples ramifications (branches de 1er, 2e, 3e ordre, etc.) et forment un système artériel. Les plus petits vaisseaux artériels s'appellent artérioles : elles envoient des capillaires.

La paroi artérielle, relativement épaisse, comporte trois couches : les tuniques intima, média et externa (adventitia) (fig. 127).

L'*intima* est constituée d'endothélium, de couche sous-endothéliale et de membrane élastique interne. L'endothélium se compose d'une couche de cellules aplaties qui tapissent le vaisseau. La couche sous-endothéliale est représentée par le tissu conjonctif contenant des fibres élastiques et collagènes. La membrane élastique interne est faite d'un grand nombre de fibres élastiques.

La *média* est composée de cellules musculaires lisses et de fibres élastiques disposées en spirale.

L'*adventice*, de tissu conjonctif lâche, comprend une grande quantité de

Scanned with OKEN Scanner

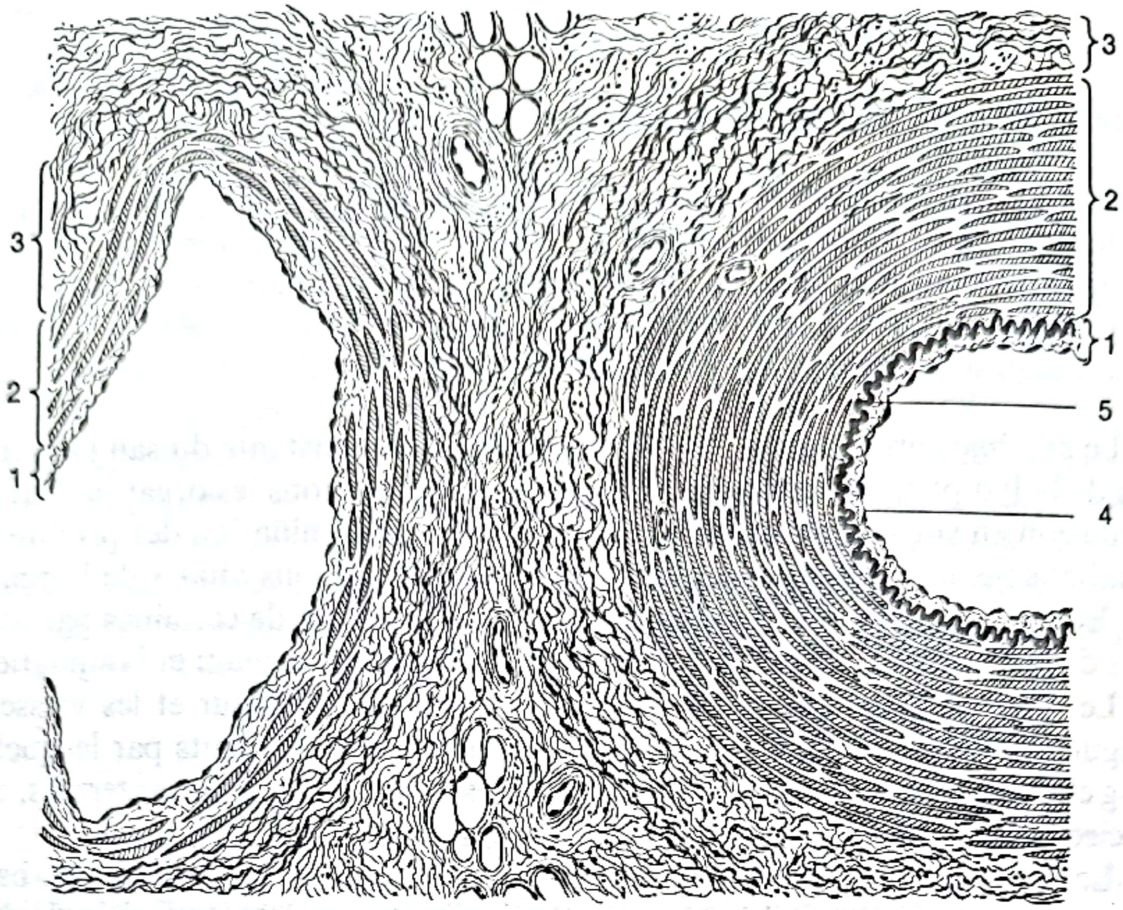

Fig. 127. Structure de la paroi artérielle (à droite) et veineuse (à gauche) : *1* – tunique interne (intima) ; 2 – tunique moyenne (média) ; *3* – tunique externe (adventice ou externa) ; *4* – endothélium ; *5* – membrane élastique interne

vaisseaux sanguins (vaisseaux propres des artères) et de fibres nerveuses. Une membrane élastique externe est disposée entre la média et l'adventice. La présence du tissu élastique dans les parois artérielles explique l'élasticité de ces vaisseaux et leur béance constante.

Les artères sont spécifiées non seulement par leur calibre, mais aussi par les particularités structurales de leurs parois, notamment par le rapport des tissus musculaire et élastique. On distingue les artères de types élastique, mixte (musculo-élastique) et musculaire. Les vaisseaux artériels les plus proches du cœur (aorte, tronc pulmonaire et certaines de leurs grosses branches) sont de type élastique. Le tissu élastique (fibres, membranes) est très développé dans leurs parois, ce qui fait que ces vaisseaux s'étirent bien. Les parois des artères de type mixte (grosses artères, par exemple la sous-clavière, la carotide commune, etc.) ont les deux tissus, élastique et musculaire, bien développés. Les artères de type musculaire (moyennes et petites) possèdent une couche musculaire relativement épaisse qui contribue par ses contractions à la circulation du sang et, en même temps, à la régulation de son afflux vers les organes et les tissus. Les artérioles sont également des vaisseaux artériels de type musculaire. Une longue élévation du tonus musculaire des petites artères de type musculaire, y compris des artérioles, est observée lors de l'hypertension artérielle (montée de la pression sanguine).

Scanned with OKEN Scanner

Les **capillaires** sont de minuscules vaisseaux sanguins, tous les échanges entre le sang et les tissus s'effectuent à travers leurs parois (hors-texte XXV). Ils forment des réseaux dans les tissus de tous les organes et assurent la communication des systèmes artériel et veineux (les capillaires ne sont absents que dans l'épiderme, la cornée et le cristallin de l'œil, les cheveux et les ongles, l'émail et l'ivoire des dents). Les capillaires sanguins des différents organes ont un calibre de 5 à 30 μ et ne sont visibles qu'au microscope. Le nombre des capillaires varie aussi d'un organe à l'autre, de quelques dizaines à quelques milliers par millimètre cube. Tous les capillaires ne sont pas opérationnels simultanément, le nombre des capillaires opérationnels (on les appelle ouverts) dépend de l'état de l'organe. Les capillaires inopérationnels (fermés) à un moment donné sont rétrécis et ne laissent pas passer les éléments figurés du sang. La lumière globale de tous les capillaires de notre corps est environ 800 fois celle de l'aorte.

La paroi des capillaires (d'une épaisseur de 1 μ environ) est composée d'une couche de cellules endothéliales reposant sur la membrane basale. Les cellules sont aplaties, s'adhèrent étroitement, en règle générale, et ont des limites sinueuses. La basale est constituée essentiellement de substance fondamentale, le tissu conjonctif lâche qui accompagne les vaisseaux. Les capillaires sont également entourés de cellules à prolongements, les péricytes. En présence de phénomènes morbides, la paroi des capillaires et le tissu conjonctif attenant subissent des altérations qui agissent sur l'intensité des échanges entre le sang et les tissus.

Les capillaires sanguins envoient des *veinules*.

Selon les données contemporaines, il existe des vaisseaux transitoires entre les artérioles et les capillaires (*précapillaires*) et entre les capillaires et les veinules (*postcapillaires*). Tous ces vaisseaux – artérioles, précapillaires, capillaires, postcapillaires et veinules – forment un lit microcirculatoire, et le mouvement du sang dans ce lit s'appelle *microcirculation*. Celle-ci assure précisément les échanges entre le sang et les tissus.

Les **veines** sont des vaisseaux conduisant le sang des organes vers le cœur. En comparaison avec les artères, la circulation s'y fait en sens inverse, depuis les vaisseaux de plus petit calibre vers les vaisseaux de plus grand calibre. Dans chaque organe, les plus petits vaisseaux veineux, les veinules, donnent naissance à un système intrinsèque par lequel le sang passe dans les veines situées en dehors de l'organe. Ces dernières collectent le sang en provenance de différents organes et régions du corps, et ce sang est conduit vers le cœur par les plus grands vaisseaux veineux, les veines caves supérieure et inférieure. Le cœur reçoit aussi l'abouchement des veines pulmonaires et du sinus coronaire cardiaque.

La paroi des veines (v. fig. 127), de même que celle des artères, comporte trois tuniques : intima, média et adventice, mais elle est relativement plus mince et contient peu de fibres élastiques. Voilà pourquoi les veines sont moins élastiques et se déprime facilement. Le tissu musculaire lisse n'est pas développé de façon identique dans toutes les veines. Il est presque inexistant dans les veines des méninges et la rétine et, par contre, très développé dans les grandes veines des membres inférieurs et de la moitié inférieure du corps où le sang doit surmonter la pesanteur.

Scanned with OKEN Scanner

A la différence des artères, la plupart des veines sont pourvues de valvules. Les *valvules veineuses* sont des replis intimaux, elles laissent passer le sang en direction du cœur, mais en empêchent le contre-courant.

La lumière globale des veines du corps est de beaucoup supérieure à celle des artères, mais inférieure à la lumière globale des capillaires sanguins. Le débit sanguin dans différentes portions du système vasculaire en dépend : plus la lumière globale des vaisseaux est grande, et moins la vitesse est élevée.

Vaisseaux collatéraux et anastomoses. Certaines régions du corps et certains organes possèdent, outre le vaisseau principal, des vaisseaux auxiliaires de plus petit calibre situés parallèlement à celui-là. On les appelle *collatéraux*. Les ramifications des vaisseaux d'une région ou d'un organe donné ont généralement des branches qui assurent leur communication, ce sont les *anastomoses*. Celles-ci sont particulièrement nombreuses entre les artérioles, les petites artères, les petites veines. La circulation étant arrêtée dans un vaisseau (compression par la tumeur, pansement après la blessure, etc.), le débit augmente dans les collatérales et les anastomoses. Aussi la vascularisation des tissus peut-elle être rétablie dans sa totalité, et les tissus restent opérationnels.

Il est surtout à mentionner les anastomoses entre les artérioles et les veinules qui contribuent, si nécessaire, à l'augmentation du courant sanguin dans les organes en dehors du lit capillaire.

Innervation des vaisseaux. Les parois artérielles et veineuses sont pourvues de nerfs et de terminaisons nerveuses. Les nerfs des vaisseaux sont divisés en sensitifs et moteurs (vasomoteurs). Les fibres des nerfs sensitifs sont dotées de récepteurs dans diverses tuniques de la paroi. Les uns perçoivent les excitations dues aux variations de pression sanguine, ce sont les *barorécepteurs*. D'autres sont sensibles aux modifications de la composition chimique du sang, on les appelle *chémorécepteurs*.

Les récepteurs sont présents dans les parois de toutes les artères et veines. Ils sont particulièrement nombreux dans la zone de bifurcation carotidienne, dans l'abouchement des veines caves et dans d'autres segments du système vasculaire. Ces segments sont appelés *zones réflexogènes vasculaires*, leur excitation provoque des réflexes vasculaires.

Les fibres nerveuses des nerfs vasomoteurs se terminent dans la musculeuse des vaisseaux. Les unes entraînent le rétrécissement des vaisseaux (nerfs vasoconstricteurs), les autres la dilatation des vaisseaux (nerfs vasodilatateurs). Ces derniers ne sont pas mis en évidence anatomiquement que dans une partie des vaisseaux.

Cœur

Le *cœur*, par des battements rythmiques, refoule le sang dans les vaisseaux artériels et le draine des vaisseaux veineux, assurant ainsi la circulation sanguine. Le cœur commence à se contracter bien avant la naissance et demeure opérationnel jusqu'aux derniers jours de l'homme.

Le cœur est logé dans la cavité thoracique, à l'étage inférieur du médiastin antérieur, à gauche, par excellence, du plan médian. Etant de forme conique, on

Scanned with OKEN Scanner

y relève l'*apex* (la pointe) et la *base* (hors-texte XXVI). L'apex regarde en bas, en avant et à gauche, la base en haut, en arrière et à droite. On distingue les faces sternocostale (antérieure), diaphragmatique (postérieure) et pulmonaires (latérales), les bords droit et gauche, un sillon coronaire et deux sillons interventriculaires (antérieur et postérieur). La face sternocostale est convexe, répond au corps du sternum et aux cartilages costaux attenants à ce dernier. La face diaphragmatique est relativement plane, orientée en bas vers le centre phrénique du diaphragme. Le *sillon coronaire* contourne le cœur et passe entre les oreillettes en haut et les ventricules en bas. Les *sillons interventriculaires* naissent du sillon coronaire et vont en direction de la pointe : le sillon antérieur sur la face sternocostale, et postérieur, sur la face diaphragmatique. Les vaisseaux du cœur, accompagnés des nerfs, logent dans ces sillons.

La taille du cœur est généralement comparée aux dimensions du poing d'un sujet donné. Son poids est individuel et se situe chez l'adulte entre 220 et 400 g.

Cavités cardiaques. Le cœur humain est quadricaméral, il a deux oreillettes et deux ventricules (hors-texte XXVII). Un *septum* (*cloison*) longitudinal comportant deux portions, interauriculaire et interventriculaire, le partage en moitiés droite et gauche qui ne communiquent pas. Du sang veineux coule dans l'oreillette et le ventricule droits, du sang artériel dans l'oreillette et le ventricule gauches.

Le fonctionnement du cœur comprend trois phases : dans la première, les deux oreillettes se contractent et le sang passe de celles-ci dans les ventricules qui se décontractent ; dans la deuxième, les deux ventricules se contractent, le sang du ventricule gauche s'en va vers l'aorte et le sang du ventricule droit se dirige vers le tronc pulmonaire, les oreillettes se décontractent et reçoivent le sang des veines qui s'y abouchent ; la troisième phase est celle de décontraction de l'ensemble du muscle cardiaque, le sang continue d'arriver dans les oreillettes et circule librement des oreillettes dans les ventricules. Puis, le cycle se répète.

L'oreillette droite est élargie en arrière et rétrécie en avant, elle forme un prolongement creux, l'*auricule droite*. Le septum séparant les oreillettes droite et gauche (*septum interauriculaire*) présente une fossette ovale. Sur ce site, le fœtus montrait un foramen ovale [1] par lequel les deux oreillettes communiquaient entre elles. Après la naissance, le foramen ovale se ferme généralement.

L'oreillette droite reçoit les abouchements des veines caves supérieure et inférieure, du sinus coronaire et de fins vaisseaux veineux, les plus petites veines du cœur. Ces vaisseaux y amènent du sang veineux. La face interne de l'oreillette présente des replis : l'un devant l'orifice de la veine cave inférieure en bas, la *valvule d'Eustach* (valvule de la veine cave inférieure), l'autre devant l'orifice du sinus coronaire à droite, la *valvule de Thébésius* (valvule du sinus coronaire). Des muscles pectinés font saillie dans l'auricule droite. Sur la paroi inférieure de l'oreillette droite est disposé l'*orifice auriculoventriculaire droit*, ou *orifice tricuspide*, par lequel le sang va de l'oreillette droite dans le ventricule droit.

[1] Trou de Botal. (*N.d.R.*)

Scanned with OKEN Scanner

Le *ventricule droit* est séparé du gauche par le septum interventriculaire. La cavité ventriculaire est divisée en deux portions, la cavité ventriculaire proprement dite (postérieure) et le cône artériel ou infundibulum (antérieure). Le cône artériel se prolonge en haut par le tronc pulmonaire, segment initial de la petite circulation. La face interne de la cavité proprement dite porte des *colonnes charnues* (musculaires) et trois expansions musculaires, les *muscles papillaires*. De ces derniers se détachent les cordes tendineuses qui se dirigent vers les valves de la valvule auriculoventriculaire droite.

L'*oreillette gauche* comporte, comme la droite, une portion élargie et une auricule faisant saillie en avant. La portion élargie reçoit l'abouchement de quatre veines pulmonaires (deux de chaque côté, droit et gauche) qui amènent du sang artériel. L'*auricule gauche* est pourvue de muscles pectinés. Par l'*orifice auriculoventriculaire gauche*, ou *orifice mitral*, l'oreillette communique avec le ventricule gauche.

Le *ventricule gauche* porte sur sa face interne des colonnes charnues et deux muscles papillaires dont se détachent les cordes tendineuses. La portion antéro-supérieure du ventricule gauche montre l'orifice de l'aorte.

Structure de la paroi cardiaque. La paroi du cœur comporte trois tuniques : interne, moyenne et externe (v. hors-texte XXVII).

La tunique interne, l'*endocarde*, se compose, successivement, d'endothélium (qui tapisse la tunique), d'une couche sous-endothéliale conjonctive, d'une couche de fibres élastiques et de cellules musculaires lisses et, enfin, d'une seconde couche conjonctive.

La tunique moyenne, musculaire, le *myocarde*, se compose de tissu musculaire strié spécialisé et occupe, en épaisseur, la plus grosse partie de la paroi cardiaque. Le tissu strié cardiaque est à contraction involontaire et diffère beaucoup, par sa structure microscopique, du tissu musculaire strié (squelettique) (v. fig. 9). L'une des distinctions caractéristiques est que le tissu musculaire cardiaque est constitué de cellules musculaires striées, cellules myocardiques, unies entre elles par des disques intercalaires. Les cellules myocardiques sont de forme rectangulaire, de longueur variable (50-120 μ) et d'une épaisseur de 15-20 μ. Chaque cellule a 1-2 noyaux et le cytoplasme contenant des myofibrilles. Les cellules myocardiques sont caractérisées par la présence d'un très grand nombre de mitochondries. A la différence du tissu musculaire strié (squelettique), le tissu musculaire cardiaque a des fibres musculaires coupées d'intersections qui en font un système.

La tunique musculaire des oreillettes comporte deux couches, superficielle et profonde, elle est plus mince que la musculaire des ventricules qui comporte trois couches, interne, moyenne et externe. Elle est surtout épaisse dans le ventricule gauche qui effectue un travail plus important que le ventricule droit (il repousse le sang dans les vaisseaux de la grande circulation). La couche musculaire profonde des oreillettes, les couches musculaires interne et externe des ventricules se composent essentiellement de fibres musculaires longitudinales, la couche superficielle des oreillettes et la couche moyenne des ventricules sont constituées de fibres circulaires. Les fibres musculaires des oreillettes et des ventricules ne se réfléchissent pas les unes dans les autres. La contraction des oreil-

Scanned with OKEN Scanner

lettes et des ventricules n'est pas simultanée. Le myocarde contient, outre les fibres musculaires à fonction contractile, des cellules musculaires spéciales faisant partie du système de conduction du cœur (v. plus loin).

Les fibres musculaires du myocarde s'insèrent sur les *anneaux fibreux* droit et gauche qui entourent les orifices auriculoventriculaires respectifs. Des amas de tissu fibreux sont également présents autour des orifices du tronc pulmonaire et de l'aorte ainsi que dans la partie haute, membraneuse, du septum interventriculaire. Les anneaux fibreux et les autres amas de tissu fibreux constituent en quelque sorte le squelette du cœur.

La tunique externe, l'*épicarde*, adhère au myocarde et représente la lame viscérale du *péricarde*, sac séreux enveloppant le cœur. La lame pariétale du péricarde adhère au centre phrénique du diaphragme et à la plèvre médiastinale des deux sacs pleuraux. La lame viscérale (épicarde) et la lame pariétale du péricarde se réfléchissent l'une dans l'autre au niveau de la base du cœur, sur les parois des gros vaisseaux qui entrent dans le cœur et en sortent. Les deux lames péricardiques, pariétale et viscérale (épicarde), forment une cavité ayant l'aspect d'une fente, la *cavité péricardique* contenant une faible quantité de liquide séreux.

Valvules cardiaques (fig. 128). Les orifices auriculoventriculaires, les orifices de l'aorte et du tronc pulmonaire montrent des replis endocardiques, les valvules. Leur destination est d'empêcher le retour du sang. L'orifice auriculoventriculaire droit est pourvu de valvule auriculoventriculaire droite. Comportant trois valves, elle est aussi appelée *tricuspide*. L'orifice auriculoventriculaire gauche est pourvu de valvule auriculoventriculaire gauche (*valvule mitrale*) qui comporte deux valves. Les bords libres des valves auriculoventriculaires donnent attache aux cordes tendineuses venant des muscles papillaires. Lors de la contraction des oreillettes, les valves sont ouvertes, et le sang passe librement des oreillettes dans les ventricules. Au moment de la contraction de ces derniers, les valves s'élèvent et obturent les orifices auriculoventriculaires, et les cordes tendineuses empêchent le déplacement des valves en direction des oreillettes.

Les orifices pulmonaire et aortique sont pourvus chacun de trois *valves semi-lunaires*[1]. Les valves de l'orifice pulmonaire constituent ensemble la *valvule du tronc pulmonaire*, et celles de l'orifice aortique la *valvule de l'aorte*. Lors de la contraction des ventricules, les valves sont serrées contre les parois du tronc pulmonaire et de l'aorte, et le sang circule librement des ventricules dans les vaisseaux. Au moment de la décontraction des ventricules, les valves semi-lunaires obturent l'orifice et empêchent le reflux du sang des vaisseaux dans les ventricules.

Certaines maladies affectant l'endocarde peuvent donner lieu à la déformation des valves (insuffisance valvulaire) ou bien au rétrécissement des orifices (sténose) au niveau desquels sont situées les valvules, ce qui perturbe le fonctionnement du cœur (vices cardiaques). Lors de l'insuffisance valvulaire, les valves n'obturent qu'incomplètement l'orifice respectif et le sang reflue à tra-

[1] Valves sigmoïdes. (*N.d.R.*)

Scanned with OKEN Scanner

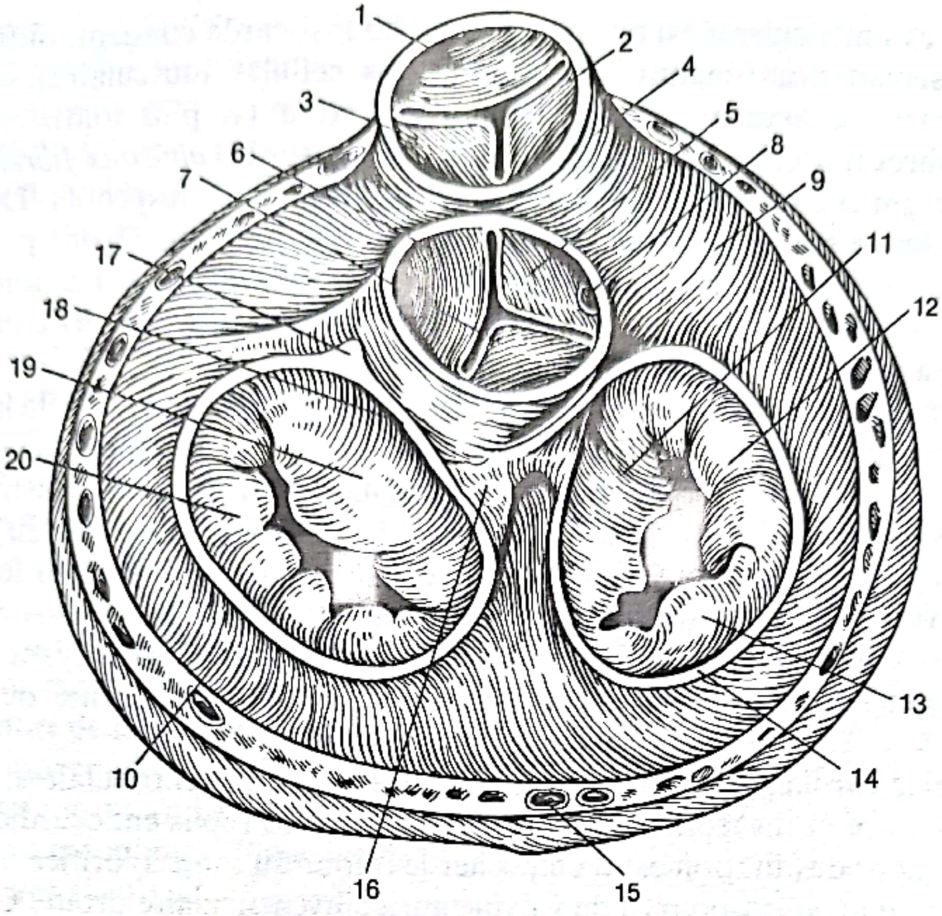

Fig. 128. Valvules cardiaques et anneaux fibreux :
1, *2*, et *3* – valvule du tronc pulmonaire (trois valves semi-lunaires) ; *4* – cône artériel ; *5*, *6*, et *7* – valvule de l'aorte (trois valves semi-lunaires) ; *8* – orifice de l'artère coronaire droite ; *9* – ventricule droit ; *10* – ventricule gauche ; *11*, *12* et *13* – valvule auriculoventriculaire droite (tricuspide) ; *14* – anneau fibreux autour de l'orifice auriculoventriculaire droit ; *15* – grande veine du cœur (coupe) ; *16* – triangle fibreux droit ; *17* – triangle fibreux gauche ; *18* – anneau fibreux gauche ; *19* et *20* – valvule auriculoventriculaire gauche (deux valves)

vers cet orifice. Le rétrécissement d'un orifice rend difficile le passage du sang.

Système de conduction du cœur (fig. 129). Ce système assure l'aptitude du cœur à effectuer, de façon autonome, des contractions rythmées sous l'effet des impulsions qui y apparaissent indépendamment des excitations envoyées de l'extérieur, par exemple du cerveau. Les cellules musculaires spéciales formant le système de conduction se distinguent des autres fibres musculaires du myocarde : elles sont plus grosses, contiennent davantage de sarcoplasme et moins de myofibrilles.

Le système de conduction du cœur comprend : a) le *nœud sinusal* (*nœud de Keith et Flack*) situé dans la paroi de l'oreillette droite au point d'abouchement de la veine cave supérieure ; b) le *nœud auriculoventriculaire* (nœud *d'Aschoff-Tawara*) situé dans la paroi de l'oreillette droite au point d'abouchement de la veine cave inférieure ; c) le *faisceau auriculoventriculaire* où l'on distingue le *tronc* (*faisceau de His*) et deux *branches*, droite et gauche. Le tronc du faisceau auriculoventriculaire naît du nœud du même nom et se dirige vers la cloison interventriculaire où il envoie des branches. Les branches droite et gauche pénètrent dans le myocarde des ventricules respectifs. Le système de conduction est

Scanned with OKEN Scanner

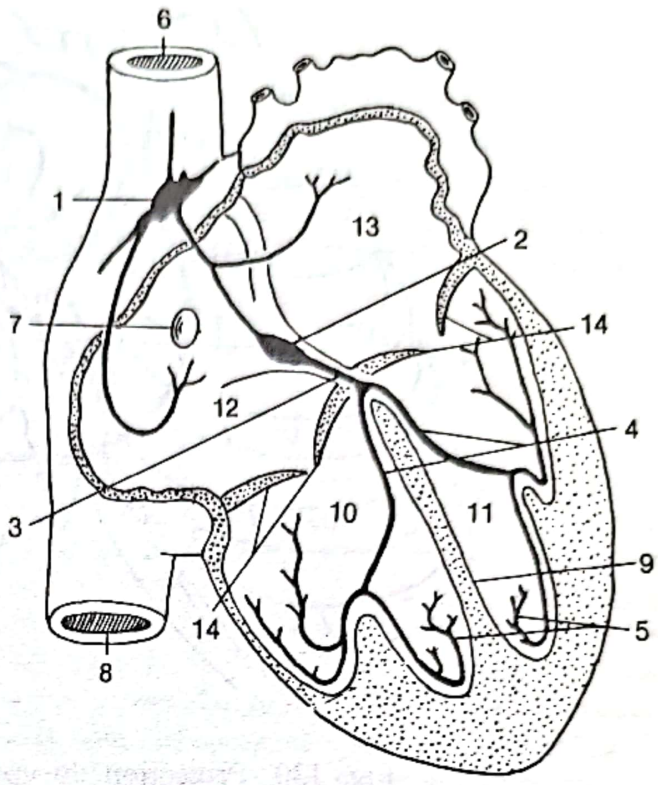

Fig. 129. Système de conduction du cœur (schéma) :

1 – nœud sinusal ; *2* – nœud auriculoventriculaire ; *3* – faisceau auriculoventriculaire (faisceau de His) ; *4* – branches (gauche et droite) ; *5* – ramifications des branches (fibres) ; *6* – veine cave supérieure ; *7* – orifice du sinus coronaire ; *8* – veine cave inférieure ; *9* – septum interventriculaire ; *10* – ventricule droit ; *11* – ventricule gauche ; *12* – oreillette droite ; *13* – oreillette gauche ; *14* – valvules auriculoventriculaires

richement innervé, il contient beaucoup de cellules et de fibres nerveuses. Les altérations de ce système provoquent des arythmies cardiaques (accélération ou, par contre, ralentissement des contractions cardiaques, fréquence différente de contraction des oreillettes et des ventricules, etc.).

Nerfs du cœur. Le cœur reçoit des nerfs sympathiques du tronc sympathique et des branches parasympathiques du nerf pneumogastrique (vague) (dixième paire crânienne). Leurs fibres forment des plexus nerveux du cœur comprenant aussi des cellules nerveuses. Les nerfs qui se dirigent vers le cœur assurent la régulation nerveuse de son fonctionnement : les influx venant du système nerveux central par les nerfs sympathiques renforcent l'activité du cœur et les influx conduits par les nerfs parasympathiques inhibent cette activité. On a également trouvé dans la paroi cardiaque des récepteurs, terminaisons des fibres nerveuses sensitives (afférentes).

Vaisseaux du cœur. V. *Circulation coronaire.*

Limites du cœur. Dans la pratique médicale, on détermine les projections de l'apex et des limites du cœur (fig. 130). L'apex est projeté sur la paroi thoracique antérieure entre la cinquième et la sixième côte, 1-2 cm en dedans de la ligne médioclavière. La limite gauche du cœur est une ligne courbe à convexité latérale, allant de l'apex vers le troisième cartilage costal gauche. La limite supérieure du cœur passe sur le bord supérieur des troisièmes cartilages costaux, la limite droite à 2-3 cm à droite du sternum entre la troisième et la cinquième côte. La limite inférieure du cœur passe obliquement du cinquième cartilage costal à droite vers l'apex. Les limites du cœur sont généralement déterminées par percussion et évaluation du son. On prend, notamment, en considération que seule une petite portion de la face sternocostale du cœur s'accole, ensemble avec le péricarde, au sternum et aux cartilages costaux, alors que sur le reste du

Scanned with OKEN Scanner

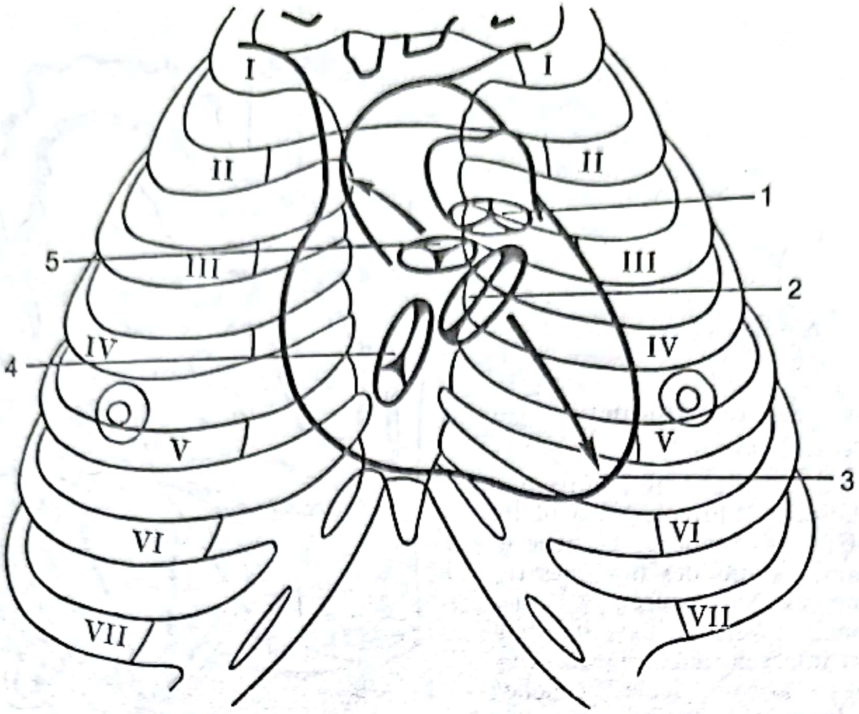

Fig. 130. Projection du cœur et de ses orifices :

1 – orifice (valvule) du tronc pulmonaire ; *2* – orifice (valvule) auriculoventriculaire gauche ; *3* – apex ; *4* – orifice (valvule) auriculoventriculaire droit ; *3* – orifice (valvule) de l'aorte ; les flèches indiquent les points d'auscultation de la valvule auriculoventriculaire gauche et de la valvule de l'aorte. Les côtes sont figurées en chiffres romains

trajet les poumons la séparent de la paroi thoracique antérieure. Là où le cœur répond à la paroi thoracique, on entend un son mat (matité absolue), et ailleurs un son sourd plus aigu (matité relative).

Développement du cœur. L'endocarde dérive du mésenchyme, et les autres tuniques du mésoderme. Le cœur s'ébauche à la 3e semaine de la vie intrautérine à la hauteur du cou, sous forme de tube non partagé en cavités. Une extrémité de ce tube forme une dilatation, le sinus veineux, et l'autre donne naissance à un vaisseau, le tronc artériel. Le sinus veineux reçoit les grandes veines du corps de l'embryon, et le tronc artériel est le commencement de son système de vaisseaux artériels.

En se développant, le tube cardiaque se divise en deux cavités, une oreillette commune et un ventricule commun, avec un étroit canal entre les deux, le canal auriculoventriculaire. Par la suite, des cloisons croissent à l'intérieur de l'oreillette commune, du ventricule commun et du tronc artériel. D'abord, les cloisons partagent l'oreillette commune en deux, droite et gauche, et le cœur devient tricaméral. Le sinus veineux est uni à l'oreillette droite et finit par faire corps avec elle. Un foramen ovale persiste dans la cloison interauriculaire, il ne se ferme qu'après la naissance, comme nous l'avons dit. Ensuite, le ventricule commun se divise en droit et gauche, et le cœur comporte désormais quatre cavités. Par ailleurs, la cloison partage le tronc artériel en tronc pulmonaire et aorte. Ainsi, au cours de son développement, le cœur a d'abord une cavité, puis deux (oreillette commune et ventricule commun), trois (deux oreillettes et un ventricule commun) et, enfin, quatre cavités.

Scanned with OKEN Scanner

Des malformations cardiaques de différente origine sont parfois observées. C'est, par exemple, la persistance du foramen ovale dans le septum interauriculaire. Si le ventricule commun est divisé incomplètement, il y a communication entre les ventricules droit et gauche par l'orifice du septum interventriculaire. On rencontre également des anomalies de division du tronc artériel, par exemple la sténose (rétrécissement) du tronc artériel. Dans certains cas, l'enfant peut être porteur de plusieurs malformations cardiaques.

QUESTIONS

1° Rôle du système vasculaire. 2° Rôle du cœur. 3° Quels vaisseaux appelle-t-on artères ? 4° Tuniques de la paroi artérielle. 5° Structure de l'intima. 6° Structure de la média. 7° Structure de l'adventice (externa). 8° Quelles sont les artères de type élastique, mixte, musculaire ? 9° Qu'est-ce qu'on appelle capillaires sanguins ? Leur rôle. 10° Structure de la paroi des capillaires sanguins. 11° Quels vaisseaux constituent le lit microcirculatoire ? 12° Qu'est-ce qu'on appelle veines ? 13° Structure de la paroi veineuse, rôle des valvules veineuses. 14° Schéma approximatif du système vasculaire d'un organe. 15° Qu'est-ce qu'on appelle vaisseaux collatéraux ? 16° Qu'est-ce qu'on appelle anastomoses ? 17° Rôle des vaisseaux collatéraux et des anastomoses vasculaires. 18° Innervation des parois artérielles et veineuses. 19° Quels récepteurs sont contenus dans les parois vasculaires ? 20° Quelles parties du système vasculaire sont appelées zones réflexogènes vasculaires (citer des exemples) ? 21° En quoi consiste le fonctionnement du cœur ? 22° Position du cœur. 23° Parties du cœur, ses faces, bords et sillons. 24° Où regardent la pointe et la base du cœur, à quoi adhèrent ses faces ? 25° Taille et poids approximatifs du cœur chez l'adulte. 26° Cavités cardiaques. Comment sont séparées les deux moitiés du cœur ? 27° Quel sang circule dans la moitié droite du cœur et dans sa moitié gauche ? 28° Trois phases de fonctionnement du cœur. 29° Structure de l'oreillette droite. 30° Quels vaisseaux se jettent dans l'oreillette droite ? Où et par quel orifice se dirige le sang de l'oreillette droite ? 31° Structure du ventricule droit. Quel vaisseau en sort ? 32° Structure de l'oreillette gauche. 33° Quels vaisseaux se jettent dans l'oreillette gauche ? Où et par quel orifice se dirige le sang du ventricule gauche ? 34° Quel vaisseau naît dans le ventricule gauche ? 35° Citer les tuniques de la paroi cardiaque. 36° Structure de la tunique interne du cœur. 37° Structure de la tunique moyenne du cœur. Dans quel ventricule est-elle plus épaisse et pourquoi ? 38° A quel type de tuniques se rapporte l'adventice (externa) ? 39° Qu'est-ce qui constitue le péricarde ? 40° Qu'est-ce qu'on appelle cavité péricardique ? Qu'est-ce qui s'y trouve ? 41° De quelle tunique sont constituées les valvules cardiaques ? Leur rôle. 42° Combien de valves ont les valvules auriculoventriculaires droite et gauche ? Rôle de ces valvules. 43° Rôle des muscles papillaires et des cordes tendineuses. 44° De quoi sont constituées les valvules du tronc pulmonaire et de l'aorte ? Rôle de ces valvules. 45° Rôle du système de conduction du cœur. 46° Qu'est-ce qui entre dans le système de conduction du cœur ? 47° Où sont situés les éléments du système de conduction ? 48° Quels nerfs arrivent au cœur ? Leur effet sur l'activité cardiaque. 49° Où est projeté l'apex du cœur ? 50° Comment sont déterminées les limites du cœur : a) gauche ; b) supérieure ; c) droite ?

Circuits du sang

Les vaisseaux sanguins du corps sont réunis en grande et petite circulation (hors-texte XXVIII). Actuellement, on distingue aussi la circulation coronarienne.

Scanned with OKEN Scanner

Grande circulation (systémique). Elle commence par l'aorte naissant du ventricule gauche. Les branches de l'aorte conduisent le sang artériel vers tous les organes du corps. En passant par les capillaires sanguins, le sang artériel devient veineux, qui est collecté, à travers les veines des organes, dans les veines caves supérieure et inférieure. Ces veines s'abouchant dans l'oreillette droite sont le segment terminal de la grande circulation.

La destination principale des vaisseaux de la grande circulation consiste en ce que les artères transportent, avec le sang artériel, des substances nutritives et de l'oxygène vers tous les organes, les capillaires permettent les échanges entre le sang et les tissus, et par les veines le sang veineux évacue des organes les produits de décomposition et d'autres substances, par exemple les substances nutritives de l'intestin grêle.

Petite circulation (pulmonaire). Elle commence par le tronc pulmonaire qui se dégage du ventricule droit. Par les artères pulmonaires, branches du tronc pulmonaire, le sang veineux atteint les poumons. En passant par les capillaires sanguins des poumons, le sang veineux devient artériel et sort par quatre veines pulmonaires. Ces veines s'abouchant dans l'oreillette gauche constituent le segment terminal de la petite circulation.

La destination principale des vaisseaux de la petite circulation consiste en ce que le sang veineux circulant dans les vaisseaux artériels amène du gaz carbonique dans les poumons. Dans les capillaires, le sang se débarrasse de gaz carbonique excédentaire et s'enrichit d'oxygène. Le sang artériel circulant dans les veines évacue l'oxygène des poumons.

Circulation coronarienne (cardiaque). Elle comprend les vaisseaux du cœur lui-même, destinés surtout à alimenter en sang le muscle cardiaque. Le segment initial en est constitué par les artères coronaires gauche et droite qui se dégagent du bulbe de l'aorte, sa portion d'origine.

L'*artère coronaire gauche* emprunte le sillon coronaire à gauche et donne peu après deux branches : *interventriculaire antérieure* et *circonflexe*[1]. La première descend par le sillon cardiaque du même nom, et la branche circonflexe suit le sillon coronaire, contourne le bord gauche du cœur et passe sur sa face diaphragmatique.

L'*artère coronaire droite* emprunte le sillon coronaire à droite, contourne le bord droit du cœur et passe également sur sa face diaphragmatique, où elle s'anastomose avec la branche circonflexe de l'artère coronaire gauche. La continuation de l'artère coronaire droite, la *branche interventriculaire postérieure*, chemine dans le sillon du même nom et au niveau de la pointe s'anastomose avec la branche interventriculaire antérieure.

Dans le myocarde, les branches des artères coronaires ont des ramifications de calibres toujours plus petits, jusqu'aux artérioles qui donnent des capillaires. En circulant dans les capillaires, le sang libère l'oxygène et les substances nutritives dans le muscle cardiaque, reçoit les produits de décomposition et, d'artériel, devient veineux qui reflue par les veinules vers les plus gros vaisseaux veineux du cœur.

---

[1] On l'appelle aussi artère *auriculoventriculaire* (*N.d.R.*)

Scanned with OKEN Scanner

Parmi les *veines du cœur* on distingue la *grande veine*, qui chemine dans le sillon interventriculaire antérieur, puis dans le sillon coronaire à gauche ; la *veine moyenne* qui est logée dans le sillon interventriculaire postérieur ; la *petite veine* qui est située dans la portion droite du sillon coronaire sur la face diaphragmatique du cœur, et d'autres vaisseaux veineux. Presque toutes les veines du cœur se terminent dans le vaisseau veineux commun de cet organe, le *sinus coronaire*. Celui-ci loge dans le sillon coronaire sur la face diaphragmatique du cœur et s'ouvre dans l'oreillette droite. La paroi cardiaque comporte les ainsi dites *plus petites veines* du cœur qui s'abouchent sans passer par le sinus veineux, dans l'oreillette droite ainsi que dans toutes les autres cavités cardiaques. La circulation coronaire se termine par le sinus veineux et les plus petites veines du cœur.

Il est à noter que les tissus de la paroi cardiaque, en tout premier lieu le myocarde, nécessitent l'apport constant de grandes quantités d'oxygène et de substances nutritives, qui est assuré par une vascularisation relativement abondante du cœur. Le poids du cœur ne représentant que $^1/_{125}$-$^1/_{250}$ du poids du corps, les artères coronaires reçoivent $^1/_{10}$ du sang éjecté dans l'aorte.

Vaisseaux de la petite circulation

Le *tronc pulmonaire* est le plus gros vaisseau artériel après l'aorte, il mesure près de 5-6 cm de long, son calibre est d'environ 3 cm, il véhicule le sang veineux. Le tronc pulmonaire est situé dans le médiastin antérieur. Sortant du ventricule droit, il se dirige en haut et à gauche, en traversant en avant l'aorte ascendante. Au-dessous de la crosse aortique, le tronc pulmonaire se divise en *artères pulmonaires droite* et *gauche*. Chaque artère pulmonaire chemine vers le hile du poumon respectif où elle donne des branches conformément au nombre des lobes pulmonaires : trois pour le droit, deux pour le gauche. A l'intérieur du poumon, ces branches ont des ramifications de calibre toujours plus fin, jusqu'aux artérioles. Comme dans les autres organes, les artérioles y envoient des capillaires. Les branches intrapulmonaires des artères pulmonaires accompagnent les bronches, et les capillaires sont adjacents aux alvéoles pulmonaires.

Le point de bifurcation du tronc pulmonaire est relié à la crosse aortique par une bandelette conjonctive, le *ligament artériel*. Chez le fœtus, c'est le site du *canal artériel* (*canal de Botal*) par lequel une partie du sang va du tronc pulmonaire vers l'aorte sans passer par les poumons. Ce canal se ferme généralement après la naissance.

Les *veines pulmonaires* sortent, deux de chaque poumon, par son hile et se terminent dans l'oreillette gauche. Elles véhiculent le sang artériel qui reflue des capillaires adjacents aux alvéoles pulmonaires par les veinules vers les vaisseaux veineux plus gros disposés à l'intérieur de l'organe.

Outre les artères pulmonaires, les veines pulmonaires et leurs ramifications intrapulmonaires, on trouve dans le poumon des artères (branches) bronchiques, des veines et leurs ramifications intrapulmonaires faisant partie de la grande circulation : elles servent à nourrir les tissus du poumon. Il existe des anastomoses entre les branches intrapulmonaires des artères pulmonaires et bronchiques, ainsi qu'entre les branches des veines pulmonaires et bronchiques.

Scanned with OKEN Scanner

Vaisseaux de la grande circulation

Artères de la grande circulation

Aorte

L'*aorte* est le plus gros vaisseaux artériel, il transporte le sang depuis le ventricule gauche du cœur à toutes les artères de la grande circulation. On y distingue trois portions : l'aorte ascendante, la crosse aortique et l'aorte descendante (hors-texte XXIX et XXX).

L'*aorte descendante* se subdivise, à son tour, en *aorte thoracique* et *abdominale*.

L'*aorte ascendante*, le segment initial de l'aorte, de près de 6 cm de long et de 3 cm de diamètre, est logée dans le médiastin in antérieur en arrière du tronc pulmonaire. Sortant du ventricule gauche, l'aorte ascendante se dirige en haut pour se continuer au niveau du manubrium sternal par la crosse aortique. La portion initiale de l'aorte ascendante est élargie, c'est le *bulbe de l'aorte*. Deux artères coronaires s'en dégagent, comme nous l'avons dit.

La *crosse aortique* se dirige à gauche et en arrière, enjambe la bronche souche gauche, la partie thoracique de l'aorte la continue au niveau de la quatrième vertèbre dorsale. De la partie convexe de la crosse aortique se détachent trois grosses branches : le tronc brachiocéphalique, l'artère carotide commune gauche et l'artère sous-clavière gauche. Ces vaisseaux véchiculent le sang vers les artères du cou, de la tête, des membres supérieurs et, en partie, vers la paroi thoracique antérieure.

Artères du cou et de la tête

Le *tronc brachiocéphalique* est un vaisseau impair, long d'environ 4 cm, il chemine depuis la crosse aortique à droite en haut et se divise, au niveau de l'articulation sternoclaviculaire, en carotide commune droite et artère sous-clavière droite.

La *carotide commune* passe sur le cou vers le haut à côté de l'œsophage et de la trachée. Au niveau du bord supérieur du cartilage thyroïde, elle se divise en artères carotides externe et interne. La *carotide commune gauche* est une branche de la crosse aortique, elle est, donc, plus longue que la *carotide commune droite* qui naît du tronc brachiocéphalique. La carotide commune peut être palpée à côté de la portion basse du larynx et serrée, si nécessaire, contre le tubercule carotidien de l'apophyse transverse de la sixième vertèbre cervicale (pour arrêter l'hémorragie des branches de cette artère).

L'*artère carotide externe* chemine depuis la carotide commune sur le cou vers le haut, puis passe dans l'épaisseur de la glande parotide derrière l'angle de la mandibule. Sur ce trajet, elle envoie de multiples rameaux (fig. 131) :

l'*artère thyroïdienne supérieure* naît de la carotide externe, se dirige en avant et en bas, ses rameaux participent à l'irrigation de la glande thyroïde, du larynx et des muscles du cou ;

Scanned with OKEN Scanner

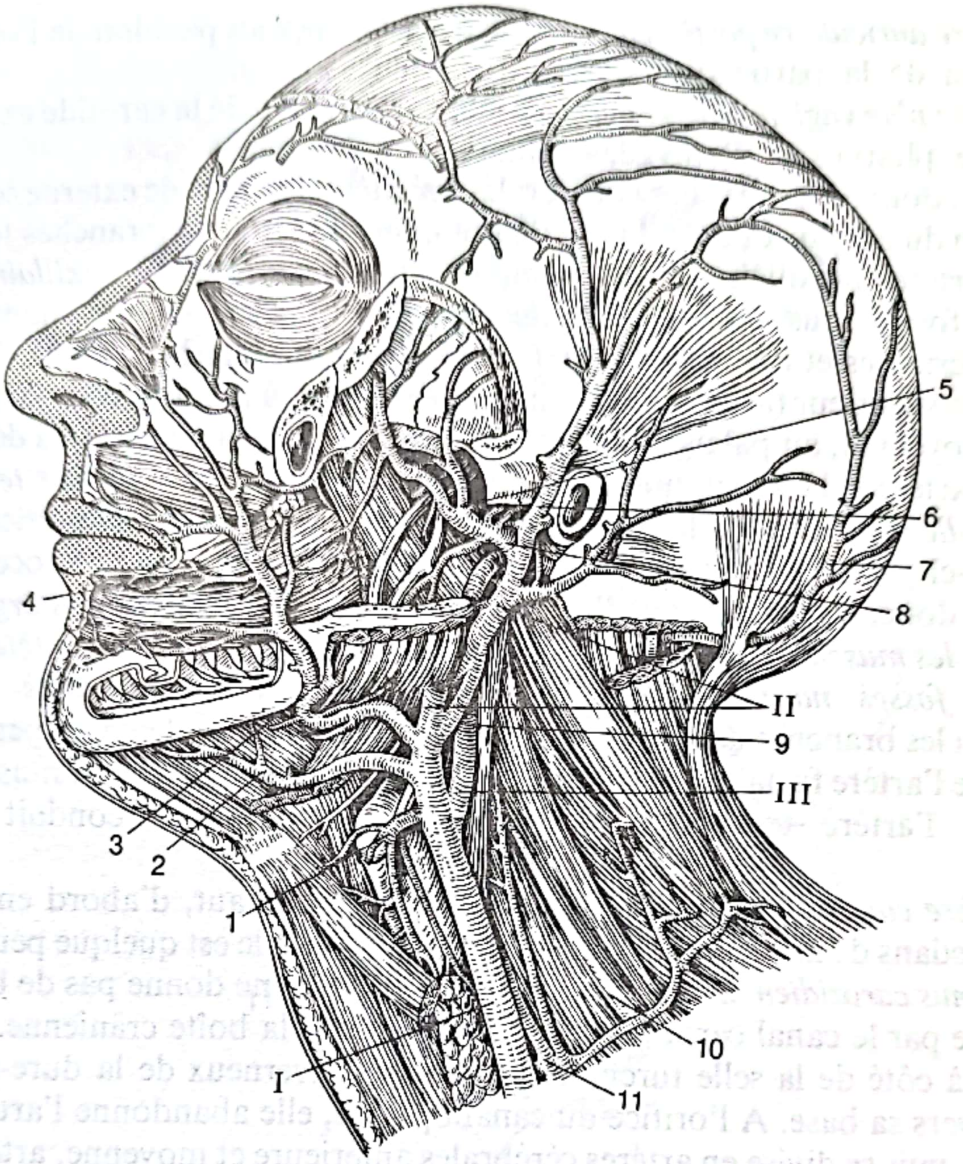

Fig. 131. Branches de l'artère carotide externe :
I – carotide commune ; *II* – carotide externe ; *III* – carotide interne ; *1* – artère thyroïdienne supérieure ; *2* – artère linguale ; *3* – artère faciale ; *4* – muscle buccinateur ; *5* – artère méningée moyenne ; *6* – artère temporale superficielle ; *7* et *9* – artère occipitale ; *8* – artère maxillaire ; *10* – plexus brachial ; *11* – tronc thyrobicervicoscapulaire (branche de l'artère sous-clavière)

l'*artère linguale* commence au niveau de l'os hyoïde, chemine en haut et en avant, donne des branches à la glande sublinguale et à l'amygdale palatine, puis, désignée comme *artère ranine*, elle passe dans l'épaisseur de la langue et l'irrigue ;

l'*artère faciale* naît au-dessus de l'artère linguale, se dirige vers la fossette sous-maxillaire, puis fait un coude au bord de la mandibule et se dirige sur la face vers l'angle interne de l'œil ; sur son trajet, elle donne des branches à la glande salivaire sous-maxillaire, au voile du palais et aux parties molles de la face ;

l'*artère occipitale* chemine en arrière et en haut, envoie des branches à l'occiput et aux muscles du cou ;

l'*artère sternocléidomastoïdienne* participe à l'irrigation du muscle du même nom ;

Scanned with OKEN Scanner

l'*artère auriculaire postérieure* donne des branches au pavillon de l'oreille et à la peau de la partie occipitale de la tête ;

l'*artère pharyngienne ascendante* naît du côté médial de la carotide externe et irrigue le pharynx et l'amygdale palatine.

Ayant donné les branches collatérales précitées, la carotide externe se divise, au niveau du col du condyle du maxillaire inférieur, en deux branches terminales, les artères maxillaire et temporale superficielle. L'*artère maxillaire* passe dans les fosses sous-temporale et ptérygopalatine et envoie des rameaux aux dents inférieures et à la mandibule (artère alvéolaire inférieure), aux dents du maxillaire supérieur (artères alvéolaires supérieures), à la dure-mère (artère méningée moyenne), au palais (artère palatine descendante), aux parois des fosses nasales (artère sphénopalatine), aux muscles masticateurs. L'*artère temporale superficielle* remonte vers la région temporale et est destinée aux parties molles de celle-ci et des régions voisines (frontale, pariétale et occipitale).

Ainsi donc, les *branches de l'artère carotide externe irriguent les organes et, en partie, les muscles du cou, les parties molles de la face et de toute la tête, les parois des fosses nasales, les parois et les organes de la cavité buccale.*

Parmi les branches de l'artère carotide externe, il est facile de palper les pulsations de l'artère faciale (sur la base de la mandibule, en avant du muscle masséter) et l'artère temporale superficielle (en avant du conduit auditif externe).

L'*artère carotide interne* passe sur le cou vers le haut, d'abord en arrière, puis en dedans de la carotide externe. Sa portion initiale est quelque peu élargie, c'est le *sinus carotidien*. Sur le cou, la carotide interne ne donne pas de branches et pénètre par le canal carotidien du temporal dans la boîte crânienne. Ici, elle chemine à côté de la selle turcique par le sinus caverneux de la dure-mère du cerveau vers sa base. A l'orifice du canal optique, elle abandonne l'artère ophtalmique, puis se divise en artères cérébrales antérieure et moyenne, artère communicante postérieure (fig. 132) et artère choroïdienne antérieure (artère du plexus vasculaire).

L'*artère ophtalmique* chemine depuis la boîte crânienne à travers le canal optique vers l'orbite où elle donne des branches au globe oculaire (artère centrale de la rétine, artères ciliaires, etc.), à la glande lacrymale, aux muscles de l'œil, aux parties molles du front (artère sus-orbitaire).

L'*artère cérébrale antérieure* contourne le corps calleux et envoie essentiellement des branches à la face médiale du cerveau. Les artères cérébrales antérieures droite et gauche s'anastomosent en *artère communicante antérieure.*

L'*artère cérébrale moyenne*, ou *artère sylvienne*, atteint le sillon latéral du cerveau et donne des branches à ses lobes frontal, pariétal et temporal.

L'*artère communicante postérieure* est anastomosée avec l'artère cérébrale postérieure appartenant à l'artère vertébrale.

L'*artère choroïdienne antérieure* pénètre dans le ventricule latéral du cerveau où ses ramifications rejoignent le plexus vasculaire.

L'*artère sous-clavière droite* est une branche de bifurcation du tronc brachiocéphalique, et l'artère *sous-clavière gauche* provient de la crosse aortique. Elle parcourt le cou au-dessus du dôme pleural et donne les collatérales : l'artè-

Scanned with OKEN Scanner

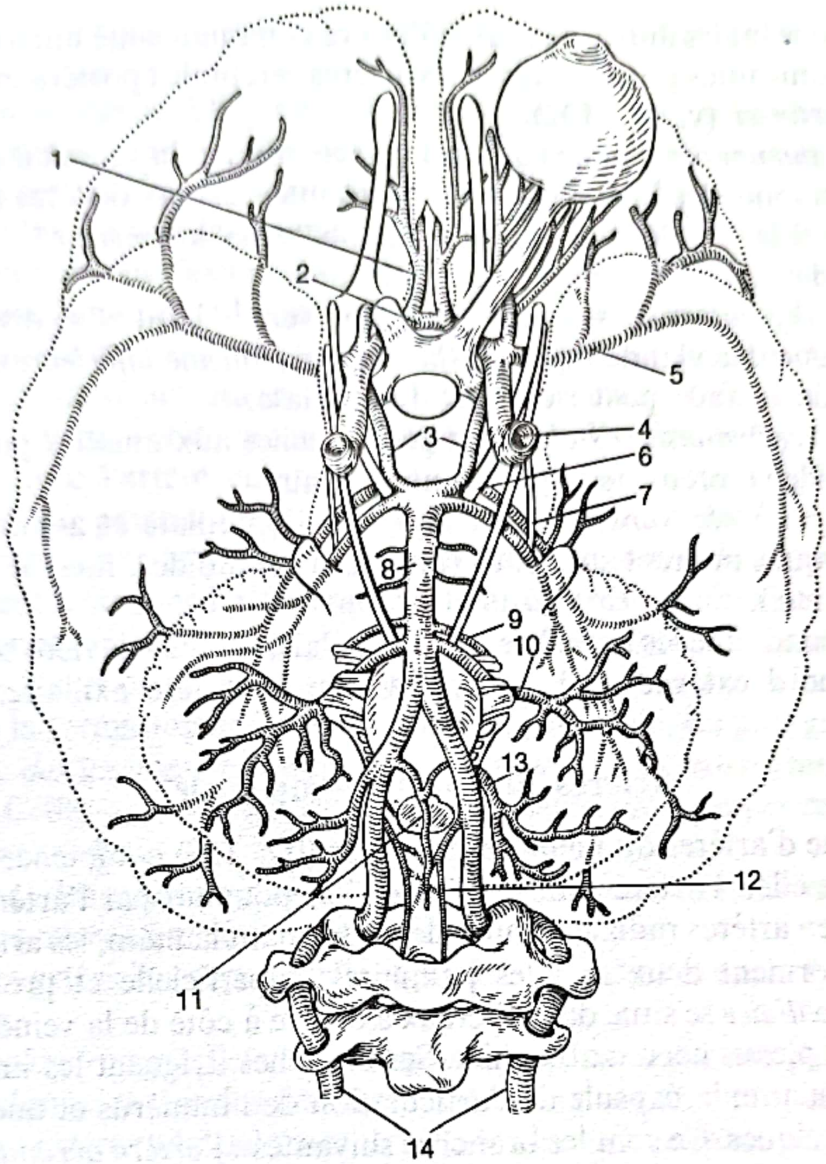

Fig. 132. Artères du cerveau (vue de dessous, à la base du cerveau) :
1 – artère cérébrale antérieure ; *2* – artère communicante antérieure ; *3* – artères communicantes postérieures ; *4* – artère carotide interne (gauche) ; *5* – artère cérébrale moyenne ; *6* – artère cérébrale postérieure ; *7, 9, 10* et *13* – artères cérébelleuses ; *8* – artère basilaire ; *11* et *12* – artères spinales (antérieures et postérieures) : *14* – artères vertébrales

re vertébrale, l'artère mammaire interne, le tronc thyrobicervicoscapulaire, le tronc cervicointercostal et l'artère cervicale transverse.

L'*artère vertébrale* se détache de l'artère sous-clavière, chemine vers le haut, traverse les apophyses transverses des vertèbres cervicales, puis pénètre par le trou occipital dans le crâne. Elle abandonne des branches à la moelle épinière, au bulbe rachidien et au cervelet. Dans la boîte crânienne, sur le clivus, les artères vertébrales droite et gauche s'anastomosent pour former l'*artère basilaire*, ou *tronc basilaire*, qui donne des branches à l'oreille interne, au pont cérébral et au cervelet et bifurque ensuite en *artères cérébrales postérieures*.

Ainsi donc, le *cerveau est vascularisé par les artères carotides internes droite et gauche, les artères vertébrales droite et gauche.*

A la base du cerveau, autour de la selle turcique, les branches de ces artères

Scanned with OKEN Scanner

(les artères cérébrales antérieures avec l'artère communicante antérieure, les artères communicantes postérieures et les artères cérébrales postérieures) forment du *cercle artériel* (v. fig. 132).

L'*artère mammaire interne* parcourt la face interne du thorax à côté du sternum et abandonne les branches aux espaces intercostaux (artères intercostales antérieures), à la glande mammaire, au diaphragme, au péricarde, à la portion supérieure de la paroi abdominale antérieure.

Le *tronc thyrobicervicoscapulaire* chemine vers le haut et se divise en branches qui irriguent la glande thyroïde (*artère thyroïdienne inférieure*), les muscles du cou et de la face postérieure de l'omoplate.

Le *tronc cervico-intercostal* donne des branches aux muscles postérieurs du cou et aux deux premiers espaces intercostaux.

L'*artère cervicale transverse* se dirige vers l'omoplate et assure l'irrigation des muscles qui s'insèrent sur cet os (muscles rhomboïdes, muscle élévateur de l'omoplate, etc.).

Ayant abandonné les branches précitées, l'artère sous-clavière se termine au niveau du bord externe de la première côte en artère axillaire.

Artères du membre supérieur

Le système d'artères du membre supérieur (fig. 133) commence par la plus grosse d'entre elles, l'artère axillaire. Celle-ci se poursuit par l'artère humérale qui bifurque en artères radiale et cubitale. Atteignant la main, les artères radiale et cubitale forment deux arcades palmaires, superficielle et profonde.

L'artère *axillaire* se situe dans le creux axillaire à côté de la veine axillaire et des troncs du plexus nerveux brachial. Ses branches irriguent les muscles de la ceinture scapulaire, la capsule de l'articulation de l'humérus et une partie des muscles thoraciques. Ce sont les branches suivantes : l'*artère acromiothoracique* irrigue le deltoïde, le grand et le petit pectoraux ; l'*artère mammaire externe* donne des rameaux au muscle grand dentelé, à la glande thoracique ; l'*artère sous-scapulaire* donne des rameaux aux muscles de la ceinture scapulaire ; les *artères circonflexes antérieure et postérieure* assurent l'irrigation de l'articulation de l'humérus et du muscle deltoïde.

Au niveau du bord inférieur du muscle grand pectoral, à son point d'insertion sur l'humérus, l'artère axillaire se prolonge par l'artère humérale.

L'*artère humérale* loge dans le sillon médial de l'humérus à côté des deux veines humérales et du nerf médian. Ses branches vascularisent les muscles et la peau du bras, l'humérus et assurent l'irrigation de l'articulation du coude. La plus grosse en est l'*artère humérale profonde*, elle contourne en spirale l'humérus et est satellite du nerf radial dans le canal formé par l'os et le muscle triceps. De l'artère humérale se détachent également plusieurs rameaux musculaires et deux *artères collatérales, supérieure* et *inférieure*. Ces dernières ne participent pas seulement à la vascularisation du bras, mais, en s'anastomosant avec les branches des artères de l'avant-bras, forment aussi un réseau artériel autour de l'articulation du coude. Dans la pratique médicale, l'artère humérale sert à mesurer la tension artérielle.

Scanned with OKEN Scanner

Au niveau de la fossette cubitale, l'artère humérale bifurque en artères radiale et cubitale.

L'*artère radiale* descend le long de la face antérieure de l'avant-bras, de son côté externe (dans la gouttière radiale). Au niveau de l'apophyse styloïde du radius, elle passe par la tabatière anatomique sur le dos de la main, traverse le 1er espace interosseux, atteint la paume pour former l'arcade palmaire profonde. Aux étages supérieurs de l'avant-bras, l'artère radiale passe entre les muscles, et dans le tiers inférieur, elle est logée superficiellement sous la peau. C'est ici que l'on prend généralement le pouls (en comptant ses pulsations). L'artère radiale envoie une branche récurrente à l'articulation du coude et des branches aux muscles de l'avant-bras et de la main. Une branche, l'*artère radiopalmaire* forme, ensemble avec l'artère cubitale, l'arcade palmaire superficielle.

L'*artère cubitale* passe entre les muscles antérieurs de l'avant-bras de son côté interne (cubital) dans la gouttière cubitale, ensuite atteint la paume près de l'os pisiforme et forme avec l'artère radiopalmaire l'arcade palmaire superficielle. Elle abandonne des branches récurrentes à l'articulation du coude, aux muscles de l'avant-bras et de la main, ainsi qu'une branche, l'*artère cubitopalmaire*, qui participe à la formation de l'arcade palmaire profonde. La plus grosse branche est le *tronc des interosseuses* qui se divise en *artères interosseuses antérieure* et *postérieure*. Celles-ci prennent part à l'alimentation des groupes respectifs de muscles de l'avant-bras.

Les branches des artères radiale et cubitale forment sur la main et au niveau du poignet des réseaux artériels palmaire et dorsal.

Des arcades artérielles superficielle et profonde se situent sur la face palmaire de la main.

L'*arcade palmaire superficielle* est disposée sous l'aponévrose palmaire, au-dessus des tendons des muscles fléchisseurs des doigts. Elle est formée par l'artère cubitale et l'artère radiopalmaire. L'arcade envoie les *artères digitales communes*. Chacune de ces dernières bifurque en artères digitales propres qui parcourent les côtés qui se regardent des doigts voisins.

L'*arcade palmaire profonde*, disposée sur les bases des os métacarpiens au-dessous des tendons des muscles fléchisseurs des doigts, est formée par l'artère radiale et la cubitopalmaire. L'arcade envoie les *artères métacarpiennes palmaires* qui, au niveau des têtes des métacarpiens, se jettent dans les artères digitales communes.

Aorte thoracique

L'*aorte thoracique* continue la crosse aortique (v. hors-texte XXIX). Située dans le médiastin postérieur sur le rachis dorsal, elle passe par l'orifice aortique du diaphragme et se prolonge par l'aorte abdominale. Dans le voisinage de l'aorte thoracique, on trouve la veine hémiazygos (à gauche), la veine azygos et le canal thoracique (à droite), l'œsophage (qui contourne l'aorte en spirale d'avant à gauche). Les branches de l'aorte thoracique irriguent les parois de la cage thoracique, tous les organes thoraciques (à l'exception du cœur) et se divisent en pariétales et viscérales.

Scanned with OKEN Scanner

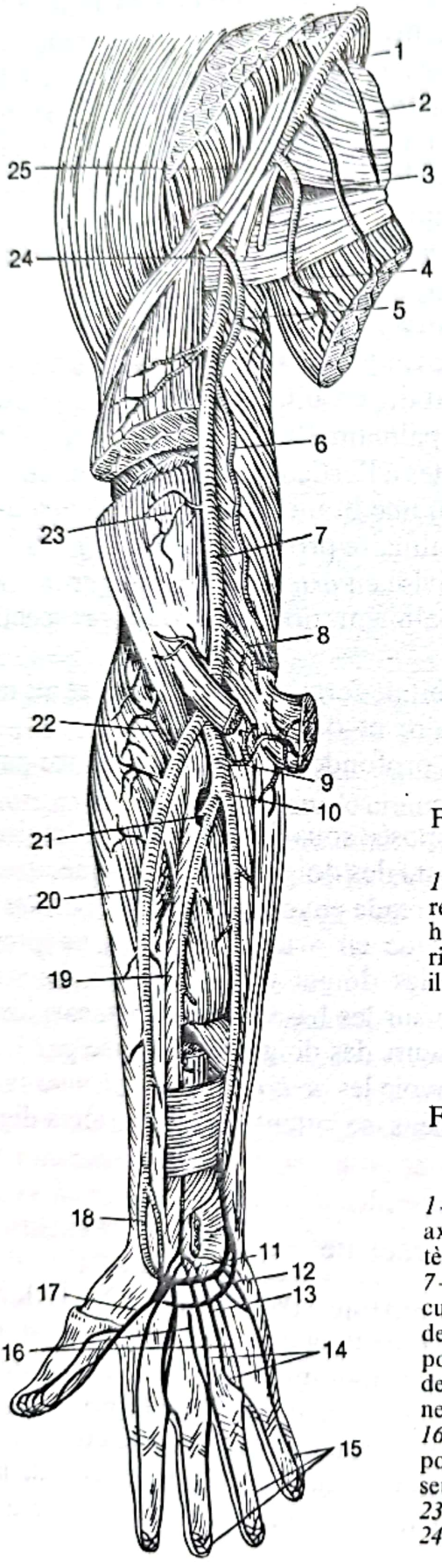

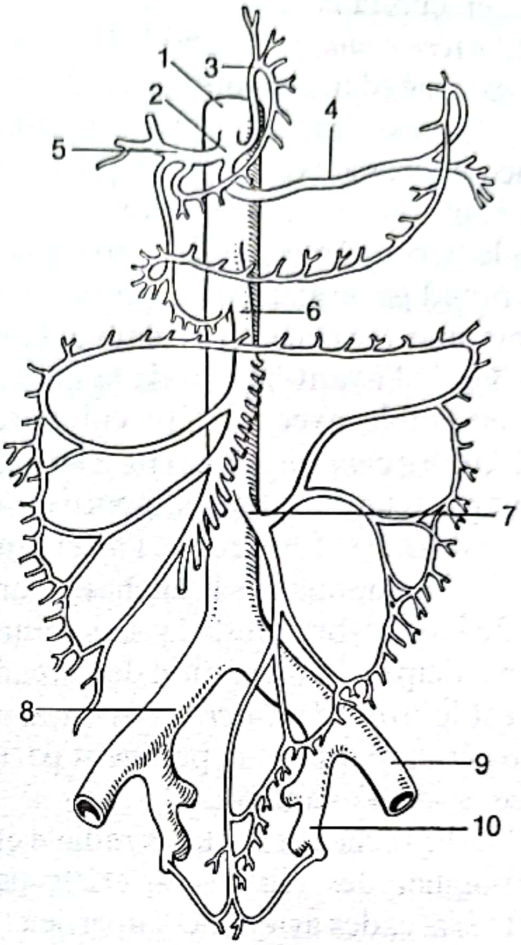

Fig. 134. Branches de l'aorte abdominale (schéma) :

1 – artère abdominale ; *2* – tronc cœliaque ; *3* – artère gastrique gauche ; *4* – artère splénique ; *5* – artère hépatique commune ; *6* – artère mésentérique supérieure ; *7* – artère mésentérique inférieure ; *8* – artère iliaque commune ; *9* – artère iliaque externe ; *10* – artère iliaque interne

Fig. 133. Artères du membre supérieur (droit) :

1 – artère axillaire ; *2, 3* et *4* – branches de l'artère axillaire ; *5* – artère humérale profonde ; *6* et *8* – artères collatérales cubitales supérieure et inférieure ; *7* – artère humérale ; *9* et *22* – branches des artères cubitale et radiale destinées à l'articulation du coude ; *10* – artère cubitale ; *11* – réseau vasculaire du poignet ; *12* – arcade palmaire profonde ; *13* – arcade palmaire superficielle ; *14* – artères métacarpiennes palmaires ; *15* – artères digitales propres ; *16* – artères digitales communes ; *17* – artères du pouce ; *18* et *20* – artère radiale ; *19* – artère interosseuse antérieure ; *21* – tronc des interosseuses ; *23* – rameaux musculaires de l'artère humérale ; *24* – artère circonflexe postérieure ; *25* – plexus brachial

Scanned with OKEN Scanner

Branches pariétales de l'aorte thoracique : les *artères intercostales postérieures* (dix paires) cheminent à raison d'une dans chaque espace intercostal, à partir du troisième (les deux premiers espaces intercostaux sont vascularisés par les artères du tronc cervico-intercostal de l'artère sous-clavière) et donnent des branches aux muscles et à la peau de la cage thoracique, ainsi qu'aux muscles du dos, à la moelle épinière et à la paroi abdominale antérieure ; les *artères diaphragmatiques supérieures*, droite et gauche, se dirigent vers le diaphragme.

Branches viscérales de l'aorte thoracique : les *artères bronchiques* pénètrent dans les poumons par le hile ; les *artères œsophagiennes* se dirigent vers l'œsophage ; les *rameaux médiastinaux* irriguent les ganglions lymphatiques et le tissu cellulaire du médiastin postérieur ; les *branches péricardiques* vascularisent le péricarde.

Aorte abdominale

L'*aorte abdominale* continue l'aorte thoracique et se situe dans l'espace rétropéritonéal de la cavité abdominale sur le rachis à côté de la veine cave inférieure (à gauche) (fig. 134, v. hors-texte XXIX et XXX). Elle chemine depuis l'orifice aortique du diaphragme jusqu'au niveau des quatrième-cinquième vertèbres lombaires, où elle se divise en *artères iliaques communes droite* et *gauche* (bifurcation de l'aorte). Au point de bifurcation, une fine *artère sacrée moyenne* se détache de l'aorte abdominale et descend dans le petit bassin.

Sur son trajet, l'aorte abdominale donne les branches pariétales et viscérales.

Branches pariétales de l'aorte abdominale : l'*artère diaphragmatique inférieure*, paire, irrigue le diaphragme et abandonne une branche à la surrénale (*artère capsulaire supérieure*) ; les *artères lombaires* (quatre paires) nourrissent le rachis lombaire, la moelle épinière, les muscles de la région lombaire et la paroi abdominale.

Les branches viscérales de l'aorte abdominale peuvent être impaires et paires. Il y a trois *branches impaires* : le tronc cœliaque, les artères mésentériques supérieure et inférieure. Il y a aussi trois branches *paires* : l'artère capsulaire moyenne, l'artère rénale, l'artère spermatique chez l'homme ou l'artère ovarienne chez la femme.

Le *tronc cœliaque* se détache de l'aorte abdominale à son début, mesure 1-2 cm de long et se divise en trois artères : gastrique gauche, hépatique commune et splénique.

L'*artère gastrique gauche* [1] parcourt la petite courbure de l'estomac et assure son irrigation.

L'*artère hépatique commune* bifurque en *artère gastroduodénale* et en *artère hépatique propre*. La gastroduodénale se divise, à son tour, en *artère gastro-épiploïque droite* et *artère pancréaticoduodénale supérieure* qui irriguent les organes respectifs. L'artère hépatique propre, après avoir abandonné une branche collatérale à l'estomac, l'*artère gastrique droite* [2], atteint le hile du foie où elle envoie

[1] Artère coronaire stomachique. (*N.d.R.*)
[2] Artère pylorique. (*N.d.R.*)

Scanned with OKEN Scanner

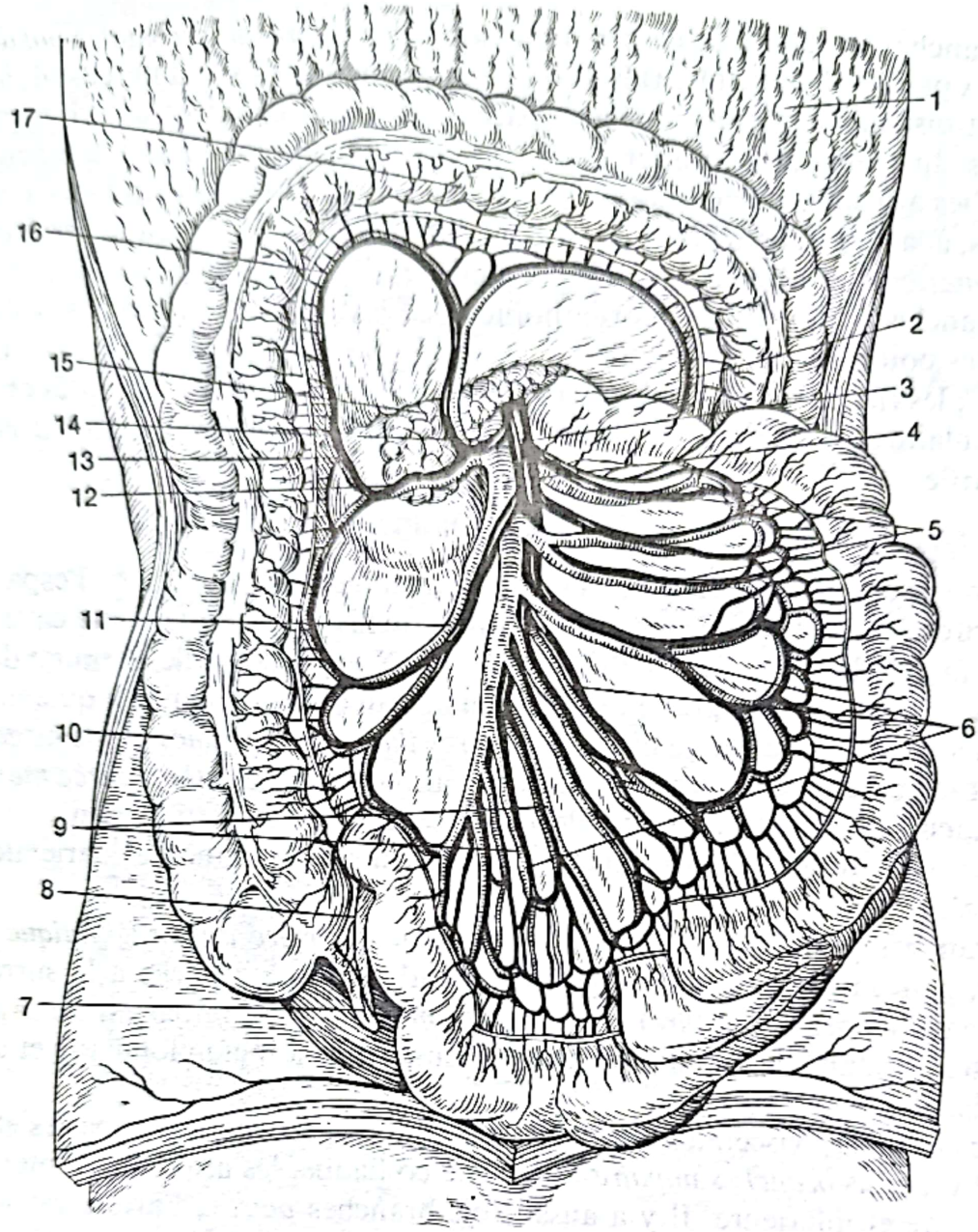

Fig. 135. Artères et veines de l'intestin grêle et du gros intestin :
1 – grand épiploon (relevé) ; *2* – artère colique gauche ; *3* – artère mésentérique supérieure ; *4* – veine mésentérique supérieure ; *5*, *6* et *9* – artères et veines jéjunales et iléales ; *7* – appendice vermiculaire ; *8* – artère de l'appendice vermiculaire ; *10* – côlon ascendant ; *11* – artère et veine iléocæcocoliques ; *12* – artère et veine coliques droites ; *13* – branches de l'artère colique droite ; *14* – artère colique moyenne ; *15* – pancréas ; *16* – branche de l'artère colique moyenne ; *17* – côlon transverse

les *branches droite* et *gauche* qui pénètrent dans le foie et le nourrissent ; la branche droite donne aussi l'*artère cystique* (destinée à la vésicule biliaire).

L'*artère splénique* se dirige sur le bord supérieur du pancréas vers la rate et l'irrigue, après avoir abandonné des branches au pancréas, à l'estomac et au grand épiploon : les *rameaux pancréatiques*, les *artères gastriques courtes*, l'*artère gastro-épiploïque gauche*.

Ainsi donc, le *tronc cœliaque irrigue par ses branches les organes impairs de l'étage supérieur de la cavité abdominale : l'estomac, le foie, la vésicule biliaire, la rate, le pancréas et, en partie, le duodénum.*

Scanned with OKEN Scanner

L'*artère mésentérique supérieure* se dégage de l'aorte abdominale un peu au-dessous du tronc cœliaque et se dirige à droite et en bas (fig. 135). Elle donne les branches suivantes : l'*artère pancréaticoduodénale* inférieure (qui irrigue le pancréas et le duodénum) ; les *artères intestinales* (jéjunales et iléales), une vingtaine en tout, destinées au jéjunum et à l'iléon ; l'*artère iléocæcocolique*, qui irrigue le cæcum avec appendice vermiculaire, le segment terminal de l'iléon et le segment initial du côlon ascendant ; l'*artère colique droite* destinée au côlon ascendant ; l'*artère colique moyenne* destinée au côlon transverse.

Ainsi donc, l'*artère mésentérique supérieure irrigue par ses branches le pancréas et le duodénum (en partie), le jéjunum et l'iléon, le cæcum avec appendice vermiculaire, les côlons ascendant et transverse.*

Les anastomoses permanentes entre les branches de l'artère mésentérique forment des arcs artériels dans le mésentère de l'intestin grêle et le mésocôlon transverse.

L'*artère mésentérique inférieure* naît de la portion inférieure de l'aorte abdominale, se dirige à gauche et en bas, donne les branches suivantes : l'artère colique gauche destinée au côlon descendant ; les artères sigmoïdiennes destinées à l'anse sigmoïde ; l'artère hémorroïdale supérieure destinée au rectum pelvien.

Ainsi donc, l'*artère mésentérique inférieure irrigue par ses branches le côlon descendant et l'anse sigmoïde et le segment supérieur du rectum.*

Les branches de cette artère s'anastomosent entre elles et avec celles des artères voisines (artère mésentérique supérieure, etc.).

L'*artère capsulaire moyenne*, droite et gauche, se détache de l'aorte abdominale au-dessous de l'artère mésentérique supérieure et chemine vers la surrénale.

L'*artère rénale*, droite et gauche, naît de l'aorte abdominale au-dessous de l'artère capsulaire moyenne, se dirige vers le hile du rein et l'irrigue, donnant sur son trajet une branche à la surrénale (*artère capsulaire inférieure*).

Chez l'homme l'*artère spermatique*, droite et gauche, se détache de l'aorte abdominale au-dessous de l'artère rénale, descend vers l'anneau inguinal profond, puis gagne, par le canal inguinal avec le cordon spermatique, les bourses et irrigue le testicule et l'épididyme.

Chez la femme, l'*artère ovarienne* descend dans le petit bassin vers l'ovaire.

Artères du bassin

L'*artère iliaque commune*, droite et gauche constitue la branche terminale de l'aorte abdominale (fig. 136). Elle se dirige vers l'articulation sacro-iliaque, au niveau de laquelle elle bifurque en artères iliaques externe et interne.

L'*artère iliaque interne*[1] chemine généralement vers le petit bassin pour se diviser en *troncs antérieur* et *postérieur* qui donnent les branches viscérales et pariétales irriguant les organes et les parois (os, muscles) du petit bassin.

[1] Artère hypogastrique. (*N.d.R.*)

Scanned with OKEN Scanner

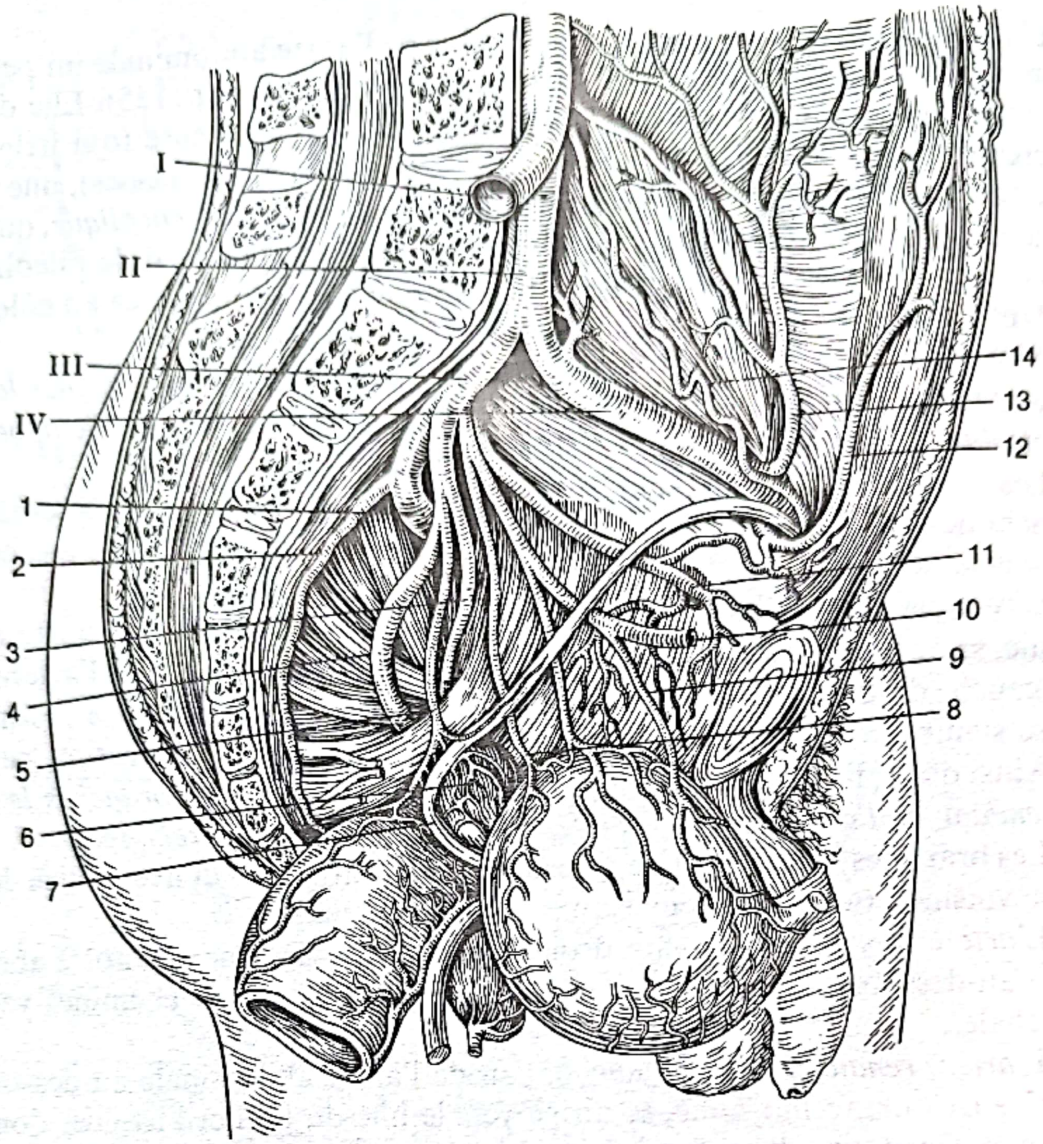

Fig. 136. Artères du bassin (moitié gauche) :
I – artère iliaque commune droite ; *II* – artère iliaque commune gauche ; *III* – artère iliaque interne ; *IV* – artère iliaque externe ; *1* – artère fessière supérieure ; *2* – artère sacrée latérale ; *3* – artère honteuse interne ; *4* – artère fessière inférieure ; *5* – artère hémorroïdale moyenne ; *6* – vésicule séminale ; *7* – canal déférent ; *8* et *9* – artères vésicales inférieure et supérieure ; *10* – artère ombilicale ; *11* – artère obturatrice ; *12* et *13* – branches de l'artère iliaque externe destinées à la paroi abdominale antérieure ; *14* – artère spermatique

Les branches viscérales relativement grosses sont les suivantes : l'*artère hémorroïdale moyenne* irrigue la portion moyenne du rectum ; l'*artère honteuse interne* envoie des rameaux au périnée, aux organes génitaux externes, à la portion inférieure du rectum (*artère hémorroïdale inférieure*) ; les *artères vésicales supérieure* et *inférieure* sont destinées à la vessie ; l'*artère utérine* irrigue l'utérus, la trompe utérine, en partie le vagin et l'ovaire (chez l'homme, on trouve l'*artère déférentielle*).

Les branches pariétales relativement grosses de l'artère iliaque interne sont les suivantes : les *artères fessières supérieure* et *inférieure* irriguent les muscles fessiers et les muscles voisins du bassin ; l'*artère obturatrice* sort du petit bassin par le canal obturateur sur la hanche pour irriguer le groupe médial de muscles et envoyer un rameau à l'articulation coxofémorale.

Scanned with OKEN Scanner

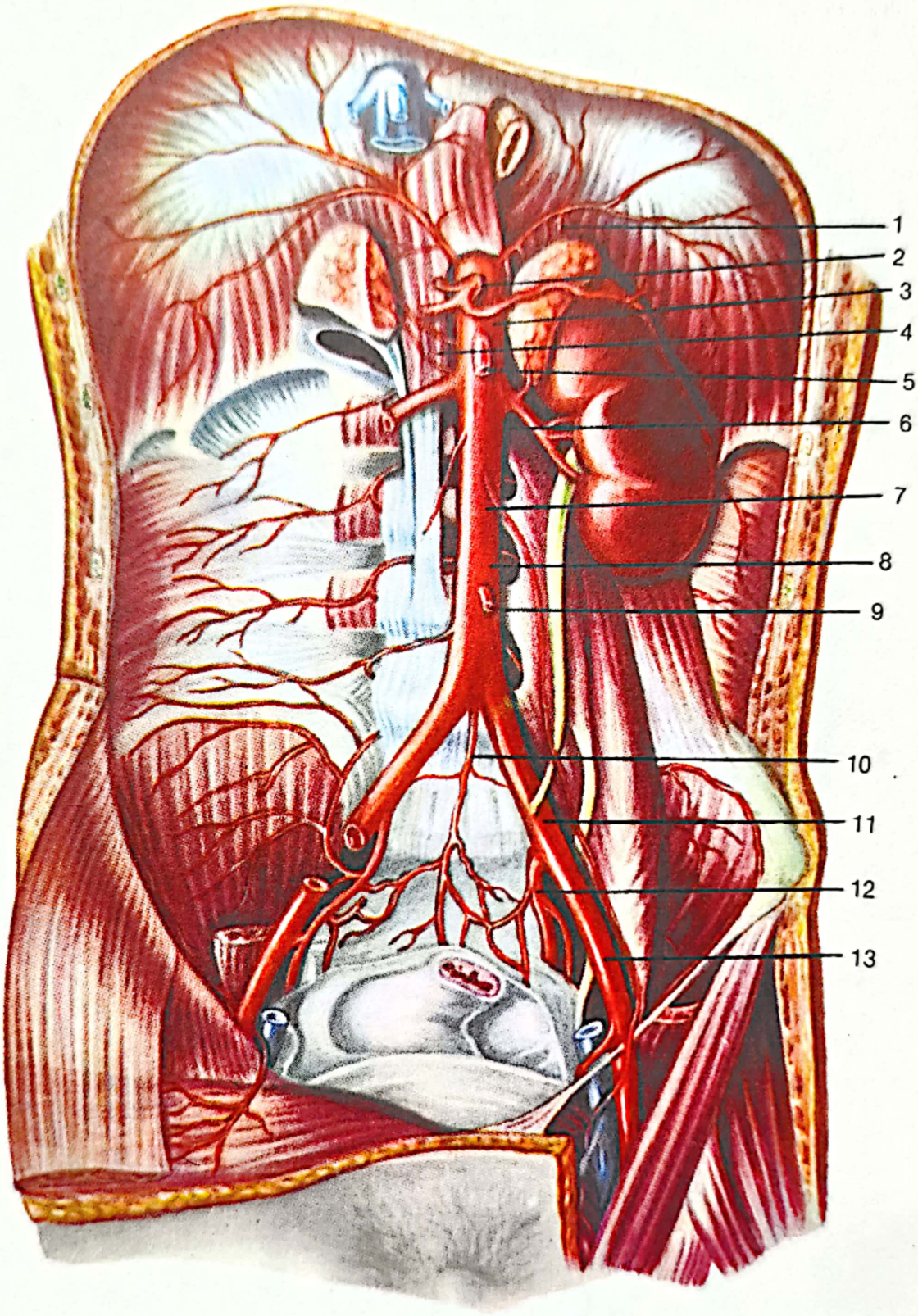

Hors-texte XXX. Aorte abdominale (vue antérieure) :
1 – artère diaphragmatique inférieure ; *2* – tronc cœliaque ; *3* – artère splénique ; *4* – artère capsulaire ; *5* – artère mésentérique supérieure ; *6* – artère rénale ; *7* – artère spermatique ; *8* – artère lombaire ; *9* – artère mésentérique inférieure ; *10* – artère sacrée moyenne ; *11* – artère iliaque commune ; *12* – artère iliaque interne ; *13* – artère iliaque externe

Scanned with OKEN Scanner

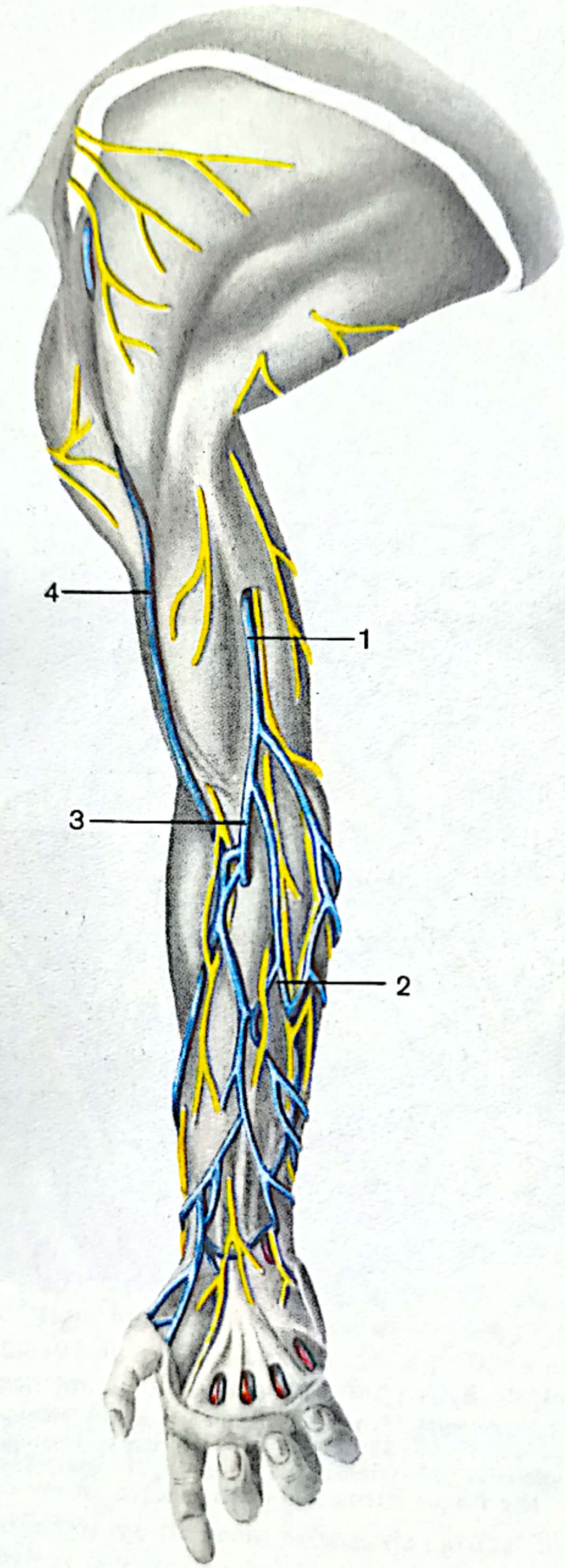

Hors-texte XXXI. Veines superficielles du membre supérieur droit : *1* – veine basilique ; *2* – veine médiane de l'avant-bras ; *3* – veine médiane du coude ; *4* – veine céphalique

Scanned with OKEN Scanner

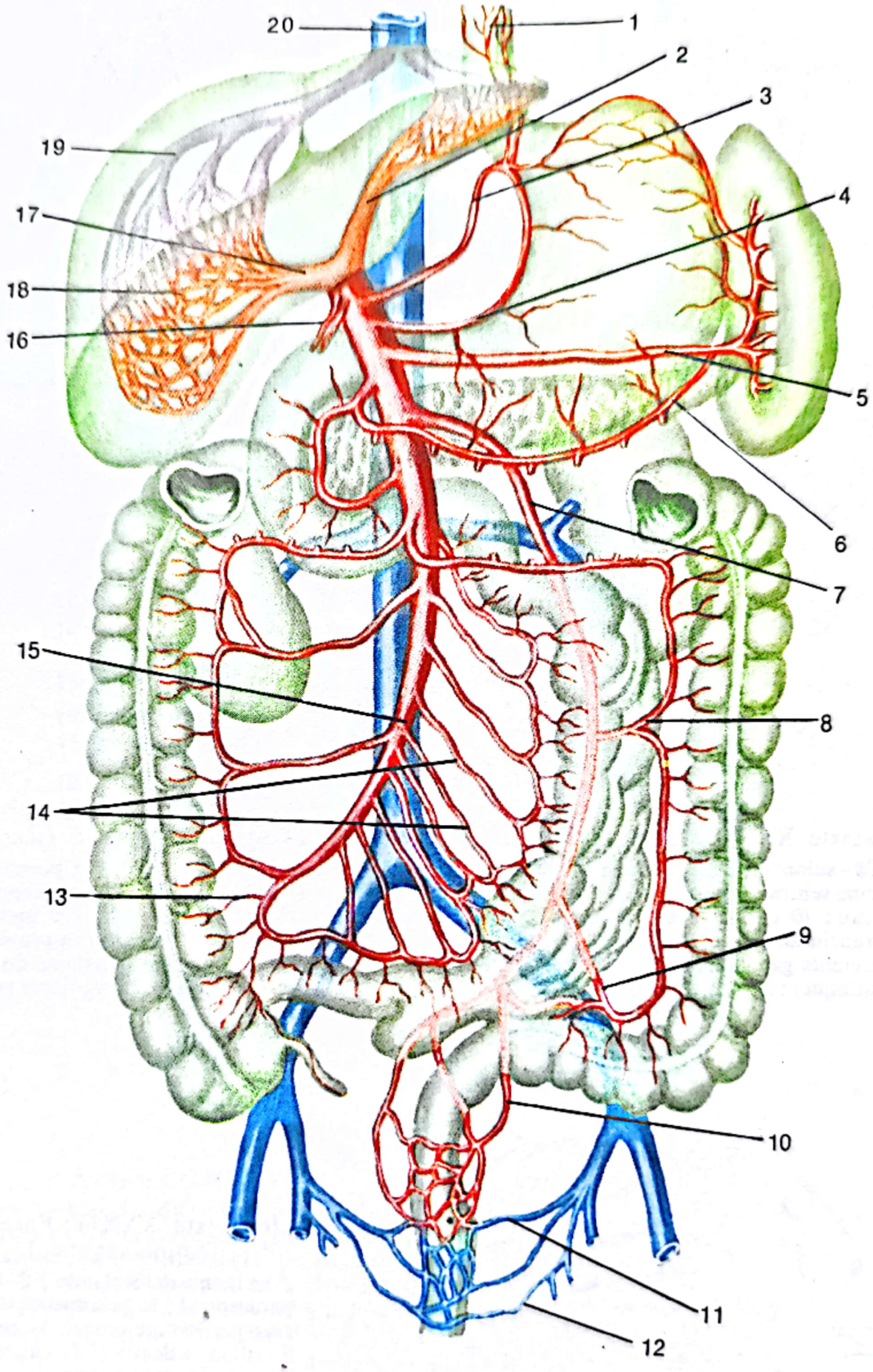

Hors-texte XXXII. Système de la veine porte (schéma)

1 – veines œsophagiennes ; *2* et *17* – branches gauche et droite de la veine porte (dans le foie) ; *3* et *4* – veines gastriques gauche et droite ; *5* – veine splénique ; *6* – veine gastro-épiploïque gauche ; *7* – veine mésentérique inférieure ; *8* – veine colique gauche ; *9* – veines sigmoïdiennes ; *10* – veine hémorroïdale supérieure ; *11* et *12* – veines hémorroïdales moyenne et inférieure ; *13* et *14* – veines jéjunales et iléales ; *15* – veine mésentérique supérieure ; *16* – veines paraombilicales ; *18* – capillaires veineux du foie ; *19* – veines hépatiques ; *20* – veine cave inférieure

Scanned with OKEN Scanner

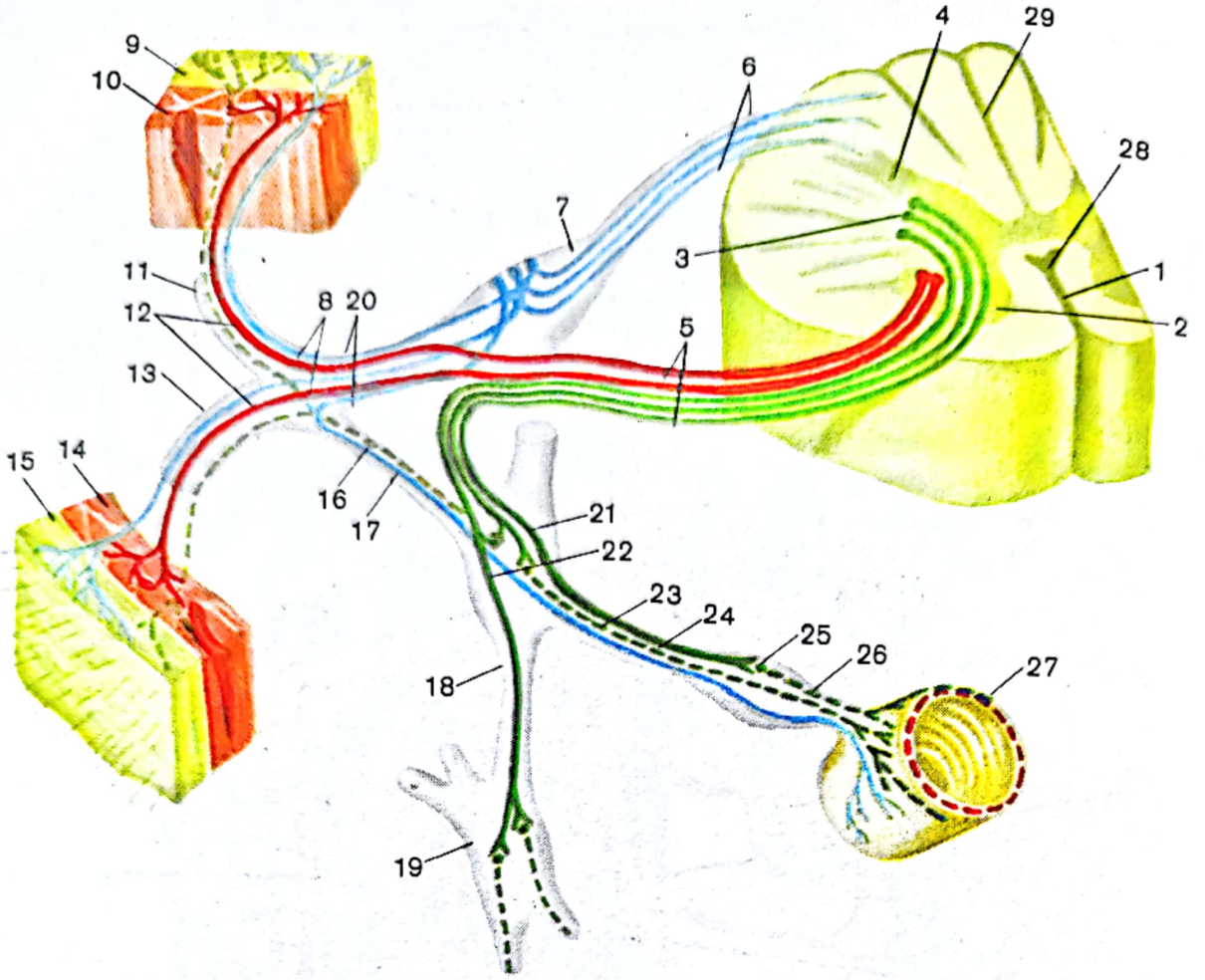

Hors-texte XXXIII. Arc réflexe des réflexes somatique et végétatif (schéma) : *1* et *28* – sillon médian antérieur ; *2* – corne antérieure ; *3* – corne latérale ; *4* – corne postérieure ; *5* – racine ventrale ; *6* – racine dorsale ; *7* – ganglion spinal ; *8* et *17* – fibres afférentes (sensitives) ; *9* et *15* – peau ; *10* et *14* – muscle ; *11* – branche postérieure du nerf rachidien ; *12* – fibres motrices ; *13* – branche antérieure du nerf rachidien ; *16*, *23*, *25* et *26* – fibres postganglionnaires en provenance de différents ganglions végétatifs ; *18* – branches interganglionnaires (entre les ganglions du tronc sympathique) ; *19* – ganglion du tronc sympathique ; *20* – nerf rachidien ; *21*, *22* et *24* – fibres préganglionnaires ; *27* – intestin ; *29* – sillon médian postérieur

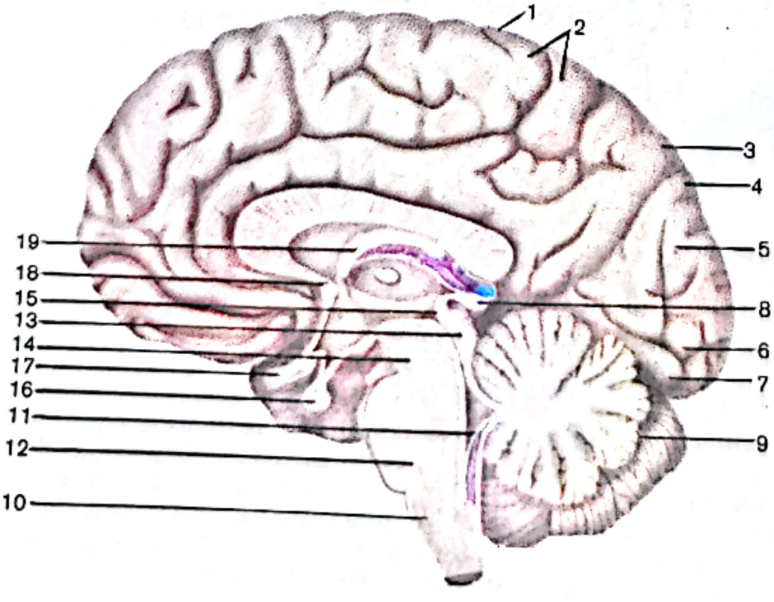

Hors-texte XXXIV. Encéphale (coupe sagittale) : *1* – scissure de Rolando ; *2* – lobule paracentral ; *3* – précunéus ; *4* – scissure pariéto-occipitale ; *5* – cunéus ; *6* – sillon calcarin ; *7* – circonvolution occipitotemporale ; *8* – glande pinéale (épiphyse) ; *9* – cervelet ; *10* – bulbe rachidien ; *11* – IVe ventricule ; *12* – protubérance annulaire ; *13* – lame quadrijumelle ; *14* – pédoncules cérébraux ; *15* – aqueduc de Sylvius ; *16* – hypophyse ; *17* – chiasma optique ; *18* – commissure antérieure ; *19* – trigone

Scanned with OKEN Scanner

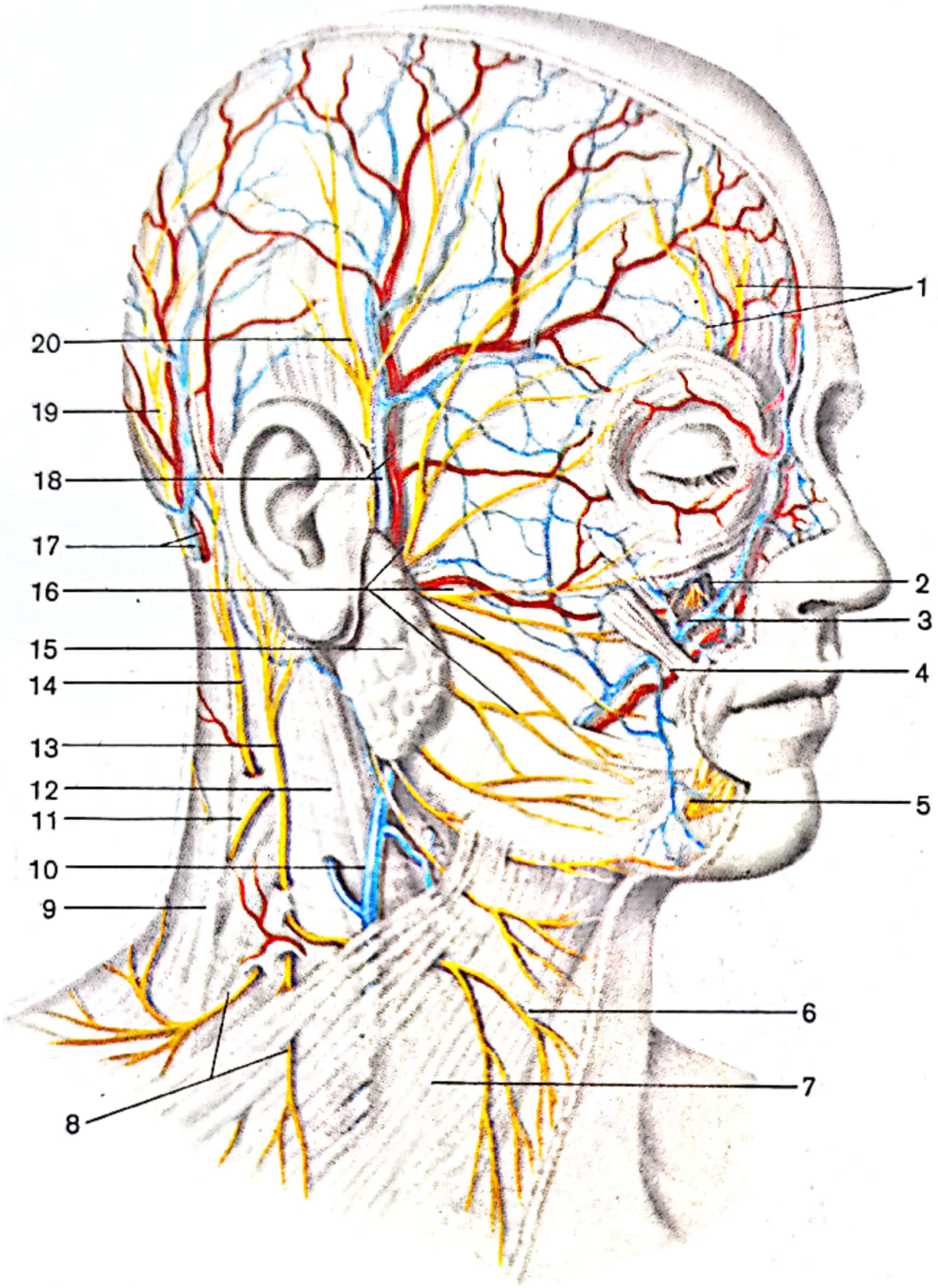

Hors-texte XXXV. Nerfs et vaisseaux de la tête et du cou :
1, *2*, *5* et *20* – branches du nerf trijumeau (5e paire) ; *3* – veine faciale ; *4* – artère faciale ; *6* – nerf transverse du cou ; *7* – muscle peaucier du cou ; *8* – nerfs sus-claviers ; *9* – muscle trapèze ; *10* – veine jugulaire externe ; *11* – nerf spinal (11e paire) ; *12* – muscle sternocléidomastoïdien ; *13* – nerf grand auriculaire ; *14* – nerf petit occipital ; *15* – glande parotide ; *16* – branches du nerf facial (7e paire) pour les muscles de la mimique ; *17* – artère et veine occipitales ; *18* – artère et veine temporales superficielles ; *19* – nerf grand occipital (branche postérieure du deuxième nerf cervical)

Scanned with OKEN Scanner

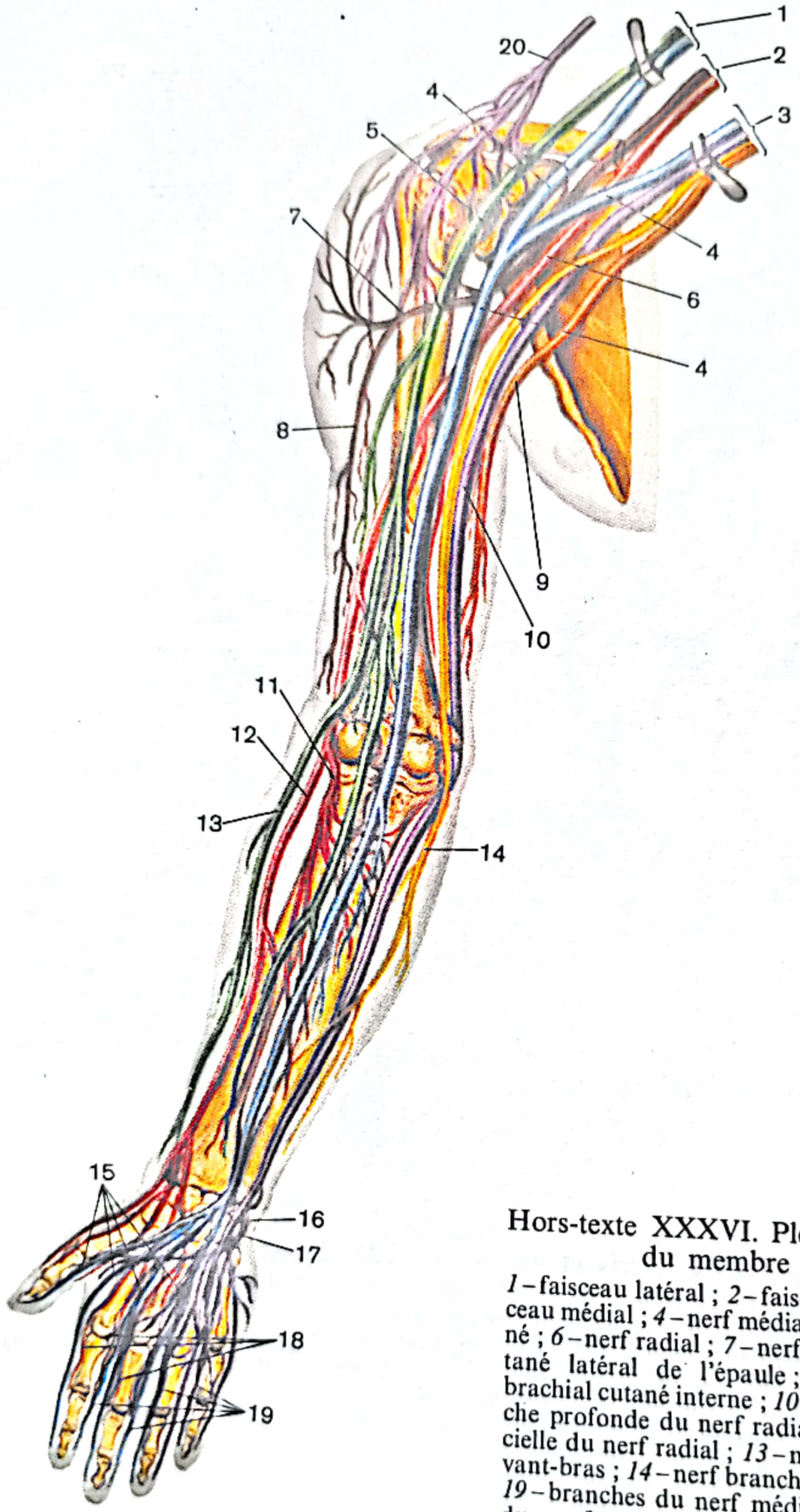

Hors-texte XXXVI. Plexus brachial et nerfs du membre supérieur :

1 – faisceau latéral ; *2* – faisceau postérieur ; *3* – faisceau médial ; *4* – nerf médian ; *5* – nerf musculocutané ; *6* – nerf radial ; *7* – nerf circonflexe ; *8* – nerf cutané latéral de l'épaule ; *9* – nerf accessoire du brachial cutané interne ; *10* – nerf cubital ; *11* – branche profonde du nerf radial ; *12* – branche superficielle du nerf radial ; *13* – nerf cutané latéral de l'avant-bras ; *14* – nerf branchial cutané interne ; *15* et *19* – branches du nerf médian ; *16* et *17* – branches du nerf cubital ; *18* – branches du nerf radial ; *20* – nerfs sus-claviers

Scanned with OKEN Scanner

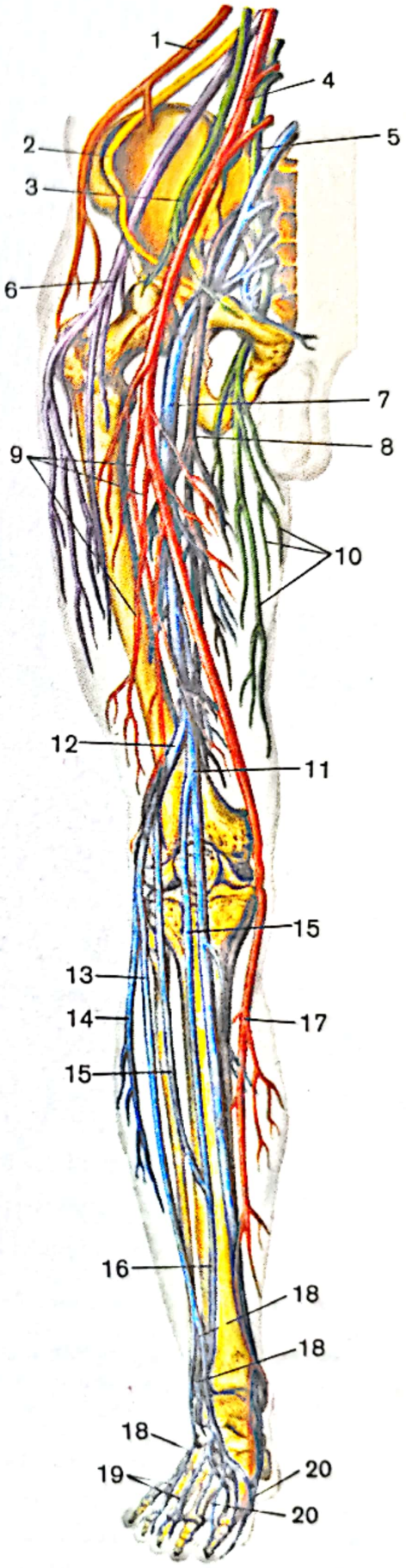

Hors-texte XXXVII. Plexus lombosacré et nerfs du membre inférieur :

1 – nerf grand abdominogénital ; *2* – nerf petit abdominogénital ; *3* – nerf génitocrural et ses branches) ; *4* – nerf crural ; *5* – nerf obturateur ; *6* – nerf fémorocutané ; *7* – nerf grand sciatique ; *8* – nerf petit sciatique ; *9* – branches du nerf crural ; *10* – branches du nerf obturateur ; *11* – nerf tibial ; *12* – nerf péronier commun ; *13* – nerf péronier profond ; *14* – nerf péronier superficiel ; *15* et *16* – branches des nerfs péroniers pour la peau de la jambe ; *17* – nerf saphène ; *18* et *19* – branches des nerfs péroniers pour le dos du pied ; *20* – branches du nerf tibial pour la plante du pied

Scanned with OKEN Scanner

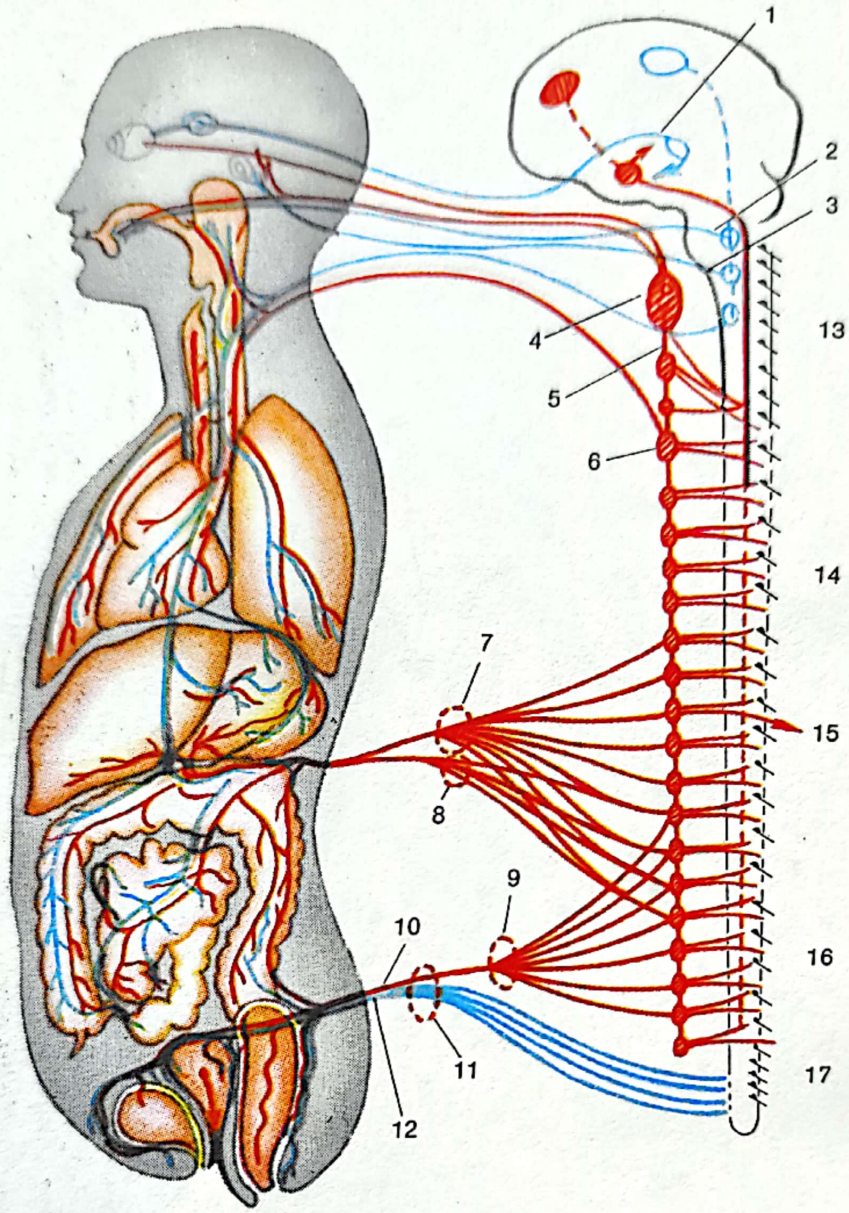

Hors-texte XXXVIII. Système nerveux végétatif (schéma) :

Les noyaux (centres), les ganglions et les nerfs (fibres) sympathiques sont figurés en rouge et parasympathiques en bleu

1 – nerf moteur oculaire commun ; *2* – nerf facial ; *3* – nerf glossopharyngien ; *4* – ganglion cervical supérieur ; *5* – nerf pneumogastrique ; *6* – ganglion stellaire ; *7* – plexus cœliaque ; *8* – ganglion mésentérique supérieur ; *9* – ganglion mésentérique inférieur ; *10* – nerf hypogastrique ; *11* – plexus hypogastrique ; *12* – nerf splanchnique pelvien ; *13* – nerfs cervicaux ; *14* – nerfs dorsaux ; *15* – vaisseaux cutanés, glandes sudoripares, muscles ; *16* – nerfs lombaires ; *17* – nerfs sacrés

Scanned with OKEN Scanner

L'*artère iliaque externe* chemine le long du muscle grand psoas, passe sous le ligament inguinal et se termine en artère fémorale. Elle donne des branches à la paroi abdominale antérieure, à la symphyse pubienne, etc.

Artères du membre inférieur

Le système d'artères du membre inférieur commence par l'artère fémorale, se prolonge par l'artère poplitée qui se divise en artères tibiales antérieure et postérieure. L'artère tibiale antérieure atteint le pied (artère pédieuse), et l'artère tibiale postérieure bifurque en artères plantaires interne et externe (fig. 137).

L'*artère fémorale* est une branche terminale de l'artère iliaque externe, la limite conventionnelle passe au niveau du ligament inguinal. Sortie de dessous de ligament inguinal, l'artère fémorale chemine sur la face antérieure de la hanche en bas et en dedans (dans le triangle de Scarpa et le canal des adducteurs [1]) entre les muscles antérieurs et adducteurs de la hanche, puis s'écarte en arrière et, atteignant le creux poplité, se poursuit par l'artère poplitée. Sur son trajet, elle donne des branches qui irriguent les muscles et la peau de la hanche, ainsi que des branches à la paroi abdominale antérieure et aux organes génitaux externes. L'*artère fémorale profonde* en est la plus volumineuse. Elle se dégage de l'artère fémorale 3-4 cm au-dessous du ligament inguinal et donne, à son tour, des rameaux qui nourrissent l'articulation coxofémorale, les muscles de la hanche et la peau sus-jacente.

L'artère fémorale peut être palpée tout juste au-dessous du ligament inguinal. Pour arrêter l'hémorragie, elle est serrée ici contre le pubis. A côté de l'artère fémorale, passe la veine fémorale.

L'*artère poplitée* traverse le creux poplité ayant pour satellites la veine poplitée et le nerf tibial. Ayant abandonné cinq branches à l'articulation du genou (artères du genou), elle passe sur la face postérieure de la jambe et se divise d'emblée en deux branches terminales, les *artères tibiales antérieure* et *postérieure*.

L'*artère tibiale antérieure* pénètre par l'orifice de la membrane interosseuse sur la face antérieure de la jambe, descend entre les muscles jusqu'à l'articulation tibiotarsienne où elle se termine en artère pédieuse. Elle donne des branches à l'articulation du genou, aux muscles antérieurs de la jambe et à l'articulation tibiotarsienne.

L'*artère pédieuse* chemine sur le dos du pied et donne les branches qui irriguent le pied (artères tarsiennes, arcade dorsale du métatarse, etc.).

L'*artère tibiale postérieure* descend entre les muscles le long de la face postérieure de la jambe, sort de dessous le tendon calcanéen vers la malléole interne, la contourne et atteint la face plantaire du pied pour se diviser en deux branches terminales : les artères plantaires interne et externe. L'artère tibiale postérieure envoie des branches aux muscles et aux os de la jambe, aux articulations du genou, du cou-de-pied, etc. Sa branche la plus volumineuse, l'*artère péronière*, chemine entre les muscles près du péroné, participe à la vascularisation de cet os, des muscles adjacents et de l'articulation tibiotarsienne.

[1] Canal de Hunter. (*N.d.R.*)

Scanned with OKEN Scanner

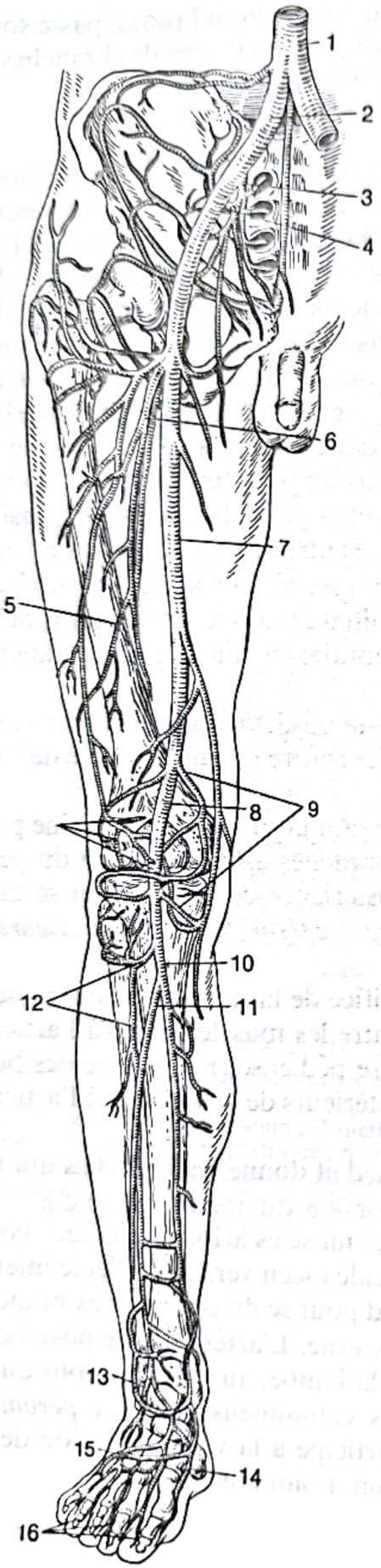

L'artère tibiale postérieure peut être palpée en arrière de la malléole interne.

Les *artères plantaires interne* et *externe* parcourent la plante du pied à proximité des bords respectifs et donnent des rameaux qui irriguent les os, la peau et les muscles du pied.

Veines de la grande circulation

Toutes les veines de la grande circulation (v. hors-texte XXIV, XXVIII et fig. 135) sont généralement réunies en deux systèmes, celui de la veine cave supérieure et celui de la veine cave inférieure. Dans ce dernier, on distingue aussi le système de la veine porte.

Système de la veine cave supérieure

La *veine cave supérieure* est un vaisseau gros, mais relativement court (calibre : environ 2,5 cm, longueur : 5-6 cm) situé dans le médiastin antérieur à droite de l'aorte ascendante. Elle est formée par la réunion des *troncs veineux branchiocéphaliques*, droit et gauche, et puis reçoit la *grande veine azygos*. Chaque tronc brachiocéphalique résulte de la réunion des *veines jugulaire interne* et *sous-clavière* de son côté.

Fig. 137. Artères du membre inférieur (droit) :

1 – aorte abdominale ; *2* – artère iliaque commune droite ; *3* – artère iliaque interne ; *4* – artère iliaque externe ; *5* – branches de l'artère fémorale profonde ; *6* – artère fémorale profonde ; *7* – artère fémorale ; *8* – artère poplitée ; *9* – branches de l'artère poplitée destinées à l'articulation du genou ; *10* – artère tibiale postérieure ; *11* – artère péronière ; *12* – artère tibiale antérieure ; *13* – artère pédieuse ; *14* et *15* – artères plantaires interne et externe ; *16* – artères digitales dorsales

Scanned with OKEN Scanner

La veine cave supérieure ramène à l'oreillette droite le sang de la moitié supérieure du corps : tête, cou, membres supérieurs et cage thoracique (à l'exception du cœur).

Veines de la tête et du cou

La veine jugulaire interne est le principal tronc veineux collecteur du sang de la tête et du cou.

La *veine jugulaire interne* naît dans l'orifice jugulaire du crâne et chemine sur le cou à côté de la carotide interne, puis de la carotide commune jusqu'à l'orifice supérieur du thorax et en arrière de l'articulation sternoclaviculaire pour former, avec la *veine sous-clavière*, le *tronc veineux brachiocéphalique*. Dans l'orifice jugulaire, la veine jugulaire interne reçoit le sang de sinus veineux de la dure-mère (v. plus loin) dans lesquels se jettent les veines du cerveau, de l'orbite et de l'oreille interne. Sur le cou, la jugulaire interne reçoit l'abouchement des vaisseaux veineux suivants : la *veine faciale*, collectrice du sang des régions irriguées par les artères faciale, maxillaire et temporale superficielle ; les *veines pharyngiennes*, la *veine linguale*, la *veine thyroïdienne supérieure*.

La veine jugulaire interne reçoit également la *veine jugulaire externe* qui se situe sur le cou au-dessus du muscle sternocléidomastoïdien et draine le sang (partiellement) des parties molles du cou et de la région occipitale. La veine jugulaire externe se jette parfois dans la veine sous-clavière ou dans l'angle veineux, le confluent des veines jugulaire interne et sous-clavière.

Veines du membre supérieur

Les veines du membre supérieur peuvent être superficielles ou profondes.

Les *veines superficielles* sont disposées sous la peau où elles forment des réseaux veineux. Les plus grosses veines superficielles du bras sont la veine céphalique et la veine basilique (hors-texte XXXI).

La *veine céphalique* naît sur le dos de la main, se dirige par le côté radial de l'avant-bras vers l'épaule, suit le sillon externe en dehors du muscle biceps, remonte jusqu'à la clavicule et s'abouche dans la veine axillaire.

La *veine basilique* naît également sur le dos de la main, remonte sur le côté cubital de l'avant-bras jusqu'à l'épaule où elle se jette dans l'une des veines humérales. Au niveau de la fossette cubitale, les veines céphalique et basilique forment une anastomose bien marquée, la *veine cubitale moyenne*.

Dans la pratique médicale, les veines superficielles du bras servent souvent aux différentes manipulations intraveineuses (injection de médicaments, prise de sang, etc.).

Les *veines profondes* suivent le même trajet que les artères homonymes. Chaque artère est généralement accompagnée de deux veines satellites. Le sang y circule à contre-courant par rapport aux artères, c.-à-d. de la périphérie vers le cœur. Le sang des veines profondes de la main va dans les veines de l'avant-bras, les veines cubitales et radiales forment les veines humérales, les deux veines humérales confluent en veine axillaire. Chacune de ces veines reçoit les vei-

Scanned with OKEN Scanner

nes plus petites de la région respective du bras (le tronc des interosseuses se jette dans les veines cubitales, les veines humérales profondes dans les veines humérales, etc.).

La *veine axillaire*, impaire, est le principal collecteur du sang du membre supérieur. Outre les veines humérales et la veine céphalique, elle reçoit les veines des muscles de la ceinture scapulaire et, partiellement, du dos. Au niveau du bord externe de la première côte, la veine axillaire se termine en veine sous-clavière.

La *veine sous-clavière* passe en avant de l'artère homonyme dont elle est séparée par le muscle scalène antérieur, et s'unit derrière l'articulation sternoclaviculaire à la jugulaire interne pour former le tronc veineux brachiocéphalique.

Veines de la cage thoracique

Le sang veineux des parois et des organes de la cage thoracique (à l'exception du cœur) est collecté par les veines hémiazygos et azygos.

La *veine hémiazygos* est située dans le médiastin postérieur à gauche de l'aorte thoracique. Elle reçoit les veines intercostales postérieures du côté gauche en provenance des 4e-5e derniers espaces intercostaux, une partie des veines œsophagiennes et bronchiques, les veines médiastinales ainsi que la veine hémiazygos accessoire.

La *veine hémiazygos accessoire* est située dans le médiastin postérieur au-dessus de la veine hémiazygos et reçoit les veines intercostales postérieures du côté gauche en provenance des premiers espaces intercostaux.

Au niveau de la septième-huitième vertèbre dorsale, la veine hémiazygos tourne à droite et se jette dans la grande veine azygos.

La *grande veine azygos* naît dans le médiastin postérieur à droite de l'aorte thoracique. Au niveau des quatrième-cinquième vertèbres dorsales, elle s'écarte en avant du rachis et, en contournant le hile du poumon droit, se jette dans la *veine cave supérieure*. La grande azygos collecte le sang en provenance des veines intercostales postérieures droites, d'une partie des veines œsophagiennes et bronchiques, ainsi que de la veine hémiazygos. Les veines azygos et hémiazygos continuent les ainsi dites veines lombaires ascendantes situées sur la paroi postérieure de la cavité abdominale.

Système de la veine cave inférieure

La *veine cave inférieure* est le plus gros tronc veineux (calibre : jusqu'à 3,5 cm ; longueur : environ 20 cm). Elle se situe sur la paroi postérieure de l'abdomen, à droite de l'aorte abdominale (v. hors-texte XXIV et XXX), pénètre par l'orifice du centre phrénique dans la cage thoracique et se jette dans l'oreillette droite. Cette veine est formée au niveau des quatrième-cinquième vertèbres lombaires par la réunion des deux *veines iliaques communes*. Chacune de celles-ci est constituée, à son tour, par la réunion des *veines iliaques interne*[1] et *externe* de son côté.

---

[1] Veine hypogastrique. (*N.d.R.*)

Scanned with OKEN Scanner

La veine cave inférieure ramène à l'oreillette droite le sang de la moitié inférieure du corps : abdomen, bassin et membres inférieurs.

Veines du bassin et du membre inférieur

Les *veines du bassin* longent les artères homonymes et se subdivisent également en viscérales et pariétales. Les petits vaisseaux veineux forment des plexus veineux : vésicaux, hémorroïdaux, utérins, etc., dans les parois des viscères pelviens et à proximité des organes.

Toutes les veines du bassin, viscérales et pariétales, portent le sang vers la *veine iliaque interne* (*veine hypogastrique*). Celle-ci longe l'artère homonyme et, s'unissant avec la veine iliaque externe, forme la veine iliaque commune de son côté.

La *veine iliaque externe* longe l'artère homonyme et reçoit le sang de la veine fémorale à laquelle elle fait suite, ainsi que des petites veines de la partie basse de la paroi abdominale antérieure.

Les veines du membre inférieur (v. hors-texte XXIV), de même que les veines du membre supérieur, peuvent être superficielles ou profondes.

Les *veines superficielles* forment sous la peau des réseaux veineux. Ce réseau est particulièrement visible sur le dos du pied. On prend surtout en considération les veines saphènes interne et externe.

La *veine saphène interne* est la plus longue veine superficielle. Elle naît dans le réseau veineux dorsal du pied, parcourt la face interne de la jambe, contourne en arrière l'épicondyle interne du fémur, puis monte le long des faces interne et antérieure de la cuisse et se jette dans la fémorale au-dessous du ligament inguinal, au niveau de la fossette ovale.

La *veine saphène externe* naît aussi du réseau veineux dorsal du pied, contourne en bas et en arrière la malléole externe et atteint par la face postérieure de la jambe le creux poplité où elle se jette dans la poplitée.

Les deux veines saphènes reçoivent sur leur trajet d'autres veines superficielles. Des anastomoses existent entre les veines superficielles et profondes.

Les *veines profondes* longent les artères homonymes, chaque artère étant accompagnée de deux veines satellites. Seules les veines poplitée et fémorale sont solitaires. Les veines profondes du pied conduisent le sang dans les veines de la jambe. Les *veines tibiales antérieures* et *postérieures* confluent pour former la *veine poplitée* qui se termine en veine fémorale. Chacun de ces vaisseaux reçoit les veines de moindre calibre provenant de la région respective (ainsi, les veines péronières se jettent dans les veines tibiales postérieures, les veines fémorales profondes dans la veine fémorale, etc.).

La *veine fémorale* est le principal tronc collecteur du sang veineux du membre inférieur. Sous le ligament inguinal, elle se poursuit par la veine iliaque externe.

On observe souvent des varices des veines du membre inférieur, quand des nœuds de différente taille se forment sur les veines. L'inflammation des veines s'appelle *phlébite*.

Scanned with OKEN Scanner

Veines de l'abdomen

Les veines de l'abdomen peuvent être pariétales et viscérales.

Les *veines pariétales* correspondent aux artères pariétales qui se dégagent de l'aorte abdominale (lombaires, diaphragmatiques inférieures) ; elles se jettent dans la veine cave inférieure.

Les *veines viscérales des organes pairs : ovariennes* (ou *spermatiques*), *rénales* et *capsulaires*, correspondent aux artères homonymes et se jettent dans la *veine cave inférieure*. Celle-ci reçoit également 2-3 *veines hépatiques*. A la différence des autres veines, ces dernières ne cheminent pas le long de l'artère, mais sont disposées à l'intérieur du foie et s'ouvrent dans la veine cave inférieure, là où elle adhère étroitement au foie (portion postérieure du sillon longitudinal droit du foie).

Les *veines viscérales de tous les organes impairs*, à l'exception du foie, ne s'abouchent pas dans la veine cave inférieure. Le sang va d'abord par la veine porte dans le foie et de là par les veines hépatiques dans la veine cave inférieure.

Système de la veine porte

La *veine porte* est un volumineux tronc veineux, deuxième en épaisseur (calibre : 1,5-2 cm) après les veines caves. Située dans l'épaisseur du petit épiploon à côté de l'artère hépatique et du canal cholédoque, elle est formée derrière la tête du pancréas par la réunion de trois veines (hors-texte XXXII) : mésentérique supérieure, splénique et mésentérique inférieure. Sur son trajet, elle reçoit aussi les veines de l'estomac, de la partie abdominale de l'œsophage et la veine cystique.

La *veine mésentérique supérieure* correspond à l'artère homonyme. Elle draine le sang de l'intestin grêle, du cæcum avec appendice vermiculaire, des côlons ascendant et transverse.

La *veine splénique* conduit dans la veine porte le sang de la rate, du pancréas et de l'estomac (en partie).

La *veine mésentérique inférieure* conduit dans la veine porte le sang de la portion supérieure du rectum, de l'anse sigmoïde et du côlon descendant.

Ainsi donc, la *veine porte reçoit le sang des veines de la portion abdominale de l'œsophage, de l'estomac, de l'ensemble de l'intestin grêle et du gros intestin (à l'exception des portions moyenne et inférieure du rectum), de la rate, du pancréas et de la vésicule biliaire.*

Au niveau du hile hépatique, la veine porte bifurque en branches droite et gauche qui pénètrent dans le foie et donnent des rameaux toujours plus petits (veines segmentaires et interlobulaires). Les veines interlobulaires envoient des vaisseaux plus fins qui se ramifient en capillaires veineux sinusoïdes (d'environ 30 μ de calibre). Ceux-ci sont disposés à l'intérieur des lobules hépatiques à côté des capillaires sanguins appartenant à l'artère hépatique et s'anastomosent avec eux. Les deux types de capillaires hépatiques s'ouvrent dans les veines centrolobulaires du foie. De là, le sang veineux est véhiculé dans les vaisseaux veineux intrahépatiques plus gros, et 2-3 veines hépatiques le conduisent dans la veine cave inférieure.

Scanned with OKEN Scanner

Le sang veineux des organes impairs de la cavité abdominale n'est pas véhiculé directement dans la grande circulation, mais d'abord par la veine porte dans le foie, ce qui est en rapport avec les fonctions de cet organe (v. *Foie*).

A noter que le sang circulant dans le système de la veine porte parcourt les capillaires à deux reprises : d'abord ceux des organes impairs de la cavité abdominale, puis ceux du foie. Tous les affluents de la veine porte et la veine elle-même avec ses ramifications peuvent contenir un important volume de sang. Certaines maladies du foie (cirrhose, etc.) s'accompagnent de l'élévation de la pression sanguine dans la veine porte (hypertension portale) qui entraîne l'ascite.

Anastomoses entre les systèmes veineux

Les vaisseaux de la veine cave supérieure et de la veine cave inférieure, ainsi que les vaisseaux des veines caves et les affluents de la veine porte forment dans divers endroits du corps des anastomoses dites *cavo-caves* et *porto-caves*. Ces anastomoses permettent la circulation collatérale : le retour du sang étant gêné dans un vaisseau d'une région ou d'un organe donné, la circulation devient plus intense dans d'autres vaisseaux veineux. Dans les cas pathologiques, des infections, des particules de caillots sanguins et des tumeurs malignes peuvent se propager à travers les anastomoses veineuses. Ainsi, trois veines paires conduisent le sang à partir du rectum : la veine hémorroïdale supérieure par la veine mésentérique inférieure dans la veine porte, et les veines hémorroïdales moyenne et inférieure par les veines iliaques interne et commune dans la veine cave inférieure. Les petites ramifications de toutes les veines hémorroïdales forment des anastomoses dans la paroi et à la surface du rectum. Par ces anastomoses, les particules de tumeur maligne rectale peuvent être transportées de la portion inférieure ou moyenne de l'organe dans la veine hémorroïdale supérieure et pénétrer dans le foie. Des anastomoses des veines relativement petites, affluents des veines caves supérieure et inférieure et de la veine porte, sont présentes sur la paroi abdominale antérieure au niveau de l'ombilic. Le retour du sang par la veine cave inférieure étant gêné, la circulation s'intensifie dans les anastomoses veineuses de la paroi abdominale antérieure, et les vaisseaux veineux situés au niveau de l'ombilic se dilatent fortement. Les affluents des veines caves supérieure et inférieure forment des anastomoses analogues sur la paroi postérieure de l'abdomen, les affluents de la veine cave supérieure et de la veine porte s'anastomosent au niveau de l'étage inférieur de l'œsophage et dans d'autres endroits du corps.

Particularités de la circulation fœtale

La *circulation fœtale* (fig. 138) est également dite *placentaire* : c'est dans le placenta que s'effectuent les échanges entre le sang fœtal et maternel. Le système sanguin du fœtus communique avec le placenta par deux *artères ombilicales* et une *veine ombilicale*. Ces vaisseaux font partie du cordon ombilical tendu en-

Scanned with OKEN Scanner

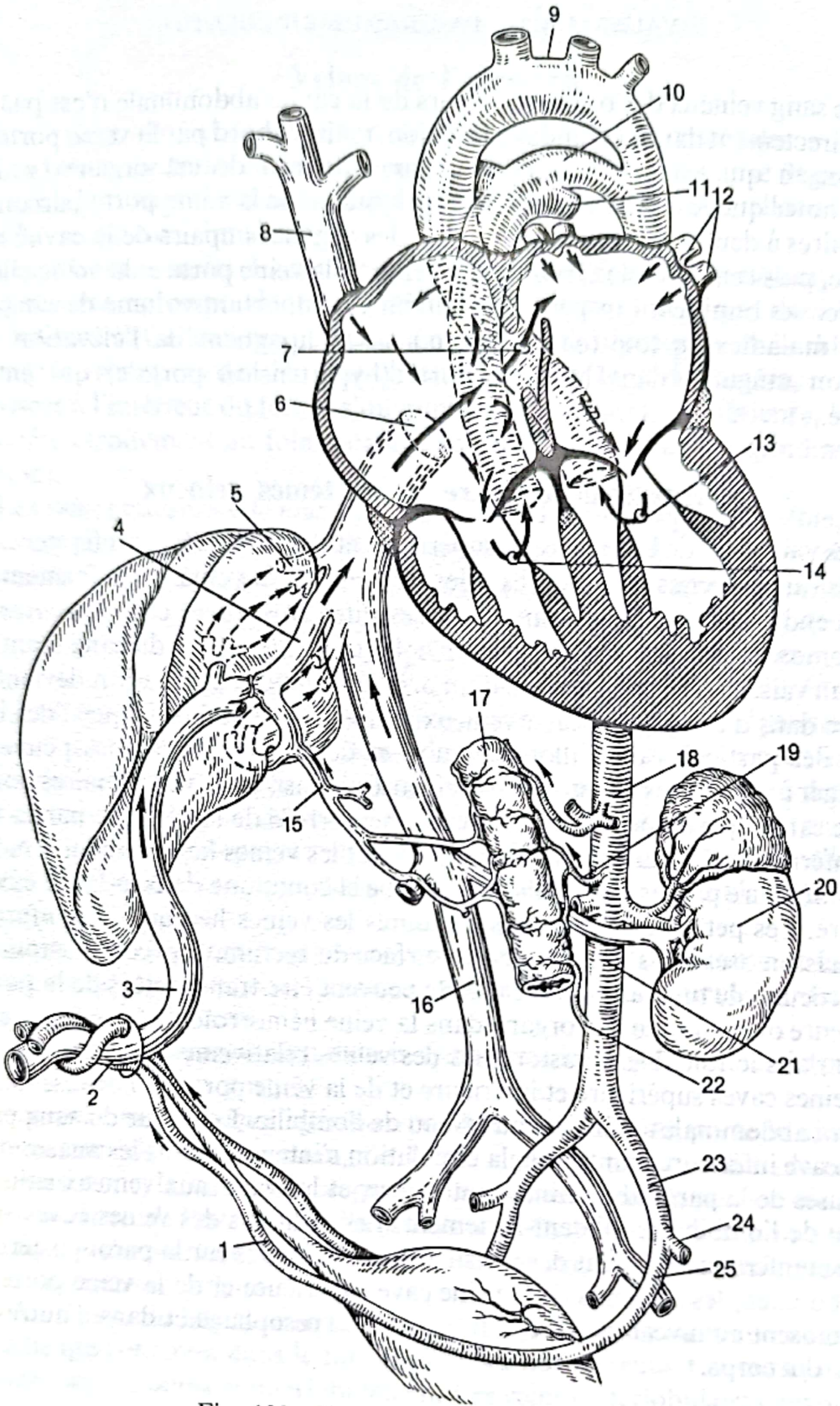

Fig. 138. Circulation fœtale (schéma) :

1 – artères ombilicales ; *2* – anneau ombilical ; *3* – veine ombilicale ; *4* – canal d'Arantius ; *5* – veines hépatiques ; *6* – orifice de la veine cave inférieure ; *7* – circulation de l'oreillette droite vers l'oreillette gauche par le trou de Botal ; *8* – veine cave supérieure ; *9* – crosse aortique ; *10* – canal de Botal ; *11* – artère pulmonaire gauche ; *12* – veines pulmonaires gauches ; *13* – circulation du ventricule gauche dans l'aorte ; *14* – circulation du ventricule droit dans le tronc pulmonaire ; *15* – veine porte ; *16* – veine cave inférieure ; *17* – intestin ; *18* – tronc cœliaque ; *9* – artère mésentérique supérieure ; *20* – rein ; *21* – aorte abdominale ; *22* – artère mésentérique inférieure ; *23* – artère iliaque commune ; *24* – artère iliaque externe ; *25* – artère iliaque interne

Scanned with OKEN Scanner

tre l'anneau ombilical du fœtus et le placenta. L'artère ombilicale, droite et gauche, se détache de l'artère hypogastrique respective et apporte au placenta du sang contenant une grande quantité de déchets et de gaz carbonique. La veine ombilicale reçoit du placenta le sang artériel riche en substances nutritives et en oxygène. Ayant traversé l'anneau ombilical, la veine ombilicale se dirige vers le foie, près duquel elle donne deux branches : l'une pénètre dans le foie, l'autre, le *canal d'Arantius (canal veineux)*, se jette dans la veine cave inférieure. Dans cette dernière, le sang est donc mélangé (veineux et artériel).

D'autres particularités de la circulation fœtale sont dues à la présence du foramen ovale et du canal artériel.

Le *trou de Botal*, ou *foramen ovale*, est situé dans la cloison interauriculaire. A travers cet orifice, la majeure partie du sang mélangé venant dans l'oreillette droite depuis la veine cave inférieure passe directement dans l'oreillette gauche (le sang veineux véhiculé dans l'oreillette droite par la veine cave supérieure arrive dans le ventricule droit et de là dans le tronc pulmonaire).

Le *canal de Botal*, ou *canal artériel*, relie le tronc pulmonaire à la crosse aortique et une partie du sang veineux l'emprunte pour passer du tronc pulmonaire dans l'aorte en dehors des poumons. Une autre partie du sang en provenance du tronc pulmonaire suit la petite circulation, mais demeure veineuse car les poumons du fœtus n'assurent pas l'échange gazeux.

L'aorte du fœtus et ses branches ne conduisent pas de sang artériel mais mélangé, dans l'aorte ascendante, la crosse aortique et leurs branches le sang est plus riche en oxygène que dans les aortes thoracique et abdominale et leurs branches.

Après la naissance, le cordon ombilical est lié et coupé, le lien du système sanguin fœtal et du placenta est rompu. En même temps, les poumons commencent à fonctionner comme organe d'échange gazeux. Le canal de Botal s'oblitère peu à peu, la veine ombilicale devient vide (elle se transforme en ligament rond du foie), les canaux d'Arantius et de Botal se vident aussi.

La persistance du foramen ovale et du canal de Botal observée chez certains enfants constitue une malformation.

QUESTIONS

1° Citer les circuits du sang. 2° Où et par quel vaisseau commence la grande circulation ? 3° Où et par quels vaisseaux se termine la grande circulation ? 4° Principale destination de la grande circulation. 5° Où et par quel vaisseau commence la petite circulation ? 6° Où et par quels vaisseaux se termine la petite circulation ? 7° Principale destination de la petite circulation. 8° Où et par quels vaisseaux commence la circulation coronaire ? 9° Principales veines du cœur. 10° Comment s'appelle le vaisseau veineux commun du cœur ? Sa localisation, où se jette-t-il ? 11° Rôle de la circulation coronaire. 12° Tronc pulmonaire : localisation, ramification. 13° Capillaires de la petite circulation, leur rôle. 14° Veines pulmonaires : nombre, abouchement, sang véhiculé. 15° A quelle circulation appartiennent les artères (branches) bronchiques et les veines bronchiques ? Rôle de ces vaisseaux. 16° Portions de l'aorte. 17° Quels vaisseaux se détachent de la crosse aortique ? Quel territoire irriguent-ils ? 18° Tronc brachiocéphalique : point d'origine, ramification. 19° Artère carotide commune : trajet, ramification. 20° Artère caroti-

Scanned with OKEN Scanner

de externe : trajet, principales branches, territoire irrigué. 21° Artère maxillaire et artère temporale superficielle : trajet et territoire irrigué. 22° Artère carotide interne : trajet, principales branches et territoire irrigué. 23° Artère sous-clavière : point d'origine, principales branches. 24° Artère vertébrale : trajet, principales branches. 25° Quels vaisseaux constituent le cercle artériel du cerveau, où est-il disposé ? 26° Artère axillaire : position, territoire irrigué. 27° Artère humérale : trajet, branches principales. 28° Principales artères de l'avant-bras et de la main. Sur quelle artère prend-on généralement le pouls ? 29° Aorte thoracique : position, principales branches. 30° Aorte abdominale : localisation, branches terminales, territoire irrigué. 31° Branches pariétales de l'aorte abdominale : nom, territoire irrigué. 32° Branches viscérales impaires de l'aorte abdominale : nom, territoire commun irrigué. 33° Tronc cœliaque : point d'origine, branches, territoire irrigué. 34° Artère mésentérique supérieure : branches, territoire irrigué. 35° Artère mésentérique inférieure : branches, territoire irrigué. 36° Branches viscérales paires de l'aorte abdominale : nom, territoire irrigué. 37° Artère iliaque commune : trajet, ramification. 38° Artère iliaque interne : trajet, principales branches, territoire irrigué. 39° Artère iliaque externe : trajet, dans quel vaisseau se prolonge-t-elle ? 40° Artère fémorale : trajet, principales branches, territoire irrigué. 41° Artère poplitée : localisation, branches. 42° Principales artères de la jambe et du pied. 43° Veine cave supérieure : localisation, formation, le sang de quelles régions reçoit-elle ? 44° Veine jugulaire interne : trajet, abouchement, d'où draine-t-elle le sang ? 45° Veines superficielles du membre supérieur : nom des plus grandes veines, où passent-elles et où se jettent-elles ? 46° Veines profondes du membre supérieur : localisation, nom des plus grandes d'entre elles. 47° Veines hémiazygos et azygos : trajet, d'où reçoivent-elles le sang ? 48° Veine cave inférieure : localisation, formation, le sang de quelles régions reçoit-elle ? 49° Veines superficielles du membre inférieur : nom des plus grandes veines, où passent-elles et où se jettent-elles ? 50° Veines profondes du membre inférieur : localisation, nom des plus grandes d'entre elles. 51° Veines viscérales des organes abdominaux pairs : nom, abouchement. 52° Veine porte : localisation, le sang de quelles organes reçoit-elle ? 53° Le sang de quels organes est collecté : a) par la veine mésentérique inférieure ? b) par la veine mésentérique supérieure ? c) par la veine splénique ? 54° Importance de la circulation par la veine porte vers le foie (citer des exemples). 55° Deux systèmes de capillaires sanguins dans le foie. Quels vaisseaux en évacuent le sang et où ? 56° Par quels principaux vaisseaux (par ordre) le sang passe du ventricule gauche du cœur au cerveau ? 57° Par quels principaux vaisseaux le sang passe du ventricule gauche du cœur à la langue ? 58° Par quels principaux vaisseaux le sang va de la langue vers l'oreillette droite ? 59° Principaux vaisseaux qui véhiculent le sang du ventricule gauche du cœur vers la main droite. 60° Principaux vaisseaux qui véhiculent le sang de la main vers l'oreillette droite. 61° Principaux vaisseaux qui conduisent le sang du ventricule gauche du cœur dans le foie et de celui-ci dans l'oreillette droite. 62° Principaux vaisseaux qui conduisent le sang du ventricule gauche du cœur dans l'anse sigmoïde et celle-ci dans l'oreillette droite. 63° Principaux vaisseaux qui conduisent le sang du ventricule gauche du cœur dans l'intestin grêle et de celui-ci dans l'oreillette droite. 64° Principaux vaisseaux qui conduisent le sang du ventricule gauche du cœur dans l'utérus et de celui-ci dans l'oreillette droite. 65° Principaux vaisseaux qui véhiculent le sang du ventricule gauche du cœur vers le pied et de celui-ci vers l'oreillette droite.

Scanned with OKEN Scanner

Système lymphatique

Le *système lymphatique* (fig. 139) comprend les vaisseaux lymphatiques de différent calibre et les ganglions lymphatiques, ainsi que les organes lymphoïdes (les amygdales et les follicules lymphatiques des muqueuses). Il est complémentaire au système veineux auquel les vaisseaux lymphatiques ramènent la lymphe des différents organes. La lymphe participe au métabolisme : les vaisseaux lymphatiques transportent depuis les tissus des organes vers les vaisseaux sanguins des produits du métabolisme ainsi que d'autres substances (hormones, graisses, etc.) dont les particules relativement grosses ne peuvent pénétrer directement dans le sang à travers les parois des capillaires sanguins. Dans les cas pathologiques, la lymphe véhiculée par les vaisseaux lymphatiques peut contenir des bactéries et des cellules des tumeurs malignes. Les ganglions lymphatiques exercent la fonction d'hématopoïèse et de défense (de barrière) : ici s'effectuent la multiplication des lymphocytes et la phagocytose des agents pathogènes, ainsi que l'élaboration de corps immuns.

On classe généralement comme organes lymphoïdes la rate et le thymus dont l'une des fonctions est de produire les lymphocytes.

Vaisseaux lymphatiques

On distingue dans le système lymphatique les vaisseaux suivants : les capillaires lymphatiques, les vaisseaux lymphatiques à l'intérieur et en dehors des organes, les troncs et les canaux lymphatiques.

Les *capillaires lymphatiques* (vaisseaux capillaires lymphatiques) sont présents dans les tissus de la plupart des organes et y forment des réseaux. Ils ne sont absents que de la substance cérébrale, du tissu cartilagineux, de l'épithélium cutané, de la cornée et du cristallin.

La paroi des capillaires lymphatiques se compose d'une couche de cellules endothéliales, à travers laquelle est filtré le liquide circulant entre les cellules tissulaires (liquide tissulaire) : ainsi est formée la lymphe. Les capillaires lymphatiques sont beaucoup plus larges que sanguins (calibre jusqu'à 200 µ), et leurs parois sont plus perméables. Un bout du capillaire lymphatique est en cul-de-sac. Les réseaux formés par les capillaires entrent dans la constitution des vaisseaux lymphatiques plus gros.

Les *vaisseaux lymphatiques situés à l'intérieur des organes* s'anastomosent entre eux pour constituer des plexus lymphatiques. La lymphe est drainée des organes par les *vaisseaux lymphatiques situés à l'extérieur* et qui s'interrompent dans les ganglions lymphatiques. La lymphe est amenée aux ganglions lymphatiques par les *vaisseaux afférents* et en est drainée par les *vaisseaux efférents*. A chaque grande partie du corps correspond un *tronc lymphatique*. Ainsi, la lymphe du membre supérieur est collectée dans le tronc sous-clavier. Les troncs lymphatiques s'abouchent dans les *canaux lymphatiques*.

Suivant la localisation en profondeur d'une région ou d'un organe donné, les vaisseaux lymphatiques sont divisés en *syperficiels* et *profonds*. Sur les membres supérieurs et inférieurs, les vaisseaux lymphatiques de la peau et du tissu sous-cutané sont superficiels et ceux des muscles, des os et des articulations sont

Scanned with OKEN Scanner

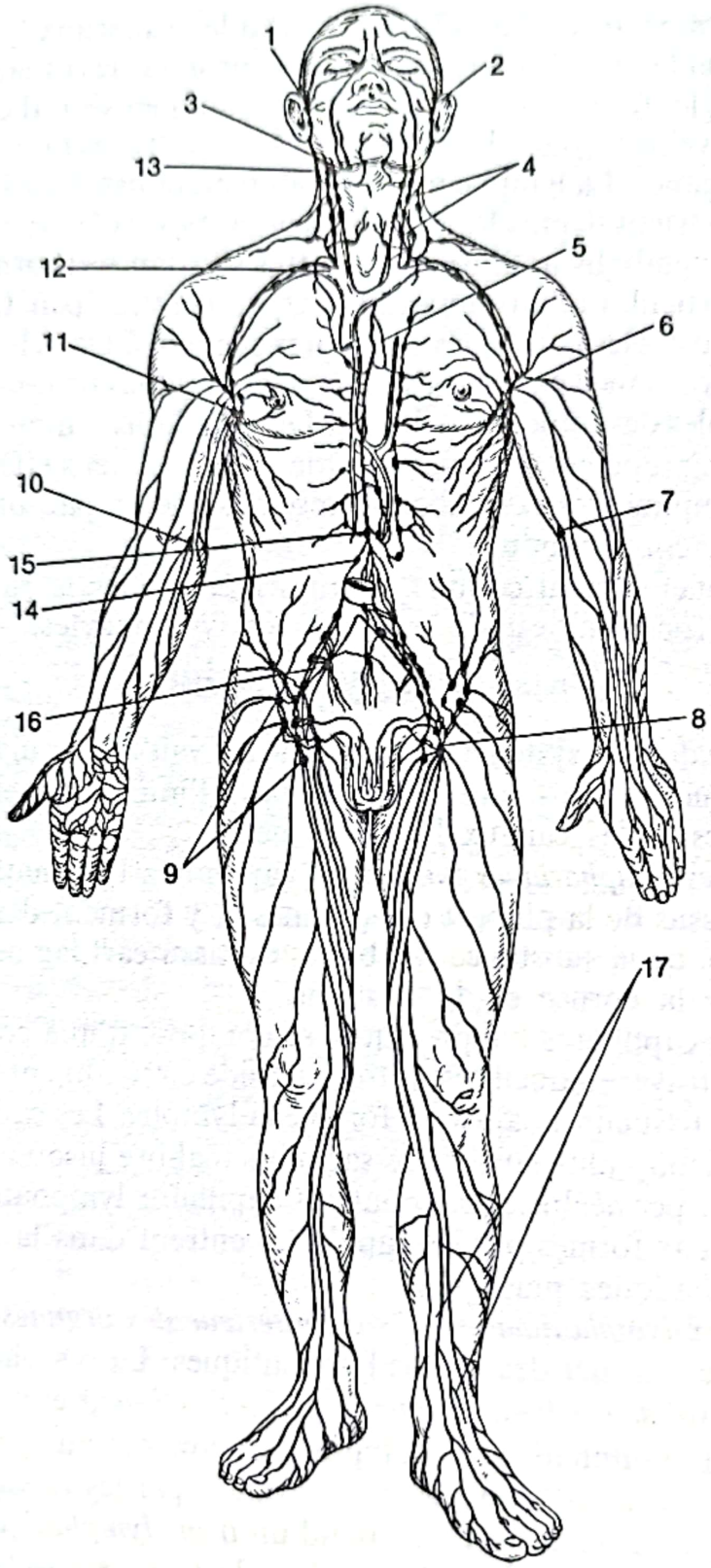

Fig. 139. Système lymphatique (schéma) :
1 et *2* – ganglions lymphatiques parotides ; *3* – ganglions sous-maxillaires ; *4* – ganglions cervicaux ; *5* – canal thoracique ; *6* et *11* – ganglions axillaires ; *7* et *10* – ganglions cubitaux ; *8* et *9* – ganglions inguinaux ; *12* – ganglions sous-claviers ; *13* – ganglions occipitaux ; *14* – ganglions mésentériques ; *15* – citerne du canal thoracique ; *16* – ganglions iliaques ; *17* – ganglions lymphatiques superficiels de la jambe

Scanned with OKEN Scanner

profonds. Les vaisseaux superficiels du cœur sont disposés sous l'épicarde, et profonds, dans l'épaisseur du myocarde. Les vaisseaux lymphatiques superficiels des poumons se situent dans la plèvre pulmonaire, et profonds, à l'intérieur de l'organe, etc. De multiples anastomoses mettent en communication les vaisseaux lymphatiques superficiels et profonds de chaque région ou organe.

La structure de la paroi est différente pour divers vaisseaux lymphatiques. La paroi des petits vaisseaux se compose d'une couche de cellules endothéliales et de tissu conjonctif. Les vaisseaux lymphatiques moyens et gros ont une structure similaire à celle des veines : leurs parois comportent trois tuniques, intima, média et adventice (externa), semblables aux tuniques respectives des veines. Tous les vaisseaux lymphatiques sont pourvus de valvules qui ne laissent passer la lymphe que dans un sens, depuis les vaisseaux lymphatiques des organes vers les canaux lymphatiques (et de là vers les veines).

Les *canaux lymphatiques* sont les plus gros vaisseaux lymphatiques, ils se jettent dans les veines et conduisent la lymphe dans le sang veineux. On en compte deux : le canal thoracique et le canal lymphatique droit.

Le *canal thoracique* naît dans la cavité abdominale, au niveau de la deuxième vertèbre lombaire, de la réunion des *troncs lombaires droit* et *gauche* et du tronc intestinal. La portion initiale dilatée du canal s'appelle *citerne*. Les troncs lombaires amènent au canal thoracique la lymphe des membres inférieurs, du bassin et des parois abdominales, et le tronc intestinal y canalise la lymphe des organes abdominaux.

De la cavité abdominale, le canal thoracique passe par l'orifice aortique du diaphragme dans la cage thoracique où il chemine dans le médiastin postérieur à droite de l'aorte thoracique. Au niveau des quatrième-cinquième vertèbres dorsales, il s'écarte à gauche, gagne le cou et se jette dans l'angle veineux gauche formé par les veines sous-clavière et jugulaire interne de ce côté au point de réunion en tronc brachiocéphalique gauche. Dans sa portion terminale, le canal thoracique reçoit trois troncs lymphatiques : *bronchomédiastinal*, *jugulaire* et *sous-clavier gauches*.

Le tronc bronchopulmonaire gauche draine la lymphe des organes et des parois de la moitié gauche de la cage thoracique, le tronc jugulaire gauche reçoit la lymphe des organes de la moitié gauche de la tête et du cou, et le tronc sous-clavier gauche ramène la lymphe du membre supérieur gauche.

Ainsi donc, le *canal thoracique conduit dans le sang veineux l'ensemble de la lymphe provenant de toutes les parties du corps, à l'exception de la moitié droite de la tête et du cou, de la moitié droite de la cage thoracique et du membre supérieur droit.*

Le *canal lymphatique droit* passe dans la région cervicale à droite. Ce vaisseau de 1,5 cm de long est formé par la réunion des troncs bronchomédiastinal, jugulaire et sous-clavier droits et se jette dans l'angle veineux droit, confluent des veines sous-clavière et jugulaire interne droites. Le canal lymphatique droit conduit dans le sang veineux l'ensemble de la lymphe de la moitié droite de la tête et du cou, de la moitié droite de la cage thoracique et du membre supérieur droit.

Scanned with OKEN Scanner

Ganglions lymphatiques

Les *ganglions lymphatiques* sont des corpuscules arrondis ou allongés, de la taille variant entre un pois et une fève. Chaque ganglion (fig. 140) est pourvu d'une capsule conjonctive envoyant des travées à l'intérieur. La surface présente une invagination, le hile, où passent les canaux lymphatiques efférents, ainsi que les nerfs et les vaisseaux sanguins (les vaisseaux lymphatiques afférents n'entrent pas au niveau du hile, mais sur la face convexe du ganglion).

Sur la coupe du ganglion lymphatique, on distingue la *corticale* (*cortex*) plus sombre (disposée à la périphérie) et la *médullaire* claire (située au centre du ganglion). Leur stroma est de tissu réticulé. Le cortex contient des follicules lymphatiques, des formations arrondies de 0,5-1,0 mm de diamètre. Les mailles du tissu réticulé constituant le stroma des follicules lymphatiques comprennent des lymphocytes, des lymphoblastes, des macrophages et d'autres cellules. Les lymphocytes se multiplient dans les follicules lymphatiques.

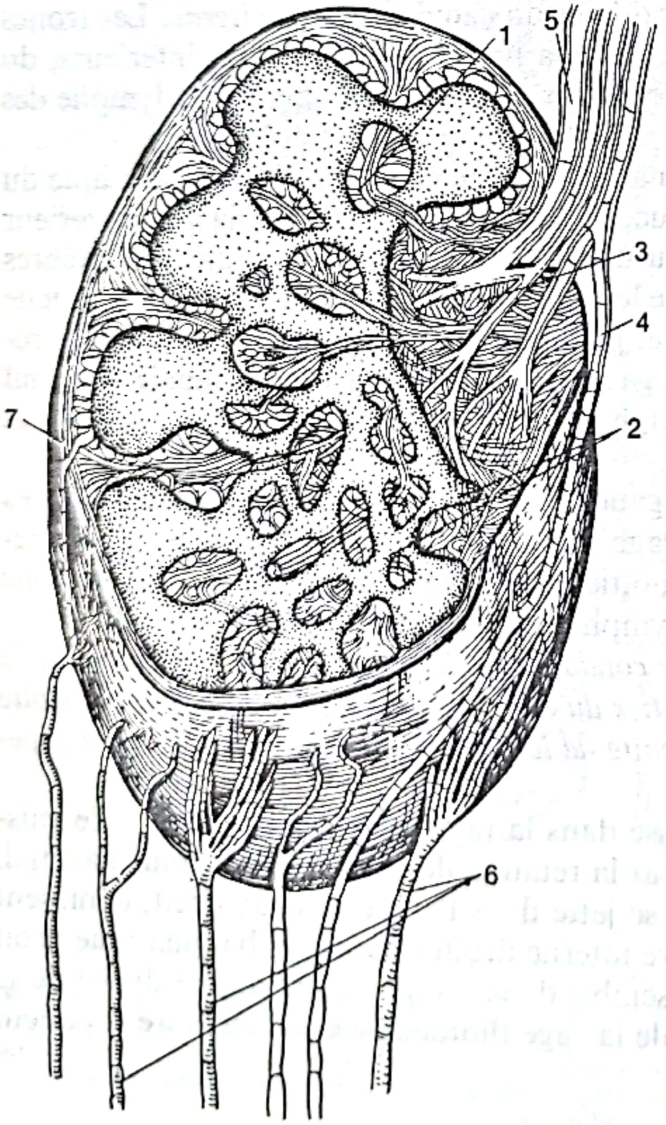

Fig. 140. Ganglion lymphatique (schéma) :

1 – vaisseaux lymphatiques afférents ; *2* et *4* – follicules dans le ganglion ; *3* – travées ; *5* – vaisseaux lymphatiques efférents ; *6* – sinus lymphatiques dans le ganglion ; *7* – enveloppe ganglionnaire

Scanned with OKEN Scanner

A la limite de la corticale et de la médullaire, on voit au microscope une zone dite thymodépendante. C'est ici que s'effectuent la multiplication et la maturation des lymphocytes T.

La médullaire du ganglion lymphatique est constituée de cordons médullaires dont le stroma est également de tissu réticulé. Ses mailles contiennent des lymphocytes B, des cellules plasmatiques et des macrophages. La médullaire (les cordons médullaires) est le site de multiplication et de maturation des cellules plasmatiques (plasmocytes), capables de synthétiser et de libérer des substances de défense, les anticorps.

La capsule du ganglion lymphatique et ses travées sont séparées de la corticale et de la médullaire par des *sinus lymphatiques* en forme de fente. En passant par ces sinus, la lymphe s'enrichit de lymphocytes et de corps immuns. En même temps, les bactéries et d'autres corps étrangers éventuellement présents dans la lymphe sont phagocytés.

Les ganglions lymphatiques sont généralement groupés dans des endroits déterminés du corps. Les ganglions de chaque groupe reçoivent la lymphe de leur région, aussi les appelle-t-on *régionaux*.

Dans les cas pathologiques, les ganglions lymphatiques peuvent grandir, deviennent plus épais et douloureux à la palpation.

Ganglions lymphatiques des diverses régions du corps

Membre supérieur. Il y a ici deux principaux groupes de ganglions lymphatiques, cubitaux et axillaires. Les *ganglions cubitaux* logent dans la fossette cubitale et reçoivent la lymphe d'une partie des vaisseaux de la main et de l'avant-bras. Les vaisseaux efférents de ces ganglions conduisent la lymphe dans les *ganglions axillaires* situés dans le creux de l'aisselle. Une partie en est superficielle et logée dans le tissu sous-cutané, l'autre est située en profondeur, près des artères et de la veine axillaires. Ces ganglions drainent la lymphe du membre supérieur, ainsi que de la glande mammaire, des vaisseaux lymphatiques superficiels de la cage thoracique et de l'étage supérieur de la paroi abdominale antérieure.

Tête et cou. Les groupes de ganglions lymphatiques sont nombreux au niveau de la tête : occipitaux, mastoïdiens, faciaux, parotides, sous-maxillaires, sous-mentaux, etc. (fig. 141). Chaque groupe reçoit les vaisseaux lymphatiques de la région la plus proche. Ainsi, les *ganglions sous-maxillaires* sont disposés dans le triangle sous-maxillaire et drainent la lymphe du menton, des lèvres, des joues, des dents, des gencives, du palais, de la paupière inférieure, du nez, des glandes salivaires sous-maxillaire et sublinguale. Les *ganglions lymphatiques parotides*, disposés à la surface et dans l'épaisseur de la glande homonyme, reçoivent la lymphe du front, des tempes, de la paupière supérieure, du pavillon de l'oreille, des parois du conduit auditif externe.

Sur le cou, on distingue deux principaux groupes de ganglions lymphatiques : cervicaux profonds et superficiels.

Les *ganglions cervicaux profonds*, très nombreux, accompagnent la veine jugulaire interne, et les *ganglions cervicaux superficiels* sont proches de la veine ju-

Scanned with OKEN Scanner

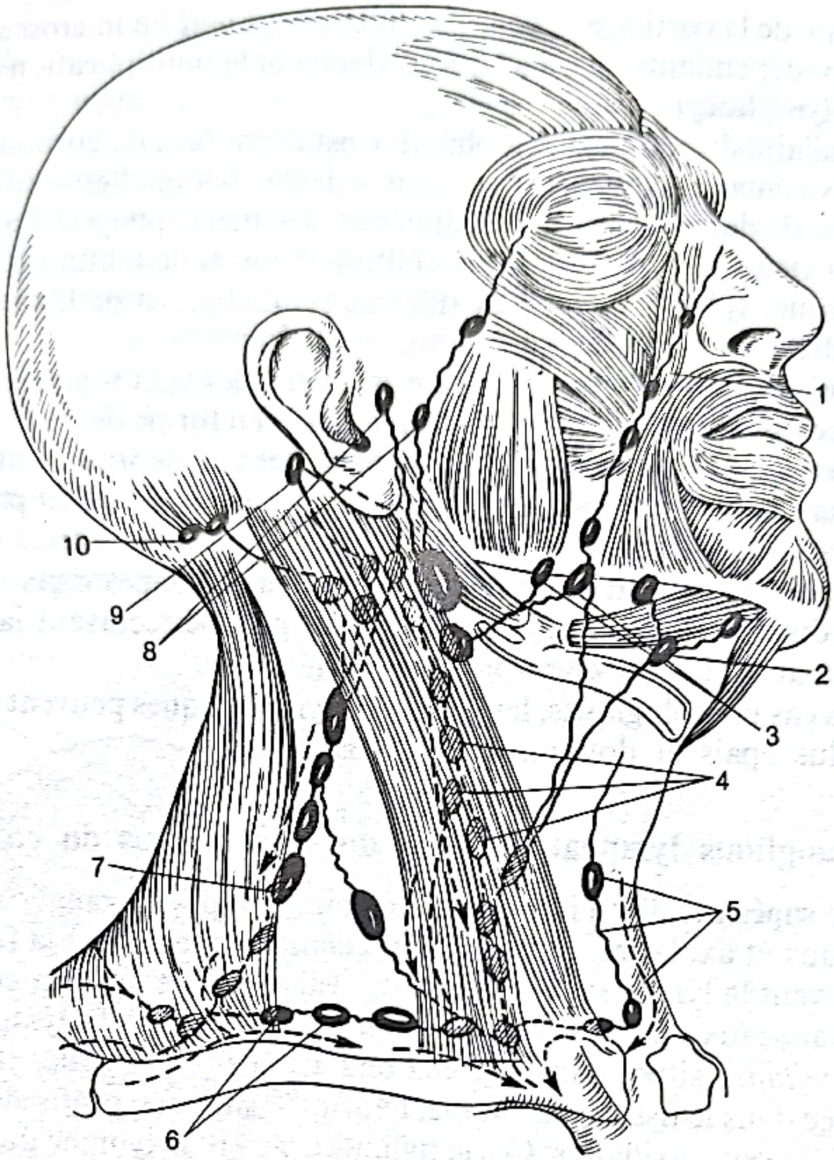

Fig. 141. Ganglions lymphatiques de la tête et du cou :
1 – vaisseaux lymphatiques destinés aux ganglions jugaux ; *2* – ganglions lymphatiques sous-mentaux ; *3* – ganglions sous-maxillaires ; *4*, *6* et *7* – ganglions cervicaux profonds ; *5* – ganglions cervicaux superficiels ; *8* – ganglions parotides ; *9* – ganglion rétroauriculaire ; *10* – ganglions occipitaux

gulaire externe. Ces ganglions lymphatiques, surtout profonds, reçoivent la lymphe de presque tous les vaisseaux lymphatiques de la tête et du cou, y compris des vaisseaux efférents des autres ganglions lymphatiques de ces régions.

Cage thoracique. Ici, les ganglions lymphatiques se situent dans le médiastin antérieur et postérieur (*médiastinaux antérieurs* et *postérieurs*), près de la trachée (*paratrachéaux*), au niveau de la bifurcation trachéale (*intertrachéobronchiques*), dans le hile pulmonaire (*bronchopulmonaire*), à l'intérieur du poumon (*intrapulmonaires*), ainsi que sur le diaphragme (*diaphragmatiques supérieurs*), près des têtes costales (*intercostaux*), à côté du sternum (*parasternaux*), etc. Ils drainent la lymphe des organes et, en partie, des parois de la cage thoracique.

Membre inférieur. Les principaux groupes de ganglions lymphatiques sont ici poplités et inguinaux.

Scanned with OKEN Scanner

Les *ganglions poplités* logent dans le creux poplité, à côté des artères et de la veine homonymes. Ils reçoivent la lymphe d'une partie des vaisseaux lymphatiques du pied et de la jambe. Les vaisseaux efférents des ganglions poplités conduisent la lymphe dans les ganglions inguinaux essentiellement.

Les *ganglions inguinaux* sont superficiels et profonds.

Les *ganglions inguinaux superficiels* sont disposés au-dessous du ligament inguinal sous la peau de la hanche, sur le fascia, et les *ganglions inguinaux profonds* dans la même région, mais sous le fascia, près de la veine fémorale. Les ganglions lymphatiques inguinaux reçoivent la lymphe du membre inférieur, ainsi que de la moitié inférieure de la paroi abdominale antérieure, du périnée, des vaisseaux lymphatiques superficiels de la région fessière et de la partie basse du dos. Ils envoient la lymphe vers les ganglions lymphatiques iliaques externes qui appartiennent à la région pelvienne.

Bassin. Les ganglions lymphatiques sont ici disposés, en règle générale, sur le trajet des vaisseaux sanguins et portent les mêmes noms. Ainsi, les *ganglions iliaques externes, internes* et *communs* sont adjacents aux artères homonymes, les *ganglions sacrés* se situent sur la face pelvienne du sacrum, près de l'artère sacrée médiane. La lymphe des organes pelviens est surtout véhiculée vers les ganglions iliaques internes et sacrés.

Cavité abdominale. On trouve ici un grand nombre de ganglions lymphatiques, disposés sur le trajet des vaisseaux sanguins, y compris des vaisseaux passant par les hiles. Ainsi, environ 50 ganglions lymphatiques (*lombaires*) se situent sur le trajet de l'aorte abdominale et de la veine cave inférieure près du rachis lombaire. Le mésentère de l'intestin grêle comporte environ 200 ganglions lymphatiques (*mésentériques supérieurs*) sur le trajet des branches de l'artère mésentérique supérieure. On distingue également les *ganglions cœliaques* (près du tronc cœliaque), *gastriques gauches* (sur la grande courbure de l'estomac), *gastriques droits* (sur la petite courbure de l'estomac), *hépatiques* (au niveau du hile hépatique), etc.

Les ganglions lymphatiques de la cavité abdominale reçoivent la lymphe des organes situés dans cette cavité et, partiellement, de ses parois. Les ganglions lombaires collectent également la lymphe en provenance des membres inférieurs et du bassin. A noter que les vaisseaux lymphatiques de l'intestin grêle s'appellent chyleux, car ils conduisent la lymphe contenant du chyle, une graisse qui confère à la lymphe un aspect lactescent.

Rate

La *rate* (lien), avec la moelle osseuse rouge, le thymus et les ganglions lymphatiques, est classée comme organe hématopoïétique (fig. 142). C'est aussi un organe de défense. La rate, comme les ganglions lymphatiques, est le lieu de production des lymphocytes, des anticorps et de phagocytose des corps étrangers et des bactéries pénétrant dans l'organisme et venant dans la rate avec le sang.

Une fonction de la rate est de détruire les hématies vieillies (on l'appelle de

Scanned with OKEN Scanner

ce fait « cimétière d'hématies »), ces hématies tuées sont captées par les macrophages que le sang veineux conduit dans le foie. La rate possède un vaste réseau de vaisseaux sanguins internes et constitue un « dépôt » de sang.

La rate est un organe rouge foncé, situé dans l'hypocondre gauche, sous le diaphragme. Son poids (environ 200 g en moyenne) et sa taille dépendent du volume de sang qu'elle contient. A l'état normal, elle n'est pas palpée. Dans certains états pathologiques, la rate peut s'accroître fortement et dépasser le rebord costal. On distingue une *face viscérale*, concave, et une *face diaphragmatique*, convexe, un *bord supérieur*, tranchant, et un *bord inférieur*, mousse, des *extrémités antérieure* et *postérieure*. L'estomac (face gastrique), le rein gauche avec surrénale (face rénale), la queue du pancréas et la courbure gauche du côlon adhèrent à la face viscérale de la rate. Sur cette face se trouve aussi le *hile* par lequel passent des vaisseaux et des nerfs.

La rate est recouverte de péritoine sous lequel est disposée la *capsule fibreuse* envoyant des travées à l'intérieur de l'organe. Le parenchyme de la rate s'appelle *pulpe*. Sa charpente est constituée de tissu réticulé contenant des vaisseaux sanguins et divers éléments cellulaires. La pulpe peut être blanche et rouge.

La *pulpe blanche* est représentée par les follicules lymphatiques de la rate qui, en coupe, sont des formations arrondies d'un gris clair. Situés dans différentes portions de la rate, ils constituent au total près de $^1/_5$ de sa substance. Le tissu réticulé constituant le stroma des follicules lymphatiques de la rate renferme des lymphocytes T et B, des lymphoblastes, des macrophages et d'autres cellules. Dans différentes zones microscopiques des ganglions lymphatiques de la rate se produisent la différenciation des lymphocytes T et des lymphoblastes B, la transformation des lymphocytes B en cellules plasmatiques et d'autres processus. Une artère centrale passe par chaque follicule lymphatique de la rate, elle donne des capillaires assez larges.

La *pulpe rouge* est constituée de tissu réticulé contenant des éléments figurés du sang et de nombreux vaisseaux sanguins. La couleur en est due à la présence d'amas érythrocytaires. Une partie de la pulpe rouge est représentée par les cor-

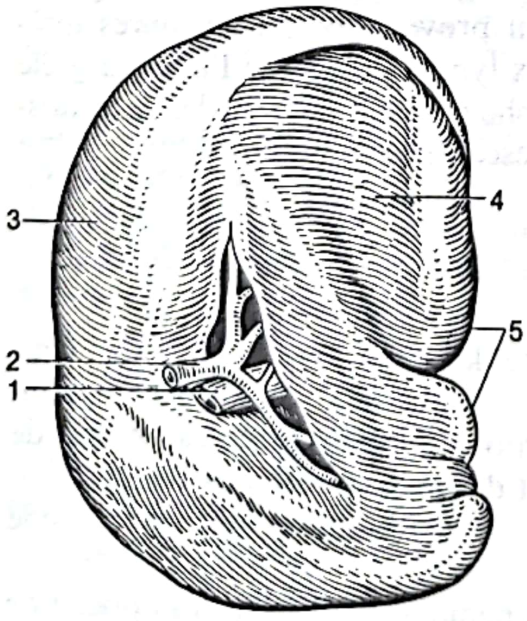

Fig. 142. Rate :
1 – veine splénique ; *2* – artère spléniques ; *3* – face rénale ; *4* – face gastrique ; *5* – bord supérieur

Scanned with OKEN Scanner

dons spléniques où l'on peut observer des foyers de transformation des lymphocytes en cellules plasmatiques.

La rate est caractérisée par un parenchyme un peu lâche, ce qui, associé à l'abondance de vaisseaux sanguins, prédispose aux traumatismes fermés de cet organe et à des hémorragies très dangereuses.

La fixation de la rate est assurée par les organes adjacents, par ses vaisseaux, ainsi que par les ligaments que forme le péritoine en passant de l'estomac et du diaphragme à la rate et au côlon (ligaments gastrosplénique, phrénicosplénique, phrénicocolique).

L'inflammation de la rate s'appelle *splénite*.

QUESTIONS

1° Que comprend le système lymphatique ? 2° Où et de quel liquide est formée la lymphe ? 3° Rôle du système lymphatique (rôle de la circulation lymphatique, des ganglions lymphatiques). 4° Structure des capillaires lymphatiques. 5° Quels vaisseaux lymphatiques sont afférents et efférents ? 6° Structure de la paroi des vaisseaux lymphatiques. 7° Trajet et point d'abouchement du canal thoracique. 8° Quels troncs lymphatiques se jettent dans le canal thoracique ? De quelles régions du corps y arrive la lymphe ? 9° Traiet et point d'abouchement du canal lymphatique droit. 10° Par quels troncs lymphatiques et de quelles regions du corps le canal lymphatique droit reçoit-il la lymphe ? 11° Structure du ganglion lymphatique. 12° Rôle de la circulation lymphatique par les ganglions lymphatiques. 13° De quoi sont constitués la corticale et la médullaire des ganglions lymphatiques. 14° Nom et localisation des principaux groupes de ganglions lymphatiques du membre supérieur. 15° Nom et localisation des principaux groupes de ganglions lymphatiques de la tête. 16° Nom et localisation des principaux groupes de ganglions lymphatiques du cou. 17° Nom et localisation des principaux groupes de ganglions lymphatiques de la cage thoracique. 18° Nom et localisation des principaux groupes de ganglions lymphatiques du membre inférieur. 19° Nom et localisation des principaux groupes de ganglions lymphatiques du bassin. 20° Nom et localisation des principaux groupes de ganglions lymphatiques de l'abdomen. 21° Organes hématopoïétiques : nom, quels éléments du sang produisent-ils ? 22° Localisation de la rate. 23° Rôle de la rate. 24° Structure externe de la rate. 25° Structure interne de la rate.

Scanned with OKEN Scanner

Système nerveux

Généralités

Le *système nerveux* comprend l'encéphale et la moelle épinière, les nerfs qui en émergent et leurs ramifications. La discipline qui étudie le système nerveux s'appelle *neurologie*.

L'*encéphale* et la *moelle épinière* constituent le système nerveux central. Ils sont faits d'un grand nombre de cellules nerveuses (neurons), de leurs prolongements, les fibres nerveuses, et de névroglie.

On distingue dans l'encéphale et la moelle épinière la substance grise et blanche. La *substance grise* représente une accumulation de neurones avec leurs prolongements, et la *substance blanche* est une accumulation de fibres nerveuses. La névroglie fait partie de la substance tant grise que blanche. Elle est constituée de cellules qui assument différentes fonctions : soutien, trophique, protection, etc.

Les substances grise et blanche sont disposées différemment d'une région de l'encéphale à une autre. Dans les hémisphères cérébraux et dans le cervelet, la substance grise forme du côté externe une couche complète que l'on appelle *cortex* (*écorce*) *cérébral* et *cérébelleux*. La substance blanche, sous-jacente ici au cortex, contient des amas isolés de substance grise (les noyaux). Dans d'autres régions de l'encéphale, la substance blanche est à l'extérieur et la substance grise (noyaux) à l'intérieur. Certaines régions de l'encéphale sont constituées essentiellement de substance grise (noyaux). Dans la moelle épinière, la substance blanche est à la périphérie et la substance grise au centre, où elle forme également des noyaux. Les noyaux de substance grise jouent le rôle des centres de l'encéphale et de la moelle épinière, régulateurs des fonctions des organes (centre de salivation, centre de déglutition, centre de respiration, etc.).

Les faisceaux de fibres nerveuses de la substance blanche relient entre elles différentes portions de l'encéphale et de la moelle épinière et conduisent les influx nerveux.

L'encéphale et la moelle épinière sont richement vascularisés. La substance cérébrospinale a besoin d'un apport constant d'oxygène et de substances nutritives. Les troubles circulatoires peuvent y être à l'origine de divers états pathologiques (paralysies, perte de sensibilité, troubles de la parole, etc.).

Les *nerfs* peuvent être *crâniens* (12 paires) et *rachidiens* (31 paires). Ils gagnent tous les organes de notre corps ou, comme il est adopté de le dire, innervent tous les organes. Ceux-ci contiennent des appareils nerveux terminaux : des *récepteurs* (terminaisons nerveuses sensitives, ou afférentes) et des *effecteurs* (terminaisons nerveuses motrices, ou efférentes). Tous les nerfs et leurs

Scanned with OKEN Scanner

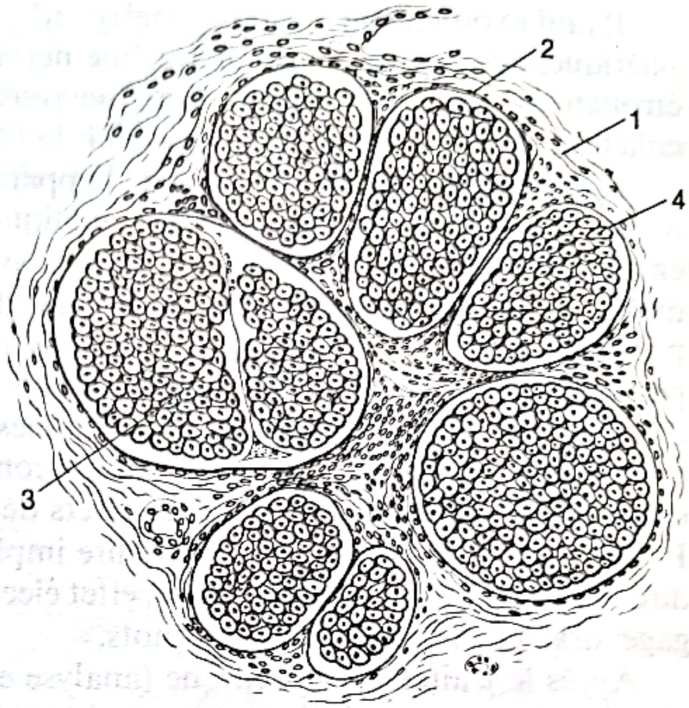

Fig. 143. Coupe transversale du nerf :
1 – épinèvre ; *2* – périnèvre ; *3* – endonèvre ; *4* – fibres nerveuses

ramifications constituent le *système nerveux périphérique*. Ils assurent la liaison du système nerveux central avec les organes, et tous les systèmes d'organes font un tout, ainsi est garantie l'intégrité de l'organisme. Les nerfs se composent de fascicules de fibres nerveuses entourées de tissu conjonctif (fig. 143). L'enveloppe conjonctive entourant les fascicules s'appelle *périnèvre* et celle qui entoure l'ensemble du nerf est l'*épinèvre*. De très fines bandelettes de tissu conjonctif (*endonèvre*) se situent entre les fascicules de fibres nerveuses. Le tissu conjonctif du nerf contient ses vaisseaux nourriciers.

En fonction des fibres qui les constituent, les nerfs peuvent être *sensitifs*, *moteurs* et *mixtes*. Les nerfs sensitifs sont faits de fibres centripètes, les nerfs moteurs de fibres centrifuges, et les nerfs mixtes de deux à la fois. De nombreux nerfs et leurs ramifications à la périphérie possèdent, outre les fibres nerveuses, des *ganglions nerveux* constitués de neurones dont les prolongements entrent dans la constitution des nerfs et de leurs ramifications (*plexus nerveux*).

L'ensemble du système nerveux (central et périphérique) est divisé conventionnellement en somatique, ou animal, et végétatif, ou autonome. Le *système nerveux somatique* (*animal*) comprend les éléments du système nerveux central et périphérique qui assurent la fonction sensitive de l'organisme (à travers les récepteurs dans tous les organes, y compris les organes des sens) et la régulation des mouvements volontaires (contraction des muscles striés, à l'exclusion du muscle cardiaque). Le *système nerveux végétatif* (*autonome*) comprend les éléments de l'encéphale et de la moelle épinière, ainsi que les nerfs et leurs ramifications qui sont essentiellement responsables de la régulation de l'activité viscérale (organes digestifs, respiratoires, urinaires et génitaux) aussi bien que de l'activité du système cardiovasculaire et des glandes à sécrétion interne. Le système nerveux végétatif est, à son tour, subdivisé en *sympathique* et *parasympathique*.

Scanned with OKEN Scanner

Il faut avoir en vue que tous les éléments du système nerveux central et périphérique, appartenant tant au système nerveux somatique que végétatif, sont étroitement liés entre eux et tout le système nerveux forme un ensemble cohérent.

Le système nerveux est le principal appareil de commande de l'organisme, il fonctionne comme un dispositif cybernétique extrêmement complexe. Il reçoit en continu l'information codée en influx nerveux que les récepteurs des viscères, du cœur, des vaisseaux, des muscles et des articulations lui fournissent sur les phénomènes qui s'y opèrent et sur l'état du milieu interne de l'organisme (température du corps, pression sanguine, teneur en sucres et en hormones, concentration d'ions, degré d'extension des muscles squelettiques et des muscles lisses des organes, etc.). Les organes des sens, y compris les récepteurs de la peau, renseignent le système nerveux sur les effets de l'environnement sur l'organisme. Pour l'homme, l'information extérieure implique non seulement les excitations directes (lumière, son, température, effet électrostatique, etc.), mais aussi le langage oral et écrit, le sens des mots.

Après le traitement spécifique (analyse et synthèse) des informations arrivées dans les centres cérébraux, ceux-ci envoient des influx efférents vers divers organes, qui modifient l'activité de l'organisme et son comportement. En d'autres termes, le système nerveux procède à la régulation du fonctionnement de tous les organes, coordonne l'activité des différents systèmes, l'adapte aux conditions en pleine variation dans lesquelles est placé l'organisme.

Les centres de l'encéphale et de la moelle épinière et les organes commandés (régulateurs et objets de régulation) n'entretiennent pas que des relations d'action directe mais aussi de rétroaction. Cela veut dire que les organes dont l'activité est modifiée par les influx efférents des centres envoient en retour l'information sur la nature de ces modifications.

Le cerveau de l'homme (son cortex) a connu un développement particulier à la suite de l'activité laborieuse de l'homme, il est devenu l'organe de pensée et de langage. Pour reprendre la définition d'Engels, « d'abord le travail, puis, avec lui, le langage articulé, furent les deux stimuli essentiels sous l'effet desquels le cerveau du singe se transforma progressivement en cerveau humain qui, avec toute sa ressemblance avec celui du singe, le dépasse de loin en taille et en perfection ».

Les processus physiologiques s'opérant dans le cortex cérébral constituent le fondement de l'activité psychique de l'homme.

L'activité du système nerveux est basée sur les réflexes. On entend par *réflexes* les réponses de l'organisme, au moyen de système nerveux central, aux modifications du milieu extérieur et intérieur perçues par les récepteurs. Toutes ces réactions, fort nombreuses et diversifiées, sont généralement divisées en deux groupes : réflexes non conditionnés, ou congénitaux, et réflexes conditionnés, ou individuellement acquis.

Scanned with OKEN Scanner

Moelle épinière

La *moelle épinière* est un cordon cylindrique, un peu aplati d'avant en arrière (fig. 144). Elle mesure entre 40 et 45 cm de long et pèse environ 35 g en moyenne. La moelle épinière, avec les enveloppes qui l'entourent, est logée dans le canal rachidien. Sa limite supérieure est au niveau du bord supérieur de l'atlas où elle fait suite au bulbe rachidien. La limite inférieure est au niveau de la première ou du bord supérieur de la deuxième vertèbre lombaire où la moelle

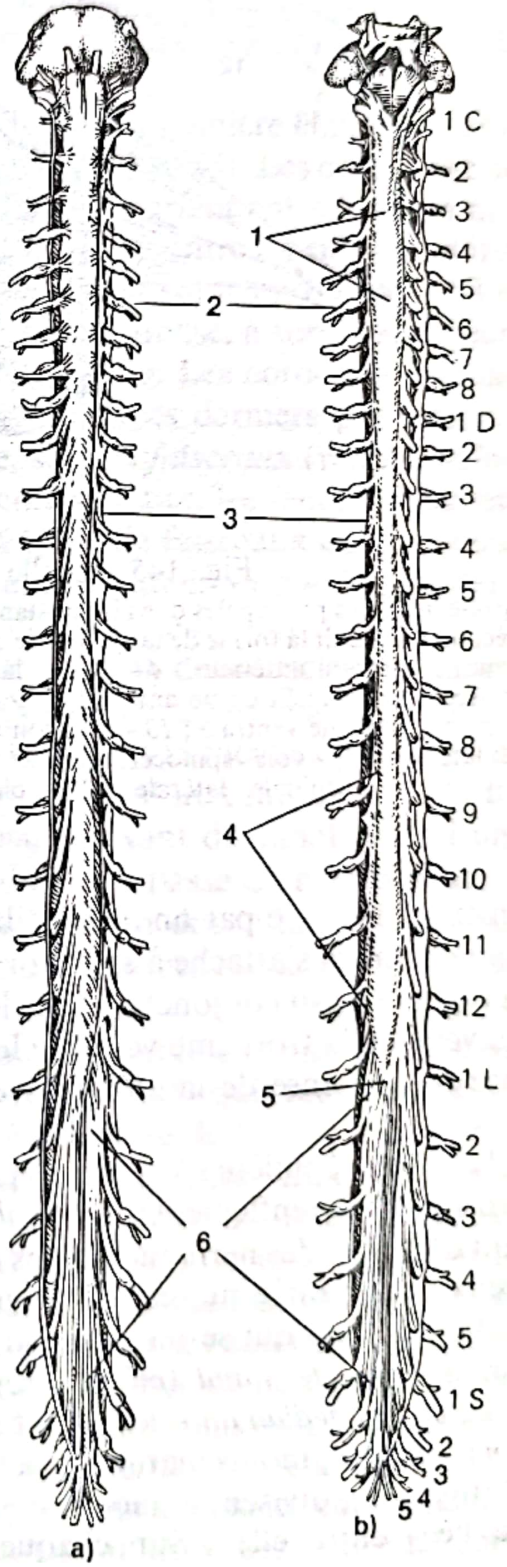

Fig. 144. Moelle épinière :
a – vue antérieure ; *b* – vue postérieure ; *1* – renflement cervical ; *2* – ganglion spinal ; *3* – dure-mère spinale ; *4* – renflement lombaire ; *5* – filum terminal ; *6* – queue de cheval

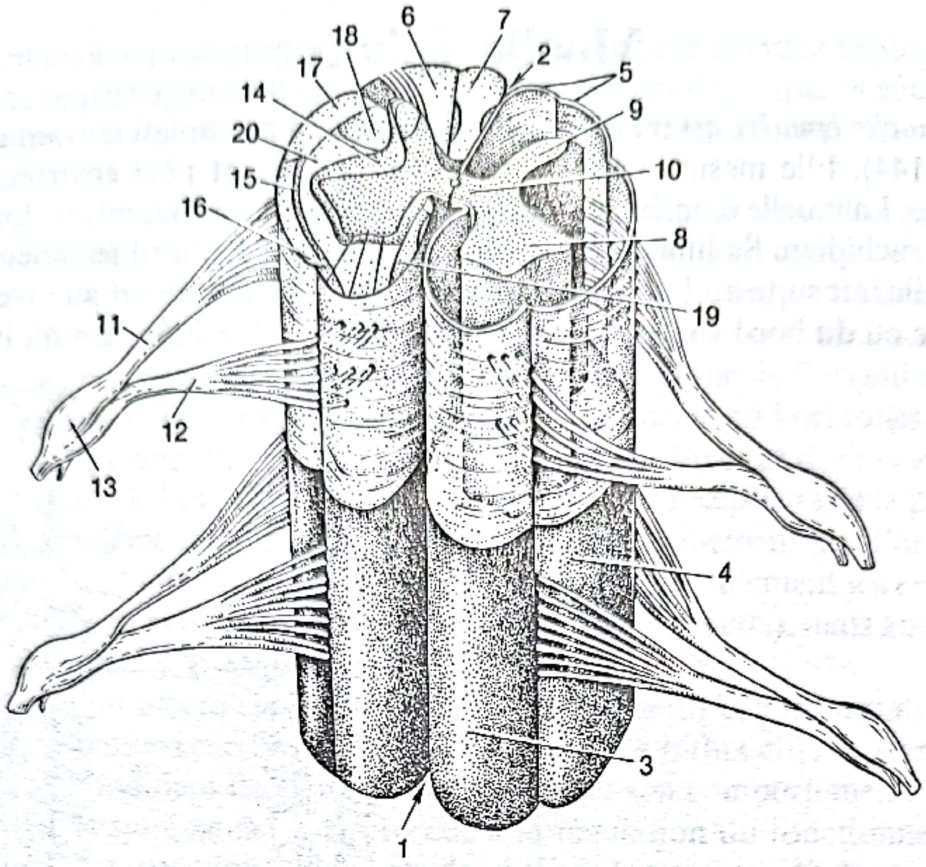

Fig. 145. Moelle épinière (deux segments) :
A droite, les voies principales dans la substance blanche ; à gauche, la substance blanche n'est pas figurée, on reproduit la forme de la substance grise. *1* – sillon médian antérieur ; *2* – sillon médian postérieur ; *3* – cordon antérieur ; *4* – cordon latéral ; *5* – cordon postérieur ; *6* – faisceau cunéiforme ; *7* – faisceau gracile ; *8* – corne antérieure ; *9* – corne postérieure ; *10* – commissure grise ; *11* – racine dorsale ; *12* – racine ventrale ; *13* – ganglion spinal ; *14* – faisceaux propres ; *15* – voie spinothalamique latérale ; *16* – voie spinocérébelleuse antérieure ; *17* – voie spinocérébelleuse postérieure ; *18* – voie corticospinale latérale ; *19* – voie corticospinale antérieure ; *20* – voie rubrospinale

épinière se termine par un mince filet, le filum terminale. Ce filet descend dans le canal sacré et s'attache à sa paroi, il est constitué sur la plus grande partie de son trajet de tissu conjonctif. Chez le nouveau-né, la moelle épinière se termine au niveau de la troisième vertèbre lombaire, mais au fil des années, vu la croissance plus intense de la colonne vertébrale, la limite inférieure de la moelle s'élève.

La moelle épinière n'est pas d'épaisseur identique sur toute son étendue. On y trouve deux renflements, *cervical* et *lombosacré*. Le premier correspond au point d'origine des nerfs rachidiens destinés aux membres supérieurs, le second à ceux qui se dirigent vers les membres inférieurs. La partie inférieure de la moelle épinière, qui se termine par le filum terminale, est rétrécie et porte le nom de *cône terminal* (*médullaire*).

Le *sillon médian antérieur* à la face antérieure, plus profond, et le *sillon médian postérieur*, moins marqué, à la face postérieure, qui vont dans le sens vertical (fig. 145), divisent la moelle épinière en moitiés symétriques droite et gauche liées entre elles. Sur chaque moitié, on remarque deux sillons peu

Scanned with OKEN Scanner

prononcés, antérolatéral et postérolatéral. La moelle épinière renferme une cavité étroite, le *canal central*, rempli de liquide céphalorachidien.

La moelle épinière comporte plusieurs parties : *cervicale*, *thoracique*, *lombaire*, *sacrée* et *coccygienne*, et ces portions sont divisées en segments. On entend par *segment* (v. fig. 145) la portion de la moelle épinière dont émerge une paire de nerfs rachidiens. On compte en tout 31 segments : 8 *cervicaux*, 12 *thoraciques*, 5 *lombaires*, 5 *sacrés* et 1 *coccygien*. Chaque segment est relié par sa paire de nerfs à la partie déterminée du corps : il innerve les muscles squelettiques et territoires cutanés déterminés.

La moelle épinière est constituée de substance blanche à l'extérieur et de substance grise à l'intérieur.

La *substance blanche* de chaque moitié de la moelle épinière comporte trois parties, les *cordons antérieur*, *postérieur* et *latéral* (v. fig. 145). Les cordons se situent le long de la moelle épinière entre ses sillons : antérieur entre le sillon médian antérieur et le sillon antérolatéral, le cordon latéral entre les sillons antérolatéral et postérolatéral, le cordon postérieur entre les sillons postérolatéral et médian postérieur. Le sillon intermédiaire postérieur divise, à son tour, le cordon postérieur en deux faisceaux, *gracile* et *cunéiforme*. Les cordons médullaires sont constitués de faisceaux de fibres nerveuses, ces derniers peuvent être soit les *faisceaux propres* de la moelle épinière, soit les *faisceaux* (*voies*) *conducteurs*. Les premiers relient entre eux les segments spinaux, les seconds unissent la moelle épinière à l'encéphale. Il existe deux types de faisceaux conducteurs : les *voies ascendantes* ou *afférentes* (*sensitives*) et *descendantes* ou *efférentes* (*motrices*). Les voies ascendantes conduisent dans le cerveau les influx nerveux envoyés à la moelle épinière par les récepteurs de la peau, des muscles et d'autres organes à travers les fibres sensitives des nerfs rachidiens. Les voies descendantes conduisent les influx nerveux depuis le cerveau vers la moelle épinière, d'où les fibres motrices des nerfs rachidiens les transmettent aux muscles et à d'autres organes. Par la commissure blanche située en avant du canal central une partie des fibres nerveuses des faisceaux conducteurs passe d'une moitié de la moelle épinière à l'autre. La fonction de transmission des influx nerveux par les faisceaux conducteurs est appelée fonction de conduction de la moelle épinière.

La *substance grise* de chaque moitié de la moelle épinière forme trois colonnes grises : antérieure, postérieure et latérale (v. fig. 145) qui, tout comme les cordons de la substance blanche, sont disposées le long de la moelle épinière. En coupe horizontale de la moelle, la substance grise montre l'aspect d'un papillon ou de la lettre H : sa partie centrale est appelée *substance intermédiaire* et les saillies, de part et d'autre, *cornes de la moelle épinière*. On distingue dans la substance intermédiaire deux parties : la *substance* (*grise*) *intermédiaire centrale* qui entoure le canal central et forme les commissures grises antérieure et postérieure et la *substance* (*grise*) *intermédiaire latérale* disposée de part et d'autre de la substance centrale. Les cornes représentent la section transversale des colonnes grises, aussi sont-elles appelées antérieures, postérieures et latérales. Les cornes antérieures sont plus larges, mais aussi plus courtes que les cornes postérieures. Les cornes latérales ont l'aspect de petites saillies situées entre les cor-

Scanned with OKEN Scanner

nes antérieures et postérieures. Elles ne se manifestent pas sur tout le trajet de la moelle épinière mais seulement entre le huitième segment cervical et les deuxième-troisième segments lombaires.

Les cornes de la moelle épinière contiennent des neurones de fonction différente. Les *neurones moteurs* sont logés dans les cornes antérieures, les *neurones d'association* (on les appelle aussi *neurones intercalaires*) dans les cornes postérieures et les cornes latérales (dans le dernier cas, on les appelle *neurones végétatifs*). Les neurones moteurs des cornes antérieures sont divisés en neurones alpha et gamma. Les neurones d'association des cornes postérieures peuvent avoir des axones courts ou longs. Les premiers assument la liaison entre les segments de la moelle épinière, leurs axones formant les faisceaux propres de la substance blanche, les seconds relient la moelle épinière et l'encéphale, leurs axones font partie des faisceaux conducteurs ascendants. Les axones des neurones végétatifs des cornes latérales s'éloignent du centre en direction des ganglions végétatifs (v. *Système nerveux végétatif*).

Les cellules nerveuses de la substance grise représentent des amas de taille variable appelés *noyaux*. Ceux-ci jouent le rôle des *centres nerveux*. Les noyaux des cornes antérieures sont les centres moteurs (somatiques), ceux des cornes postérieures sont les centres sensitifs (somatiques), les noyaux des cornes latérales, enfin, constituent les centres de la partie sympathique du système nerveux végétatif. La substance intermédiaire des segments sacrés contient des noyaux parasympathiques sacrés, centres de la partie parasympathique du système nerveux végétatif. Les noyaux (centres) de la moelle épinière et les faisceaux propres de la substance branche constituent ensemble l'appareil propre de la moelle épinière auquel est rattachée son *activité réflexe*.

Chaque segment de la moelle épinière est pourvu, à droite et à gauche, de deux racines, antérieure et postérieure.

La *racine antérieure*, à fonction motrice, est un faisceau de fibres nerveuses, filaments radiculaires antérieurs (v. fig. 145), qui émergent de la moelle épinière au niveau du sillon latéral antérieur. Les filaments radiculaires antérieurs sont les axones des neurones moteurs des cornes antérieures et servent à transmettre les influx nerveux depuis ces cornes aux muscles squelettiques. Outre les axones des neurones moteurs, une partie des racines antérieures contient les axones des neurones végétatifs des cornes latérales.

La *racine postérieure*, à fonction sensitive, est constituée de filaments radiculaires postérieurs (v. fig. 145) qui entrent dans la moelle épinière au niveau du sillon postérolatéral. Les filaments radiculaires postérieurs sont les axones des neurones sensitifs des ganglions spinaux et servent à transmettre les influx nerveux de la périphérie, depuis les récepteurs des organes (peau, muscles, etc.), vers le cerveau. Une partie des filaments radiculaires postérieurs gagne les cellules des cornes postérieures, et l'autre partie, sans passer par les cornes postérieures, entre dans les cordons postérieurs de la moelle épinière et monte avec eux à l'encéphale.

Les racines antérieure et postérieure cheminent de leur segment à l'orifice intervertébral où elles constituent ensemble le *nerf rachidien*, à fonction mixte. A proximité du point de jonction, la racine postérieure s'enfle en *ganglion spinal*

Scanned with OKEN Scanner

constitué de neurones sensitifs [1]. Les racines des différentes parties de la moelle épinière n'ont ni la même taille ni la même direction. Celles de la moelle cervicale sont les plus courtes et ont une direction à peu près horizontale. Les racines de la moelle thoracique sont plus longues et ont une direction oblique. Les racines lombaires et sacrées passent verticalement dans le canal rachidien et forment en aval de la moelle épinière, autour de son filum terminale, une accumulation appelée queue de cheval.

L'inflammation de la moelle épinière s'appelle *myélite*, et l'inflammation des racines s'appelle *radiculite*.

Arcs réflexes

Lors de la réalisation des réflexes, les influx nerveux vont depuis le récepteur aux organes de travail en passant par le système nerveux central. Ce chemin s'appelle *arc réflexe*. Ce sont des enchaînements de neurones ayant des fonctions différentes et reliés entre eux par des synapses. Suivant la complexité du réflexe, les arcs réflexes comprennent un nombre variable de cellules nerveuses. Chaque arc a obligatoirement un *neurone sensitif* (afférent) dont le prolongement périphérique (dendrite) est pourvu de *récepteur* (entrée de l'arc réflexe) et un *neurone moteur* (efférent) dont l'axone s'achève dans l'organe par la terminaison motrice (sortie de l'arc réflexe). Les arcs des différents réflexes comprennent aussi un nombre variable de neurones intercalaires (d'association) qui se trouvent dans les centres nerveux de la moelle épinière et de l'encéphale (centres réflexes). Ainsi, un arc réflexe à trois neurones est constitué de neurones sensitif (afférent), intercalaire et moteur (efférent) reliés par deux synapses. On constate une certaine différence de disposition des neurones dans les arcs réflexes somatiques et végétatifs (hors-texte XXXIII). L'arc réflexe à trois neurones d'un réflexe somatique spinal comprend les *neurones sensitifs des ganglions spinaux*, les *neurones intercalaires des cornes postérieures* et les *neurones moteurs des cornes antérieures*. L'arc réflexe à trois neurones d'un réflexe végétatif spinal comprend les *neurones afférents des ganglions spinaux*, les *neurones intercalaires des cornes latérales* et les *neurones efférents des ganglions végétatifs* situés en dehors de la moelle, à la périphérie.

Les réflexes cérébraux sont plus complexes que les réflexes spinaux, leurs arcs ont plusieurs neurones intercalaires. A noter que chez l'homme, les réflexes conditionnés représentent la fonction du cortex cérébral et les réflexes non conditionnés sont réalisés au moyen d'autres régions cérébrales et de la moelle épinière.

Vu la liaison en retour entre les organes et les centres nerveux responsables de la régulation de leur activité, les arcs réflexes ont dans leur constitution des

---

[1] Les neurones sensitifs faisant partie des ganglions spinaux (et des ganglions sensitifs des nerfs crâniens) sont, par leur forme, des neurones dits pseudo-unipolaires : ils ont deux prolongements (axone et dentrite) qui naissent d'une expansion commune du corps neuronique.

Scanned with OKEN Scanner

neurones afférents complémentaires renseignant le cerveau sur la nature des changements qui s'opèrent dans les organes. Ainsi, l'arc à trois neurones d'un réflexe spinal moteur a, en plus, un neurone sensitif (afférent) dont le prolongement périphérique est pourvu de propriocepteur dans le muscle. L'information en provenance des propriocepteurs règle le tonus musculaire et le degré de leur contraction ou relâchement.

Grâce aux neurones de la liaison en retour, les arcs réflexes deviennent les anneaux réflexes.

QUESTIONS

1° Qu'est-ce qui est compris dans le système nerveux ? 2 Qu'est-ce qui est cmpris dans le système nerveux central et périphérique ? 3° Qu'est-ce qui est la substance grise et blanche ? 4° Composition et rôle des noyaux. 5° Rôle des faisceaux de fibres nerveuses de la substance blanche. 6° Combien y a-t-il de paires de nerfs crâniens et rachidiens ? 7° Comment s'appellent les appareils nerveaux terminaux dans les organes ? 8° Principaux renseignements sur la structure du nerf. 9° Quelles fibres distingue-t-on suivant la fonction ? 10° Trois types de nerfs suivant la fonction. 11° Quelles fibres nerveuses constituent les nerfs mixtes ? 12° De quoi sont composés les ganglions nerveux ? 13° Qu'est-ce qui est innervé par le système nerveux somatique ? 14° Qu'est-ce qui est surtout innervé par le système nerveux végétatif ? 15° Quelles sont les deux parties du système nerveux végétatif ? 16° Rôle des récepteurs (organes des sens). 17° Rôle du système nerveux. 18° Deux types de réflexes. 19° Aspects extérieur, longueur et poids approximatifs de la moelle épinière. 20° Où est située la moelle épinière ? Ses limites supérieure et inférieure ? 21° Point d'origine et point final du filum terminale de la moelle épinière. De quoi est composé ce dernier ? 22° Quels renflements distingue-t-on sur la moelle épinière ? 23° Comment s'appelle la cavité à l'intérieur de la moelle épinière ? 24° Citer les parties de la moelle épinière. 25° Qu'appelle-t-on segment de la moelle épinière ? 26° Combien de segments (lesquels) compte-t-on dans la moelle épinière ? 27° Disposition réciproque de la substance médullaire grise et blanche. 28° Citer les cordons de la moelle épinière. 29° Qu'est-ce qui entre dans la constitution des cordons médullaires ? 30° Rôle des faisceaux propres de la moelle épinière. 31° Deux types de faisceaux conducteurs de la moelle épinière. 32° Qu'appelle-t-on fonction de conduction de la moelle épinière ? 33° Citer les colonnes de la substance grise médullaire. 34° Quelles parties de la substance grise distingue-t-on sur la coupe horizontale de la moelle épinière ? 35° Citer les cornes de la moelle épinière. 36° Fonction des neurones des cornes antérieures et postérieures de la moelle épinière. 37° Sur quels segments s'étalent les cornes latérales ? De quoi sont-elles composées ? 38° Rôle des noyaux des cornes antérieures et postérieures de la moelle épinière. 39° Rôle des noyaux des cornes latérales de la moelle épinière. 40° Qu'est-ce qui est compris dans l'appareil propre de la moelle épinière ? Quelle activité y est rattachée ? 41° Qu'est-ce qui constitue les racines antérieures de la moelle épinière ? 42° Qu'est-ce qui constitue les racines postérieures de la moelle épinière ? 43° Qu'est-ce qui constitue les ganglions spinaux ? 44° Direction des racines des différentes portions de la moelle épinière. Qu'appelle-t-on queue de cheval ? 45° Quels neurones distingue-t-on suivant la fonction ? 46° Qu'est-ce qui constitue l'arc réflexe à trois neurones ? 47° Où se trouvent les neurones de l'arc réflexe trineuronal du réflexe somatique ? 48° Où se trouvent les neurones de l'arc trineuronal du réflexe végétatif ? 49° Quelle partie de l'encéphale est responsable des réflexes conditionnés ? Quelles parties du système nerveux répondent des réflexes non conditionnés ?

Scanned with OKEN Scanner

Encéphale

L'*encéphale* et les enveloppes qui l'entourent occupent toute la boîte crânienne. Sa forme et sa structure sont plus complexes que celles de la moelle épinière. Chez l'adulte, il pèse en moyenne 1360-1375 g, mais le poids peut varier fortement d'un individu à l'autre. Ainsi, l'encéphale d'Anatole France pesait 1017 g et celui de l'écrivain russe Ivan Tourguénev 2012 g. L'intelligence de l'homme n'est pas en rapport direct avec le poids de l'encéphale, mais son sous-développement considérable entraîne des troubles graves de l'activité mentale.

Chez le nouveau-né, le poids de l'encéphale est de 370-400 g. Il double pendant la première année de vie de l'enfant et triple vers l'âge de 6 ans. Puis, l'accroissement est lent et s'achève vers 20-25 ans.

L'encéphale dérive de la portion antérieure dilatée du tube neural (fig. 146), sa portion postérieure devenant la moelle épinière. Au cours du développement, la portion antérieure du tube neural est segmentée en trois vésicules cérébrales primaires. Une vésicule, la plus proche de l'ébauche de la moelle épinière, s'appelle *rhombencéphale*, puis vient le *mésencéphale*, et la vésicule antérieure devient le *prosencéphale*. Par la suite, le rhombencéphale donne naissance à deux vésicules cérébrales secondaires, le *myélencéphale* et le *métencéphale*. Le mésencéphale ne se divise pas et garde son nom. Le prosencéphale se transforme en deux vésicules cérébrales secondaires, le *diencéphale* et le *télencéphale*. Suite à toutes ces transformations, la portion antérieure du tube neural donne naissance à cinq vésicules cérébrales dont dérivent toutes les portions de l'encéphale.

Le canal à l'intérieur de la portion antérieure du tube cérébral change également de forme et de dimension au cours du développement et se transforme en cavités qui communiquent entre elles, les ventricules cérébraux. On distingue

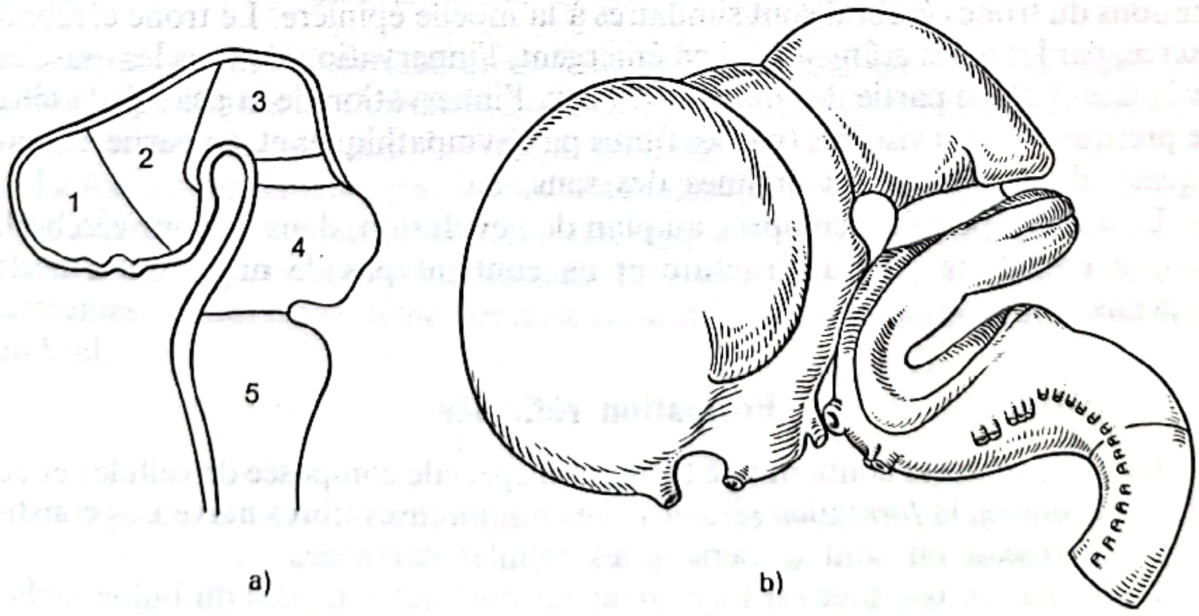

Fig. 146. Développement de l'encéphale :

a – cinq vésicules cérébrales : *1* – télencéphale ; *2* – diencéphale ; *3* – mésencéphale ; *4* – métencéphale ; *5* – bulbe rachidien ; un isthme entre le mésencéphale et le métencéphale ; *6* – modèle d'encéphale au stade de cinq vésicules

Scanned with OKEN Scanner

deux ventricules latéraux, le IIIe ventricule, l'aqueduc de Sylvius (aqueduc du mésencéphale) et le IVe ventricule. Les ventricules cérébraux contiennent du liquide céphalorachidien.

L'inflammation de l'encéphale s'appelle *encéphalite*.

Portions de l'encéphale. Conformément aux cinq vésicules cérébrales dont dérive l'encéphale, on y distingue cinq portions essentielles, chacune portant le même nom que la vésicule de laquelle elle provient. Certaines portions sont constituées de plusieurs formations ayant chacune son nom.

Les cinq portions essentielles de l'encéphale sont (hors-texte XXXIV) : le *bulbe rachidien* ; le *métencéphale* composé de pont (protubérance annulaire) et de cervelet ; le *mésencéphale* comprenant deux pédoncules cérébraux et la lame quadrijumelle avec tubercules quadrijumeaux ; le *diencéphale* dont les principales formations sont deux thalamus avec deux paires de corps genouillés et l'hypothalamus ; le *télencéphale* représenté par deux hémisphères constituant ensemble le cerveau.

Il convient de souligner que toutes les portions de l'encéphale sont reliées entre elles du point de vue anatomique et fonctionnel.

Les trois premières portions de l'encéphale (sur cinq) constituent ensemble le tronc cérébral [1].

Tronc cérébral

Le *tronc cérébral* comprend le bulbe rachidien, le pont de varole (la protubérance annulaire) et le mésencéphale qui contiennent les noyaux des nerfs crâniens (fig. 147 et 148) ainsi la formation réticulée. Du point de vue de l'évolution, c'est la partie la plus ancienne de l'encéphale. Par leur structure, en particulier par la disposition réciproque de la substance grise et blanche, les formations du tronc cérébral sont similaires à la moelle épinière. Le tronc cérébral exerce, par les nerfs crâniens qui en émergent, l'innervation de tous les muscles de la tête et d'une partie des muscles du cou, l'innervation de la peau de la tête, de presque tous les viscères (par les fibres parasympathiques et, en partie, somatiques), d'une partie des organes des sens, etc.

Le cervelet peut être compris, au plan de l'évolution, dans le tronc cérébral, mais il en diffère par la structure et ne contient pas de noyaux des nerfs crâniens.

Formation réticulée

Le tronc cérébral contient une formation spéciale composée de cellules et de fibres nerveuses, la *formation réticulée*. Ses nombreuses fibres nerveuses constituent un réseau où sont dispersées les cellules nerveuses.

La formation réticulée est logée dans les portions latérales du bulbe rachi-

---

[1] Le diencéphale était compris autrefois dans le tronc cérébral, mais ne l'est plus dans Parisiensia Nomina Anatomica.

Scanned with OKEN Scanner

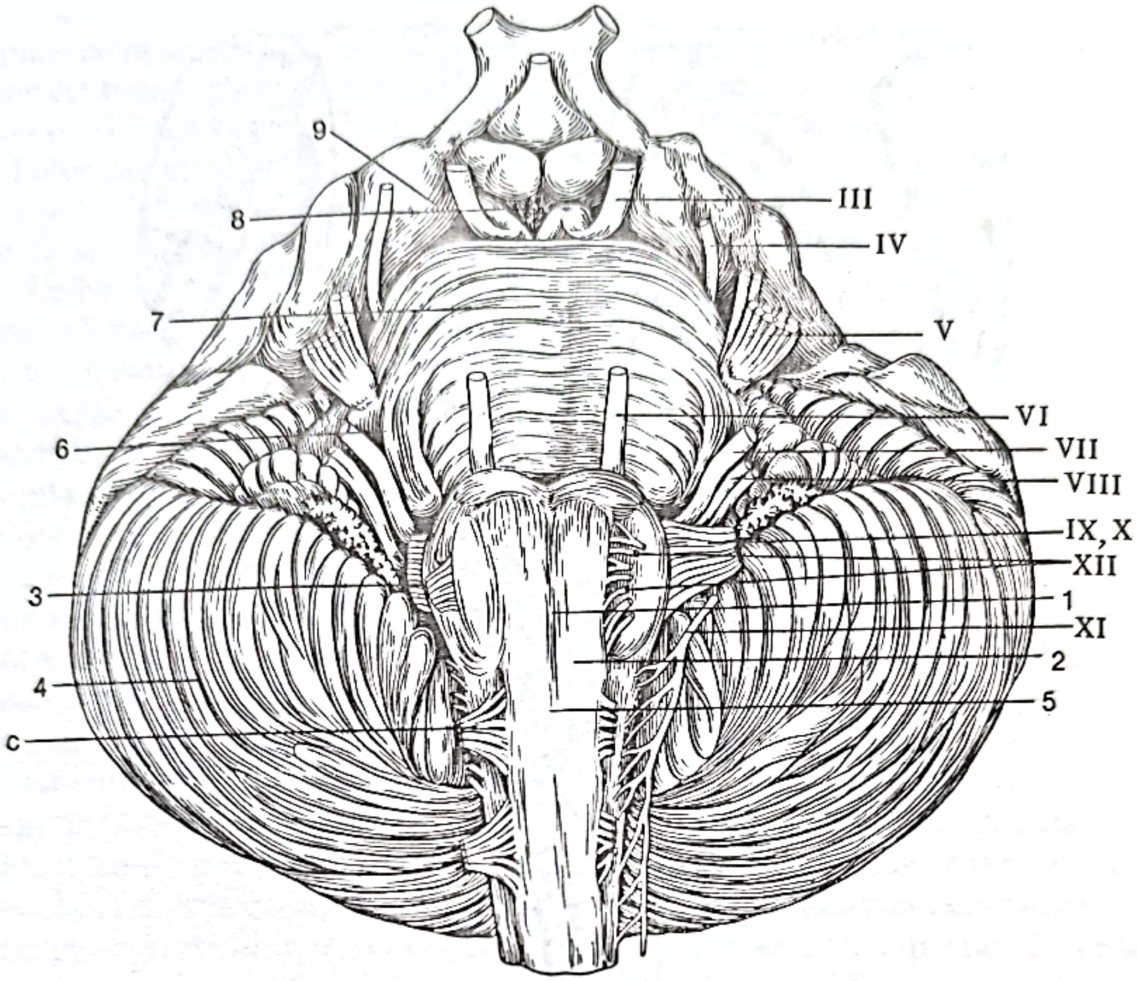

Fig. 147. Tronc cérébral (face ventrale) :

1 – sillon médian antérieur ; *2* – pyramide bulbaire ; *3* – olive bulbaire ; *4* – cervelet ; *5* – décussation pyramidale ; *6* – pédoncule cérébelleux moyen ; *7* – protubérance annulaire ; *8* – fosse interpédonculaire (et espace perforé postérieur) ; *9* – pédoncule cérébral ; 3e, 4e, 5e, 6e, 7e, 8e, 9e, 10e, 11e et 12e – paires crâniennes ; *c* – premier nerf rachidien

dien, dans le pont postérieur et la lame qadrijumelle, on y inclut aussi les noyaux aspécifiques du thalamus. Les fibres nerveuses la relient aux différentes parties de l'encéphale et à la moelle épinière.

La formation réticulée reçoit les collatérales des voies ascendantes (afférentes) et envoie, pour sa part, les fibres nerveuses vers le cortex cérébral en haut et la moelle épinière (voies réticulospinales) en bas. Elle influe sur l'activité des différentes parties du système nerveux central et active, notamment, le cortex cérébral.

Bulbe rachidien

Le *bulbe rachidien* est limitrophe de la moelle épinière et montre l'aspect d'un tronc de cône (v. fig. 147 et 148). Il loge dans la boîte crânienne sur le clivus auquel il adhère par sa face antérieure ; sa face postérieure regarde le cervelet. Par sa structure externe, le bulbe rachidien est un peu semblable à la moelle épinière. Sa face antérieure est creusée de *sillon médian antérieur*, la face postérieure de *sillon médian postérieur*, des deux côtés cheminent les *sillons antéro* et

Scanned with OKEN Scanner

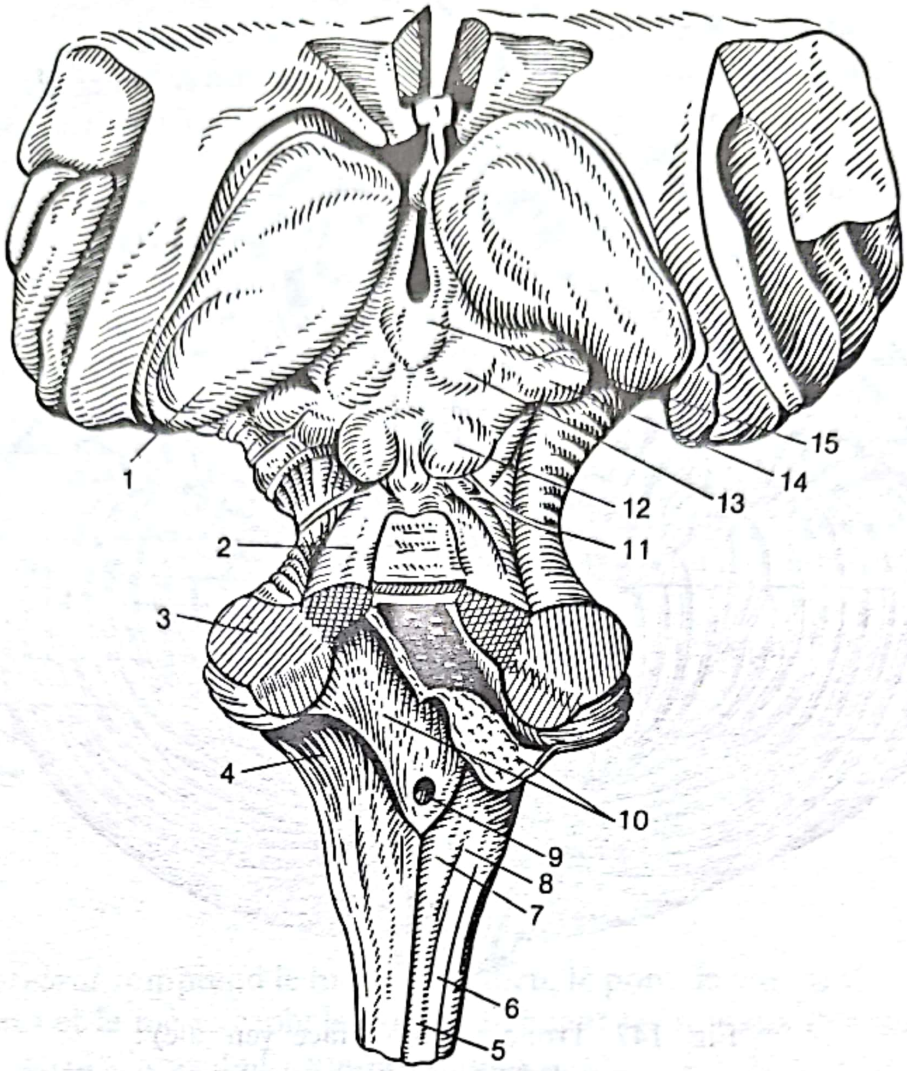

Fig. 148. Tronc cérébral (face dorsale) :
1 – thalamus ; *2* – pédoncule cérébelleux supérieur ; *3* – pédoncule cérébelleux moyen ; *4* – pédoncule cérébelleux inférieur ; *5* – faisceau gracile ; *6* – faisceau cunéiforme ; *7* – tubercule du noyau gracile ; *8* – tubercule du noyau cunéiforme ; *9* – orifice médian du IVe ventricule ; *10* – plexus vasculaire du IVe ventricule ; *11* – nerf pathétique (4e paire) ; *12* et *13* – tubercules quadrijumeaux (droits) inférieur et supérieur ; *14* – corps genouillé médial ; *15* – glande pinéale (épiphyse)

postérolatéral. Tous ces sillons font suite à ceux de la moelle épinière. De part et d'autre du sillon médian antérieur, on voit des renflements blancs allongés, les *pyramides bulbaires*. Entre le bulbe rachidien et la moelle épinière, les fibres nerveuses des pyramides bulbaires franchissent partiellement la ligne médiane et forment la *décussation pyramidale*. Un renflement ovale, l'*olive bulbaire*, est présent en arrière de chaque pyramide. Les racines de la 12e paire crânienne émergent du bulbe rachidien entre la pyramide et l'olive, dans le sillon antérolatéral, et les racines des 9e, 10e et 11e paires crâniennes en arrière de l'olive, dans le sillon postérolatéral. Des deux côtés du sillon médian postérieur cheminent les *faisceaux gracile*[1] et *cunéiforme*[2] qui poursuivent les faisceaux homonymes de la moelle épinière. Ils s'enflent en *tubercules* des noyaux gracile et cunéiforme

[1] Faisceau de Goll. (*N.d.R.*)
[2] Faisceau de Burdach. (*N.d.R.*)

Scanned with OKEN Scanner

(amas de neurones). La partie supérieure de la face postérieure du bulbe rachidien est triangulaire et constitue la moitié inférieure de la *fosse rhomboïde* (*plancher du IVe ventricule*). Deux *pédoncules cérébelleux inférieures* [1] contenus entre le bulbe rachidien et le cervelet sont des bourrelets qui limitent latéralement la portion inférieure de la fosse rhomboïde. Les pédoncules renferment les fibres du faisceau spinocérébelleux postérieur et d'autres fibres nerveuses.

Le bulbe rachidien est constitué de substance grise à l'intérieur et de substance blanche à l'extérieur. La substance grise est représentée par une accumulation de neurones, les noyaux du bulbe rachidien. Ce sont les noyaux des quatre dernières paires crâniennes : les nerfs glossopharyngien (9e paire), pneumogastrique (10e paire), spinal ou accessoire (11e paire), hypoglosse (12e paire) ainsi qu'un noyau du nerf trijumeau (5e paire), les noyaux gracile et cunéiforme (ceux des faisceaux homonymes), les noyaux olivaires, etc. Beaucoup d'entre eux, en particulier ceux des nerfs crâniens, font partie des centres nerveux auxquels est rattachée l'activité réflexe du bulbe rachidien. Il contient les centres de respiration, d'activité cardiaque, vasomoteur, les centres des réflexes digestifs non conditionnés (salivation, déglutition, sécrétion d'autres sucs digestifs), des réflexes de défense (toux, éternuement, vomissement), etc.

La substance blanche du bulbe rachidien est faite de faisceaux courts et longs de fibres nerveuses. Les faisceaux courts relient les noyaux du bulbe rachidien, ainsi que ceux-ci et les noyaux des régions avoisinantes, par exemple du pont. Les faisceaux longs représentent les voies ascendantes et descendantes de l'encéphale et de la moelle épinière. Comme dans les autres parties de l'encéphale et dans la moelle épinière, ces voies du bulbe rachidien exercent la fonction de conduction.

Malgré sa petite taille (3 cm environ de long), le bulbe rachidien est un élément vital du système nerveux central. Ses lésions (hémorragie, traumatisme, etc.) peuvent entraîner des troubles respiratoires, circulatoires, etc.

Pont

Le *pont*, ou *protubérance annulaire* ou encore le *pont de Varole*, est un renflement sous forme de bourrelet transversal situé en avant du bulbe rachidien (v. fig. 147). On distingue la partie antérieure adhérente au clivus et la partie postérieure adhérente au cervelet. La limite entre ces deux parties passe sur le corps dit trapézoïde que l'on peut voir sur la coupe frontale de la protubérance annulaire. Le corps trapézoïde est composé de faisceaux transversaux de fibres nerveuses appartenant à la voie acoustique. La partie antérieure de la protubérance annulaire est creusée de sillon basilaire destiné à l'artère homonyme. De part et d'autre, la protubérance annulaire se continue par les *pédoncules cérébelleux moyens* droit et gauche renfermant les faisceaux de fibres nerveuses qui passent de la protubérance annulaire au cervelet. La partie postérieure du pont de Varole constitue la moitié supérieure de la fosse rhomboïde.

---

[1] Corps restiformes. (*N.d.R.*)

Scanned with OKEN Scanner

La protubérance annulaire se compose de substance grise à l'intérieur et de substance blanche à l'extérieur. Sa partie antérieure est essentiellement représentée par la substance blanche, la substance grise n'y étant constituée que de petits noyaux propres du pont de Varole. Ces noyaux reçoivent les fibres nerveuses du cortex cérébral (fibres corticopontiques) et envoient les fibres au cervelet (fibres pontocérébelleuses). La partie postérieure de la protubérance annulaire contient un grand nombre de noyaux, notamment, ceux des quatre avant-dernières paires de nerfs crâniens : trijumeau (5e paire), moteur oculaire externe (6e paire), facial (7e paire) et vestibulocochléaire (8e paire). Ces nerfs émergent sur les sites suivants : la 5e paire à la surface de la partie antérieure de la protubérance annulaire, au point de jonction avec le pédoncule cérébelleux moyen, la 6e paire dans le sillon bulboprotubérantiel, la 7e et la 8e paire en arrière du pont, entre celui-ci, le cervelet et l'olive bulbaire (dans l'angle dit pontocérébelleux).

La substance blanche contient essentiellement les faisceaux conducteurs qui transitent depuis d'autres portions de l'encéphale.

Le *quatrième ventricule* constitue la cavité du bulbe rachidien et du métencéphal, il est limité par le bulbe rachidien et le pont en avant, le cervelet en arrière (v. hors-texte XXXV). Le *plancher* (*fosse rhomboïde*) et le *toit* du IVe ventricule en sont les parois. Le plancher est limité par le pont postérieur et la partie supérieure du bulbe rachidien. Le plancher est rempli de substance grise renfermant la plupart des noyaux protubérantiels et bulbaires. Le toit du IVe ventricule, en forme de tente, est composée de deux lames, les *voiles cérébraux supérieur* et *inférieur*. Le voile cérébral inférieur est tapissé d'un feuillet de la membrane vasculaire de l'encéphale dont les vaisseaux forment des villosités, le *plexus vasculaire du quatrième ventricule*. Ce dernier communique avec le canal central de la moelle épinière (qui lui fait suite), avec le IIIe ventricule par l'aqueduc de Sylvius et avec l'espace sous-arachnoïdien par trois orifices, une ouverture médiane et deux latérales du IVe ventricule situées au niveau du voile cérébral inférieur. Ceci permet la circulation du liquide céphalorachidien.

Mésencéphale

Le *mésencéphale* se compose de deux pédoncules cérébraux et de lame quadrijumelle (v. fig. 147 et 148). A l'intérieur, une cavité en forme de fente étroite, l'*aqueduc de Sylvius* (*aqueduc cérébral*) relie le IIIe et le IVe ventricule.

Les *pédoncules cérébraux*, droit et gauche, sont de gros bourrelets blancs situés en avant de la protubérance annulaire. Une *fosse interpédonculaire*[1] est creusée entre les deux. Son fond est constitué par l'*espace perforé postérieur* : c'est une lame de substance cérébrale à travers laquelle passent de multiples vaisseaux. Le sillon moteur oculaire, à la face médiale du pédoncule, contient le nerf moteur oculaire commun (3e paire crânienne).

Dans chaque pédoncule, on distingue la partie antérieure, *pieds*, et la partie postérieure, *calotte*, les deux parties se réfléchissent l'une dans l'autre sans limite précise. La base du pédoncule est faite de substance blanche où passent par

[1] Losange optopédonculaire. (*N.d.R.*)

Scanned with OKEN Scanner

excellence les faisceaux descendants. Entre la base et la calotte, on voit un noyau dont les neurones contiennent un pigment noir, ce noyau s'appelle *locus niger* (*substantia nigra*). La calotte est composée de substance blanche et grise. Les voies tant ascendantes que descendantes passent dans la substance blanche, et la substance grise est représentée par les noyaux. La calotte renferme un *noyau rouge* pair. Les noyaux du nerf moteur oculaire commun (3e paire crânienne) et du nerf pathétique (trochléaire) (4e paire) sont contenus dans la substance grise centrale qui entoure l'aqueduc de Sylvius.

La *lame quadrijumelle* se place en avant du cervelet, en recouvrant la calotte pédonculaire. Sur la lame quadrijumelle reposent les *tubercules quadrijumeaux*, deux supérieurs et deux inférieurs. Ceux-ci contiennent les noyaux. Ceux des tubercules supérieurs représentent les centres optiques primaires (sous-corticaux). Ils participent aux réflexes d'orientation optiques (tournement de tête et mouvement des yeux en réponse à l'éclairement subit) et au réflexe pupillaire photomoteur (contraction de la pupille à l'éclairement vif). Les noyaux des tubercules inférieurs représentent les centres acoustiques primaires (sous-corticaux). Ils interviennent dans les réflexes d'orientation (tournement de tête en réponse à des sons subits).

De chaque tubercule se détache un bourrelet de substance blanche, le *bras*. Celui du tubercule supérieur se dirige vers le corps genouillé latéral, celui du tubercule inférieur vers le corps genouillé médial. Les corps genouillés appartiennent au diencéphale et assument également la fonction des centres primaires (sous-corticaux).

Entre la lame quadrijumelle et le cervelet passent deux cordons de substance blanche qui limitent latéralement la partie supérieure du plancher du IVe ventricule. Ce sont les *pédoncules cérébelleux supérieurs*, ils renferment le faisceau spinal antérieur et le faisceau cérébellorubrique (fibres nerveuses allant des noyaux cérébelleux aux noyaux rouges des pédoncules). En arrière de la lame quadrijumelle émerge le nerf pathétique (4e paire crânienne).

Cervelet

Le *cervelet* est une formation assez importante de l'encéphale, qui pèse entre 120 et 150 g (fig. 149). Il loge dans la fosse cérébrale postérieure entre les lobes occipitaux des hémisphères cérébraux, en arrière du bulbe rachidien et de la protubérance annulaire. On distingue dans le cervelet les *hémisphères droit* et *gauche* et la partie médiane, le *vermis*. Les hémisphères et le vermis présentent à la surface une multitude de petites circonvolutions appelées lamelles du cervelet. Les lamelles s'unissent pour former les lobules. A chaque lobule de l'hémisphère correspond un lobule du vermis.

Le cervelet est constitué de substance grise et blanche. A la surface, la substance grise forme une mince couche ininterrompue de 1-2,5 mm d'épaisseur, le *cortex cérébelleux*. Sous le cortex est disposée la substance blanche renfermant des amas isolés de substance grise, les noyaux cérébelleux. On distingue le *noyau dentelé*, le *noyau emboliforme* (*embolus*), le *noyau globuleux* (*globulus*) et le *noyau du toit* (*fastigial*), tous pairs. Le tableau spécifique de disposition de la

Scanned with OKEN Scanner

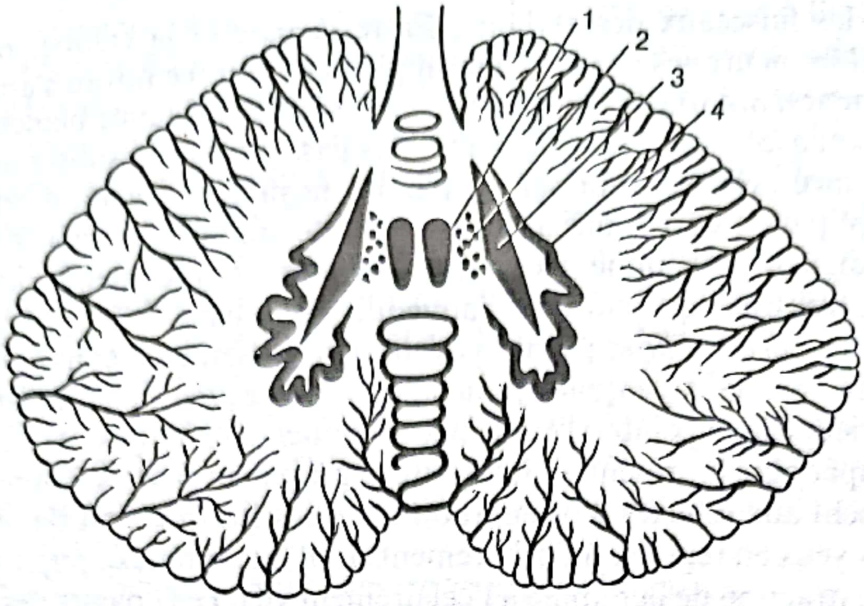

Fig. 149. Cervelet (coupe horizontale, schéma) :
1 – noyau du toit ; *2* – noyau globuleux ; *3* – noyau emboliforme ; *4* – noyau dentelé

substance blanche et de ses relations avec le cortex cérébelleux, semblable aux branches de l'arbre, a été dénommé *arbre de vie*. Il est bien mis en évidence sur les coupes sagittales du cervelet à travers son vermis.

Trois paires de pédoncules relient le cervelet aux segments avoisinants du tronc cérébral : les *pédoncules cérébelleux inférieurs* viennent du bulbe rachidien ; les *pédoncules cérébelleux moyens*, de la protubérance annulaire et les *pédoncules cérébelleux supérieurs*, du mésencéphale. Ces pédoncules contiennent les faisceaux qui relient diverses portions de l'encéphale et la moelle épinière au cervelet ainsi que le cervelet à d'autres portions de l'encéphale et à la moelle épinière. Le faisceau spinocérébelleux postérieur, les fibres nerveuses d'une partie des noyaux de la 8e paire crânienne et les fibres d'autres faisceaux conducteurs passent dans les pédoncules cérébelleux inférieurs. Les pédoncules cérébelleux moyens contiennent les fibres du faisceau pontocérébelleux qui assument la liaison entre le cortex cérébral et le cervelet (par les noyaux du pont). Les fibres des faisceaux spinocérébelleux antérieur et cérébellorubrique entrent dans la constitution des pédoncules cérébelleux supérieurs. Ainsi donc, à la différence de la moelle épinière et du tronc cérébral, le cervelet n'est pas en contact direct (à travers les nerfs) avec les organes. La liaison est effectuée à travers d'autres parties du système nerveux central.

La fonction essentielle du cervelet est de coordonner les mouvements complexes du corps.

Diencéphale

Le *diencéphale* comprend plusieurs formations anatomiques situés en avant du mésencéphale (v. hors-texte XXXIV, fig. 147 et 148). Ses principaux étages sont le thalamus, l'épithalamus, le métathalamus et l'hypothalamus.

Scanned with OKEN Scanner

L'*épithalamus* regroupe des formations relativement petites : la glande pinéale (épiphyse), les habénula, la commissure épithalamique (commissure postérieure), etc.

Le terme *métathalamus* se rapporte aux corps genouillés.

L'*hypothalamus* regroupe, anatomiquement, toutes les formations sous-jacentes au thalamus : le tuber cinereum, l'infundibulum qui lui fait suite et auquel est fixée l'hypophyse, deux corps mammillaires, le chiasma optique et les voies optiques. Fonctionnellement, on entend par hypothalamus ses formations au sein desquelles se trouvent les centres végétatifs sous-corticaux supérieurs : le tuber cinereum avec l'infundibulum ainsi que le lobe postérieur de l'hypophyse (neurohypophyse).

Le *thalamus*, droit et gauche, est une formation relativement volumineuse composée essentiellement de substance grise (noyaux). Sa face médiale regarde le IIIe ventricule, la face supérieure est orientée vers le ventricule latéral, et les faces latérale et inférieure adhèrent aux formations avoisinantes. En avant, le thalamus présente une petite saillie, le *tubercule antérieur*, et en arrière un renflement plus important, le *pulvinar*. De minces bandelettes de fibres nerveuses divisent la substance grise thalamique en plusieurs parties où gisent les noyaux : antérieurs, médiaux, postérieurs, etc. Chaque groupe comprend plusieurs noyaux, on en compte en tout près de 40.

Le thalamus est le centre sous-cortical de toutes les sensibilités, à l'exception de la sensibilité olfactive : c'est ici qu'arrivent et font relais les voies ascendantes (afférentes) qui véhiculent l'information depuis les récepteurs de la peau et de l'organe de la vue, des propriocepteurs, etc. Le thalamus envoie les fibres nerveuses vers le cortex cérébral (faisceaux thalamocorticaux) ainsi que vers les noyaux des hémisphères cérébraux et d'autres parties de l'encéphale.

Au plan fonctionnel, les noyaux thalamiques sont généralement subdivisés en spécifiques, aspécifiques et associatifs.

Les noyaux spécifiques sont liés avec des zones sensibles déterminées du cortex : zone optique, zone de sensibilité cutanée, etc. Ils transmettent au cortex l'information qui est la source de nos sensations.

Les noyaux aspécifiques sont en communication avec de nombreuses zones corticales dont ils activent le fonctionnement. On les rapporte à la formation réticulée.

Les noyaux associatifs sont liés avec les noyaux des hémisphères cérébraux, l'hypothalamus, le mésencéphale et le bulbe rachidien.

Les *corps genouillés*, latéral et médial (deux paires), sont de petits renflements situés sous le pulvinar et constitués de substance grise (noyaux des corps genouillés latéral et médial). Le *corps genouillé latéral*, droit et gauche, représente le centre sous-cortical (primaire) de la vue. Les fibres nerveuses du tractus optique (en provenance de la rétine) arrivent aux neurones de son noyau, et les axones de ceux-ci sont reliés à la zone optique du cortex cérébral. Le *corps genouillé médial*, droit et gauche, représente le centre sous-cortical (primaire) de l'ouïe. Son noyau reçoit les fibres nerveuses des voies auditives, et les axones de ses neurones sont reliés à la zone auditive du cortex cérébral.

L'hypothalamus comprend 32 paires de noyaux qui sont les centres sous-

Scanned with OKEN Scanner

corticaux supérieurs du système nerveux végétatif et remplissent aussi d'autres fonctions. L'hypothalamus est en communication avec diverses portions de l'encéphale, y compris avec les autres noyaux (centres) du système nerveux végétatif sympathique et parasympathique, sur lesquels il exerce un effet régulateur. Par les fibres nerveuses et le système commun de vaisseaux sanguins l'hypothalamus est également relié à l'hypophyse. Les deux constituent ensemble un système régulateur des fonctions végétatives de l'organisme.

Le *troisième ventricule* représente la cavité du diencéphale, c'est une fente verticale étroite située entre les deux thalamus qui en constituent les parois latérales. La paroi inférieure du IIIe ventricule est faite de toutes les formations hypothalamiques (tuber cinereum, etc.). La paroi supérieure est formée par une fine lame épithéliale et le repli de l'enveloppe vasculaire du cerveau et du plexus vasculaire du IIIe ventricule ; au-dessus se placent le trigone et le corps calleux.

Cerveau

Le *cerveau* est d'apparition plus récente que les autres parties de l'encéphale, mais il a connu chez l'homme son développement suprême. Son poids et sa taille sont de beaucoup supérieurs à ceux de toutes les autres parties de l'encéphale. Le cortex cérébral est le segment supérieur du système nerveux central, la pensée et le langage en sont tributaires. L'activité du cortex cérébral (et des noyaux sous-corticaux avoisinats) s'appelle *activité nerveuse supérieure*.

Le cerveau est fait de *deux hémisphères*, droit et gauche (150). Une *scissure interhémisphérique* passe entre les deux sur une grande étendue. En sa profondeur se trouve le *corps calleux*, une volumineuse commissure reliant les deux hémisphères. Les thalamus et les pédoncules cérébraux adhèrent aux hémisphères, et le cervelet en est séparé par la *scissure transversale* du cerveau.

Dans chaque hémisphère, on distingue les faces supérieure latérale, médiale et inférieure. La face supérieure latérale regarde la face interne des os de la voûte crânienne, la face médiale répond à celle de l'autre hémisphère et limite la scissure interhémisphérique, la face inférieure est orientée vers la face endocrânienne de la base du crâne. Dans les fosses cérébrales antérieure et moyenne, les hémisphères adhèrent à la face endocrânienne de la base du crâne, et dans la fosse postérieure ils en sont séparés par le cervelet et le tronc cérébral. Les faces hémisphériques sont parcourues de circonvolutions et de sillons. Les circonvolutions représentent des bourrelets de la substance cérébrale et les sillons sont les dépressions entre les circonvolutions.

Chaque hémisphère comporte quatre *lobes* : *frontal, pariétal, temporal* et *occipital* ainsi qu'une *insula* que l'on compte parfois comme cinquième lobe. Le lobe frontal occupe la partie antérieure de la boîte crânienne, y compris la fosse crânienne antérieure, la *scissure de Rolando* (*sillon central*) le sépare, en arrière, du lobe pariétal. Le lobe temporal est logé dans la fosse cérébrale moyenne et séparé des lobes frontal et pariétal par la *fosse latérale* du cerveau et la *scissure latérale*[1]. Le lobe occipital est situé au-dessus du cervelet dans la partie posté-

[1] Scissure de Sylvius. (*N.d.R.*)

Scanned with OKEN Scanner

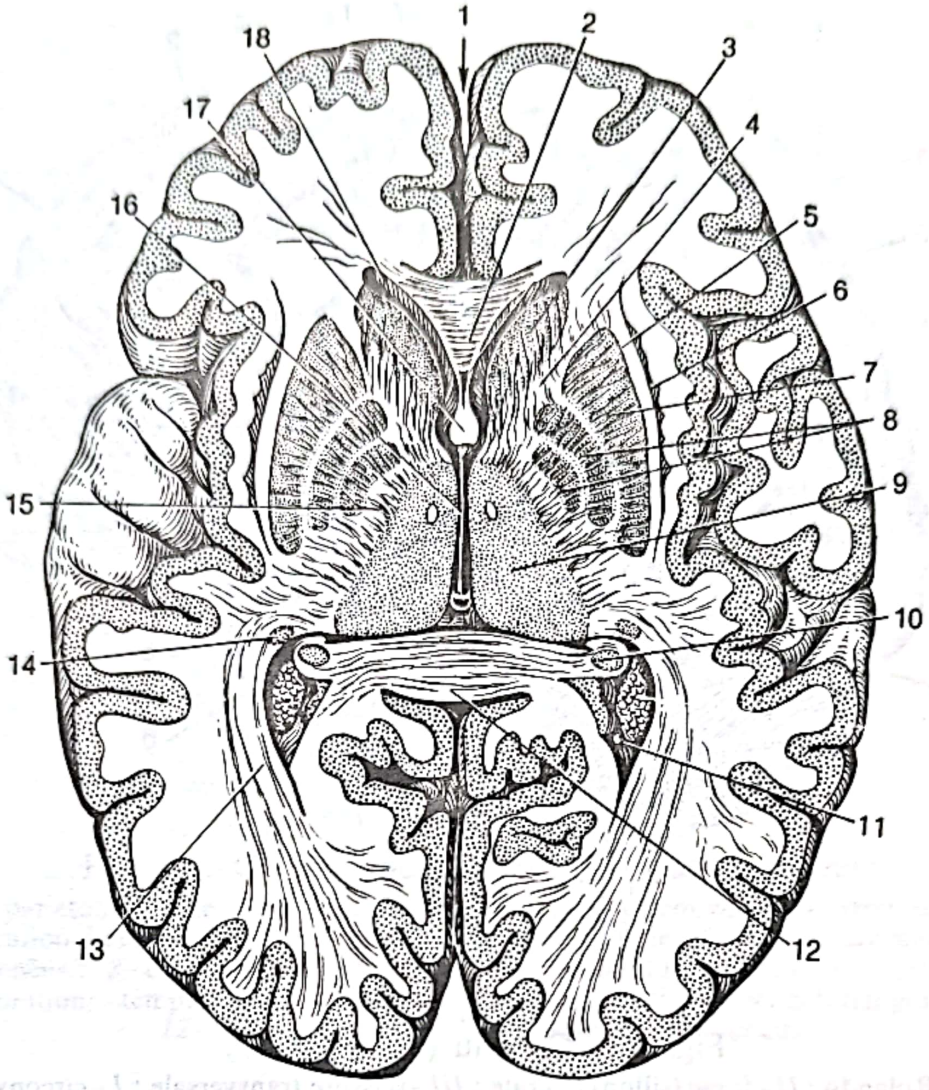

Fig. 150. Hémisphères cérébraux (coupe horizontale) :

1 – scissure interhémisphérique ; *2* – genou du corps calleux ; *3* – tête du noyau caudé ; *4* – bras antérieur de la capsule interne ; *5* – capsule externe ; *6* – claustrum ; *7* – putamen ; *8* – pallidum ; *9* – thalamus ; *10* – hippocampe ; *11* – corne postérieure du ventricule latéral ; *12* – splénum (du corps calleux) ; *13* – couronne rayonnante ; *14* – queue du noyau caudé ; *15* – bras postérieur de la capsule interne ; *16* – IIIe ventricule ; *17* – piliers antérieurs du trigone ; *18* – corne antérieure du ventricule latéral

rieure de la boîte crânienne ; il est séparé du lobe pariétal par la *scissure pariéto-occipitale* qui passe sur la face médiale des hémisphères cérébraux. L'insula gît en profondeur de la fosse latérale du cerveau. Chaque lobe est parcouru, dans différentes directions, de sillons et de circonvolutions de taille variable. La direction et l'étendue peuvent varier d'un homme à l'autre, voire d'un hémisphère à l'autre chez un même individu, mais la configuration générale demeure à peu près la même. Les sillons et les circonvolutions n'apparaissent pas en même temps au cours du développement de l'encéphale (fig. 151 et 152). Les scissures centrale, latérale, pariéto-occipitale et certaines autres, de direction constante et assez profondes, sont les premières à faire leur apparition. Le processus de formation des sillons moins profonds continue après la naissance.

Les hémisphères cérébraux sont faits de substance grise et blanche. La lame de substance grise étalée à la surface des hémisphères s'appelle *cortex cérébral*

Scanned with OKEN Scanner

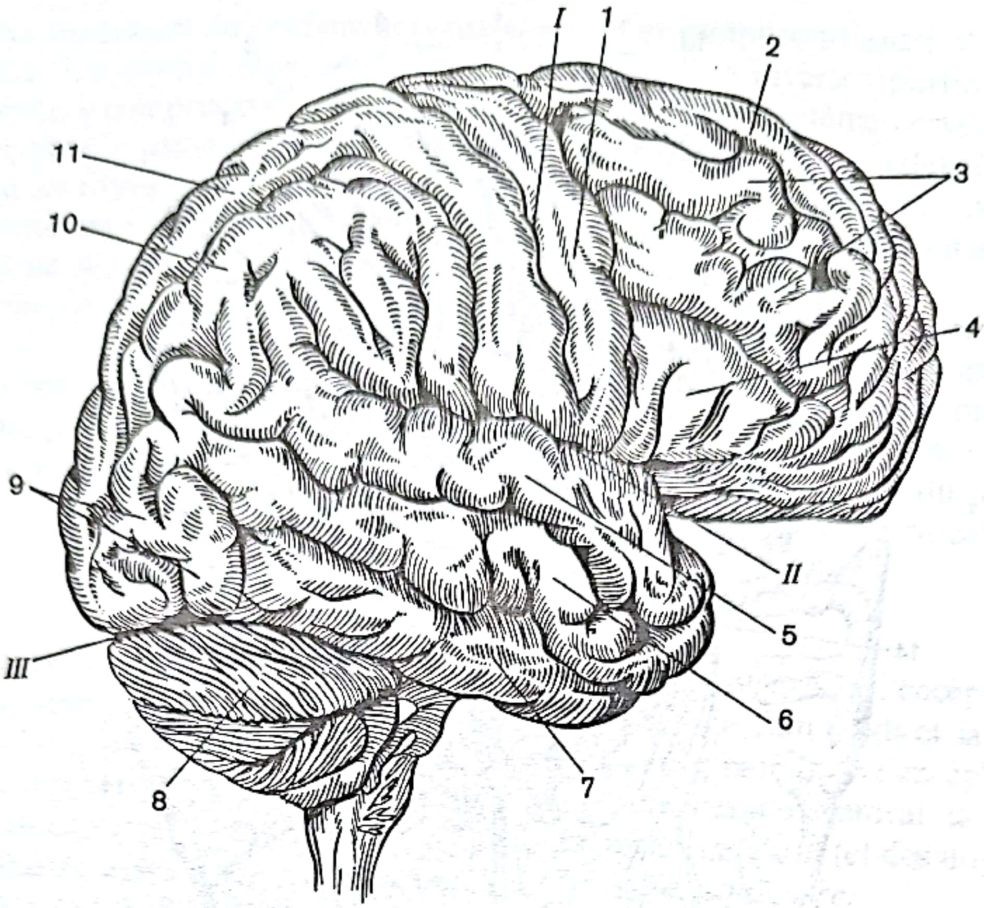

Fig. 151. Cerveau (vue latérale) :
I – scissure de Rolando ; *II* – fosse (sillon) latérale ; *III* – scissure transversale ; *1* – circonvolution prérolandique ; *2* – circonvolution frontale supérieure ; *3* – circonvolution frontale moyenne ; *4* – circonvolution frontale inférieure ; *5* – circonvolution temporale supérieure ; *6* – circonvolution temporale moyenne ; *7* – circonvolution temporale inférieure ; *8* – cervelet ; *9* – lobe occipital ; *10* – lobule pariétal inférieur ; *11* – lobule pariétal supérieur

(écorce cérébrale). Il recouvre les autres formations cérébrales à la manière d'un manteau, et on l'appelle aussi *pallium* (*manteau*). Sous le cortex est située la substance blanche au sein de laquelle se trouvent des îlots de substance grise, les *noyaux gris centraux* (noyaux des hémisphères cérébraux). Chaque hémisphère a une cavité de forme complexe, le *ventricule latéral.*

Les formations hémisphériques liées à la fonction olfactive furent les premières à apparaître au cours de l'évolution. Puis, ce fut le tour des noyaux gris centraux. Le cortex cérébral (à l'exception des portions olfactives) est le plus récent. Suivant l'évolution, on distingue dans les hémisphères cérébraux le cortex (manteau), les noyaux et le rhinencéphale.

Noyaux gris centraux

Les *noyaux gris centraux* se situent à la base des hémisphères, dans le voisinage du diencéphale (fig. 150). Ce sont le corps strié, le claustrum et le noyau amigdalien.

Scanned with OKEN Scanner

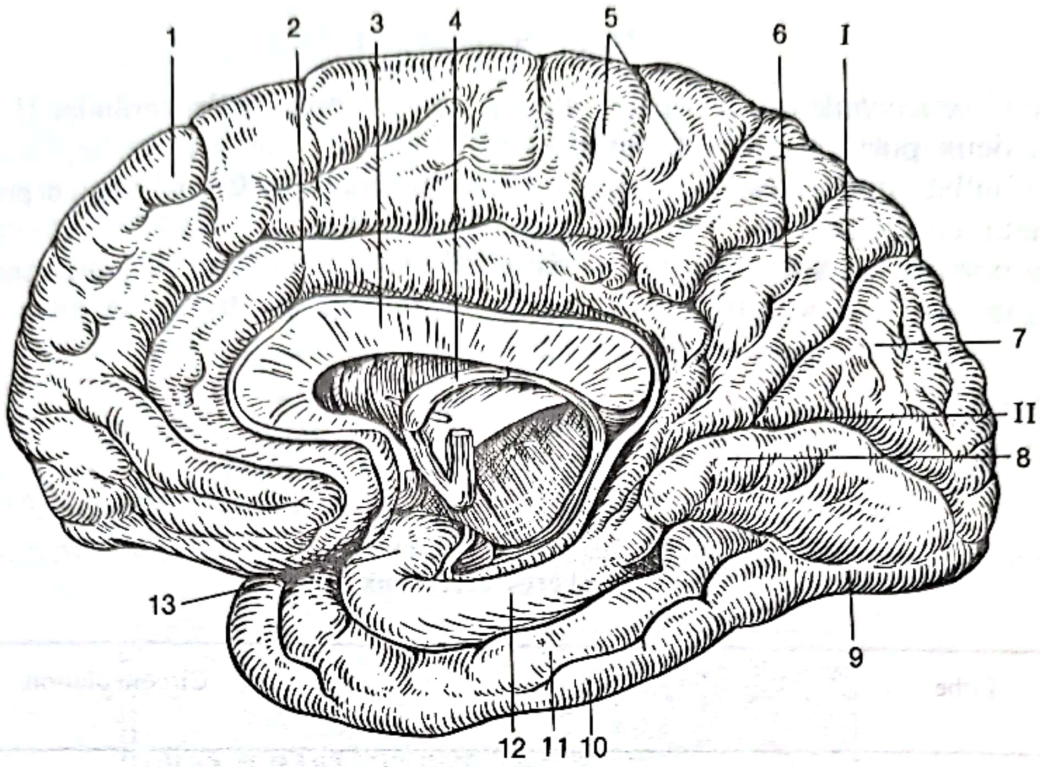

Fig. 152. Cerveau (hémisphère droit, face médiale) :
I – scissure pariétooccipitale ; *II* – scissure calcarine ; *1* – circonvolution frontale supérieure ; *2* – circonvolution du corps calleux ; *3* – corps calleux ; *4* – trigone ; *5* – lobule paracentral ; *6* – précunéus ; *7* – cunéus ; *8* – circonvolution linguale ; *9* – circonvolution occipitotemporale médiale ; *10* – circonvolution temporale inférieure ; *11* – circonvolution occipitotemporale latérale ; *12* – circonvolution de l'hyppocampe ; *13* – uncus

Le *corps strié* se compose de deux noyaux, caudé et lenticulaire, séparés par une bandelette de substance blanche, la capsule interne. Le *noyau caudé* loge près du thalamus et montre l'aspect d'un arc, on y distingue la tête, le corps et la queue. Le *noyau lenticulaire* est en dehors du noyau caudé, de fines lamelles de substance blanche le divisent en trois parties. Une partie, de couleur plus sombre, s'appelle *putamen*, deux autres, plus claires, sont les *pallidums latéral* et *médial*. Les noyaux du corps strié représentent les centres moteurs sous-corticaux du système extrapyramidal, responsable de la régulation des actes moteurs automatiques complexes. Le système extrapyramidal comprend aussi le locus niger et les noyaux rouges pédonculaires.

En clinique, le corps strié est divisé en deux portions, le néostriatum comprenant le noyau caudé et le putamen du noyau lenticulaire, et le *paléostriatum* composé de pallidums. Le paléostriatum est plus ancien que le néostriatum. Les signes cliniques de lésion de ces deux portions du corps strié sont aussi quelque peu différents.

Le *claustrum* est une mince lame de substance grise, étalée à côté du noyau lenticulaire dont elle est séparée par une cloison de substance blanche, la capsule externe.

Le *noyau amygdalien* siège dans la portion antérieure du lobe temporal et fait partie du système limbique.

Scanned with OKEN Scanner

Rhinencéphale

Le *rhinencéphale* est la formation la plus ancienne de l'encéphale. Il comprend deux portions, périphérique et centrale.

Le bulbe olfactif, les voies olfactives, le trigone olfactif et l'espace perforé antérieur constituent la portion périphérique.

La portion centrale est représentée par la circonvolution de l'hippocampe avec l'uncus, l'hippocampe et d'autres formations limitrophes.

Tableau 1

Principales scissures et circonvolutions des hémisphères cérébraux

Lobe	Scissure	Circonvolution
	Face superieure laterate	
Frontal	Prérolandique	Prérolandique
	Frontale supérieure	Frontale supérieure
		Frontale moyenne
Pariétal	Frontale inférieure	Frontale inférieure
	Postrolandique	Postrolandique
	Intrapariétale	Lobules pariétaux supérieur et inférieur
Temporal	Temporale supérieure	Temporale supérieure,
	Temporale inférieure	moyenne et inférieure
	Faces médiale et inférieure	
Frontal, pariétal, occipital et temporal	Olfactive et orbitaires (à la face inférieure du lobe frontal)	Olfactives et orbitaires médiale et latérale (à la face inférieure du lobe frontal)
	Scissure de l'hippocampe (sur le lobe temporal)	Circonvolution de l'hippocampe, uncus sur le lobe temporal
	Collatérale et occipitotemporale (sur les lobes temporal et occipital)	Occipitotemporales latérale et médiale (sur les lobes temporal et occipital)
	Scissure du corps calleux	Circonvolution du corps calleux et son isthme (contourne le corps calleux en avant, en haut et en arrière)
	Callosomarginale (limite la circonvolution du corps calleux sur les lobes frontal et parétal)	Lobule paracentral (sur les lobes frontal et pariétal)
		Précunéus (sur le lobe pariétal)
	Calcarine (sur le lobe occipital, separe le cuneus de la circonvolution occipitotemporale mediale et du lobule lingual)	Cunéus (sur le lobe occipital)
		Lobule lingual (sur le lobe occipital)

Scanned with OKEN Scanner

Cortex cérébral

Le *cortex cérébral*, ou *écorce cérébrale*, est une lame de substance grise, de 2 à 5 mm d'épaisseur, étalée à la surface des hémisphères, non seulement sur les circonvolutions, mais aussi sur tous les sillons, ce qui fait que sa surface est assez importante et atteint chez l'adulte 2200 cm².

Le cortex contient une quantité colossale de neurones (entre 10 et 14 milliards) disposés en couches (fig. 153), qui sont entrecoupées de bandelettes de fibres nerveuses. Le cortex comprend également les cellules névrogliales. On distingue dans le cortex 6 principales couches de cellules nerveuses, les neurones de chaque couche étant de forme et de taille différentes. Par ailleurs, le cortex cérébral a ceci de spécifique qu'il contient des cellules pyramidales.

Suivant le signe fonctionnel, les neurones corticaux sont divisés en trois types: afférents (sensitifs), d'association (intercalaires) et efférents (effecteurs).

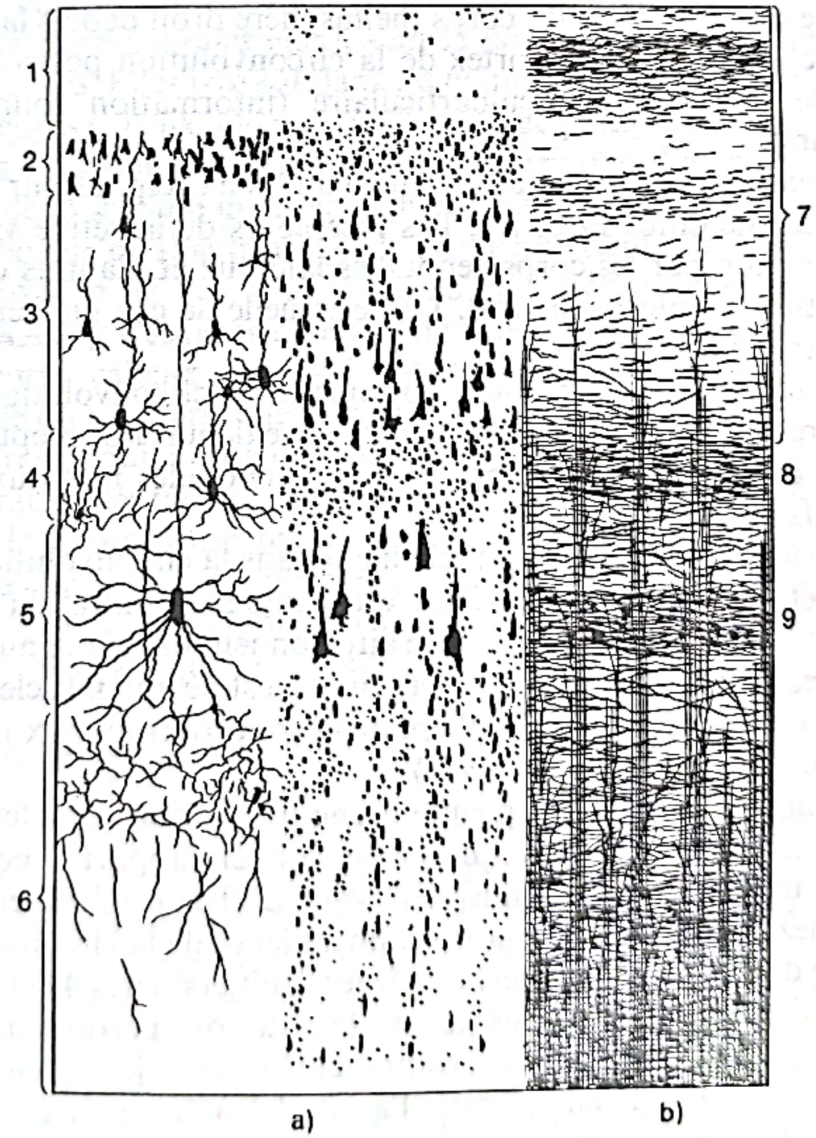

Fig. 153. Cortex (écorce) cérébral :
a – schéma de disposition des cellules ; *b* – schéma de dispostion des fibres : *1* – couche moléculaire ; *2* – couche granulaire externe ; *3* – couche de cellules pyramidales ; *4* – couche granulaire interne ; *5* – couche ganglionnaire ; *6* – couche polymorphe ; *7*, *8* et *9* – couches de fibres

Scanned with OKEN Scanner

Les premiers reçoivent les fibres nerveuses des voies afférentes (ascendantes). Les neurones d'association établissent la communication entre les différentes parties du cortex. Les neurones efférents sont les cellules nerveuses dont les prolongements (les axones) constituent les voies efférentes (descendantes) allant du cortex vers les noyaux de l'encéphale et de la moelle épinière.

Les diverses parties du cortex cérébral ont des particularités ultrastructurales caractéristiques (composition des cellules, épaisseur des couches, etc.). Aussi les divise-t-on en *aires corticales*. La classification la plus utilisée en compte 50. Chacune, outre son nom, a un numéro (1, 2, 3, 4, etc.).

Suivant les particularités fonctionnelles, on distingue dans le cortex cérébral diverses aires liées entre elles : sensitives, motrices et associatives (les neurones de ces dernières établissent la communication entre les aires corticales).

L'*aire de sensibilité cutanée* occupe essentiellement la circonvolution postrolandique et la portion postérieure du lobule paracentral du lobe pariétal (aires 1 et 2). Elle reçoit par les noyaux thalamiques l'information des récepteurs cutanés de la partie controlatérale du corps (hémisphère droit depuis la moitié gauche du corps et *vice versa*). Le cortex de la circonvolution postrolandique est aussi l'aire de sensibilité musculoarticulaire (information fournie par les propriocepteurs).

L'*aire visuelle* est située à la face médiale du lobe occipital, sur les bords de la scissure calcarine (aires 17 et 18). Les récepteurs de la rétine visuelle y envoient l'information par les corps genouillés latéraux et d'autres centres optiques sous-corticaux (intermédiaires). L'aire visuelle de chaque hémisphère est reliée à la retine des deux yeux.

L'*aire auditive* occupe la portion moyenne de la circonvolution temporale supérieure (aires 41 et 42). L'information y arrive depuis les récepteurs de l'organe de Corti de l'oreille interne par les corps genouillés médiaux et d'autres centres auditifs intermédiaires.

L'*aire motrice* est localisée essentiellement dans la circonvolution prérolandique (aires 4 et 6) et la partie antérieure du lobule paracentral du lobe frontal. Les grandes cellules pyramidales de cette aire donnent naissance au faisceau pyramidal (faisceau des mouvements volontaires) destiné aux muscles controlatéraux (les influx efférents de l'hémisphère droit sont transmis aux muscles de la moitié gauche du corps et *vice versa*).

Aires du langage. Le langage résulte d'une interaction complexe des vastes régions du cortex. Certaines parties corticales sont en rapport direct avec le langage. Elles se trouvent dans l'hémisphère gauche chez les droitiers et l'hémisphère droit chez les gauchers. La portion postérieure de la circonvolution frontale inférieure de l'hémisphère gauche chez les droitiers (aires 44 et 45) renferme la *zone motrice du langage oral*. Les lésions de cette zone perturbent la coordination des mouvements des organes verbomoteurs (lèvres, joues, etc.), ce qui détruit, complètement ou en partie, l'aptitude à prononcer les paroles.

La portion postérieure de la circonvolution temporale supérieure est la *zone sensorielle (auditive) du langage oral*. Sa lésion perturbe la compréhension des mots entendus. La *zone motrice du langage écrit* est située dans la portion postérieure de la circonvolution frontale moyenne, et la *zone sensorielle (visuelle) du*

Scanned with OKEN Scanner

langage écrit dans le lobule pariétal inférieur (la circonvolution angulaire).

Le *système limbique* comprend la circonvolution limbique, l'hippocampe, le trigone, le noyau amygdalien, etc. Dans la physiologie, ce système est appelé *cerveau viscéral*, car il reçoit l'information depuis les récepteurs viscéraux (intérocepteurs). Ensemble avec l'hypothalamus, le système limbique contrôle l'activité des viscères.

Substance blanche des hémisphères cérébraux

La *substance blanche* des hémisphères cérébraux est composée de fibres nerveuses qui assument la liaison entre diverses parties de l'encéphale. Suivant la nature de la communication, on distingue les fibres nerveuses d'association, commissurales et de projection.

Les *fibres d'association* établissent la communication entre diverses parties d'un même hémisphère.

Les *fibres commissurales* établissent la communication entre le cortex des deux hémisphères. Elles passent dans les commissures, dont la plus volumineuse s'appelle corps calleux. On reconnaît aussi de petites commissures cérébrales antérieure et postérieure et la commissure du trigone. Le *corps calleux* loge en profondeur de la scissure interhémisphérique et représente une épaisse lame de substance blanche où l'on distingue la partie antérieure, le genou avec crochet, la partie moyenne, le tronc, et la partie postérieure, le splénum (bourrelet) (hors-texte XXIV). Ces parties sont bien visibles sur la coupe sagittale de l'encéphale. Le corps calleux surplombe le *trigone*, composé d'un corps (partie moyenne), de deux piliers antérieurs venant des corps mammillaires et de deux piliers postérieurs qui divergent et pénètrent dans les cornes inférieures des ventricules latéraux. Des faisceaux de fibres passent entre les piliers postérieurs, ils constituent la commissure du trigone cérébral (fornix).

Les *fibres de projection* entrent dans la constitution des divers faisceaux conducteurs et établissent la communication bilatérale entre le cortex, d'une part, d'autres portions de l'encéphale et les segments de la moelle épinière, d'autre part. Ainsi, la substance blanche des hémisphères cérébraux contient des fibres de projection qui sont les prolongements des neurones des différentes formations diencéphaliques (thalamus, corps genouillés). Elles assument la liaison entre ces formations et diverses portions du cortex cérébral (par exemple, le cortex visuel du lobe occipital de l'hémisphère). D'autres fibres de projection sont les prolongements des neurones du cortex cérébral, elles se dirigent depuis la substance blanche hémisphérique vers d'autres zones de l'encéphale (par exemple, vers les noyaux moteurs des nerfs crâniens dans le tronc cérébral) ou vers la moelle épinière. Ces fibres nerveuses de projection établissent la communication entre le cortex cérébral et les autres parties du système nerveux central.

Dans chaque hémisphère cérébral, les fibres de projection forment la *corona radiata* (*couronne rayonnante*) et une couche de substance blanche, la capsule interne, entre les noyaux gris centraux et le thalamus.

La *capsule interne* est disposée entre la tête du noyau caudé et le thalamus, d'une part, le noyau lenticulaire, de l'autre (v. fig. 150). Elle comporte un bras

Scanned with OKEN Scanner

antérieur, un genou et un bras postérieur. Chaque partie de la capsule interne est formée par des faisceaux conducteurs déterminés. Ainsi, les fibres cortico-nucléaires passent dans le genou, les fibres corticospinales dans la partie antérieure du bras postérieur, etc.

Ventricules latéraux

Les ventricules latéraux, droit et gauche, se placent à l'intérieur de l'hémisphère cérébral respectif et représentent d'étroites fentes de forme complexe. Chaque ventricule comprend une *partie centrale* située en profondeur du lobe pariétal et des expansions en cul-de-sac au niveau d'autres lobes : les *cornes antérieure* (frontale) dans le lobe frontal, *postérieure* (occipitale) dans le lobe occipital et *inférieure* (temporale) dans le lobe temporal. Les parois du ventricule latéral sont constituées de différentes formations de l'hémisphère. Ainsi, la paroi supérieure de la partie centrale et de toutes les cornes est faite essentiellement de faisceaux de fibres du corps calleux. La tête du noyau caudé intervient dans la constitution de la paroi latérale de la corne antérieure, le corps de ce noyau fait partie de la paroi inférieure de la portion centrale, et la queue participe à la formation de la paroi supérieure de la corne inférieure. La paroi médiale de la corne inférieure présente une bosse appelée *hippocampe*.

La partie centrale et la corne inférieure des ventricules latéraux contiennent des villosités, le *plexus choroïde du ventricule latéral*[1]. Par le trou interventriculaire, situé entre le pilier antérieur du trigone et le thalamus, chaque ventricule latéral communique avec le IIIe ventricule.

Grandes voies de l'encéphale et de la moelle épinière

Les grandes voies de l'encéphale et de la moelle épinière (fig. 154) sont des faisceaux de fibres nerveuses se détachant des cellules nerveuses, qui relient les centres nerveux sous-jacents aux centres sus-jacents, et *vice versa*. Chaque voie a une localisation déterminée dans la substance blanche de l'encéphale et dans les cordons médullaires. On distingue les voies ascendantes (afférentes) et descendantes (efférentes). Elles sont fort nombreuses, on fournit ci-dessous les détails sur les grandes voies.

Voies ascendantes (afférentes)

Les *voies ascendantes* (*afférentes*), ou *sensitives*, conduisent l'information depuis les récepteurs du corps au cortex cérébral, au cortex cérébelleux et à d'autres centres.

---

[1] Les ventricules latéraux, de même que les autres ventricules de l'encéphale et le canal central de la moelle épinière, sont revêtus à l'intérieur de cellules épendymaires macrogliales. Ces cellules tapissent aussi les plexus choroïdes des ventricules, elles prennent une part active à la formation du liquide céphalorachidien et à la régulation de sa composition.

Scanned with OKEN Scanner

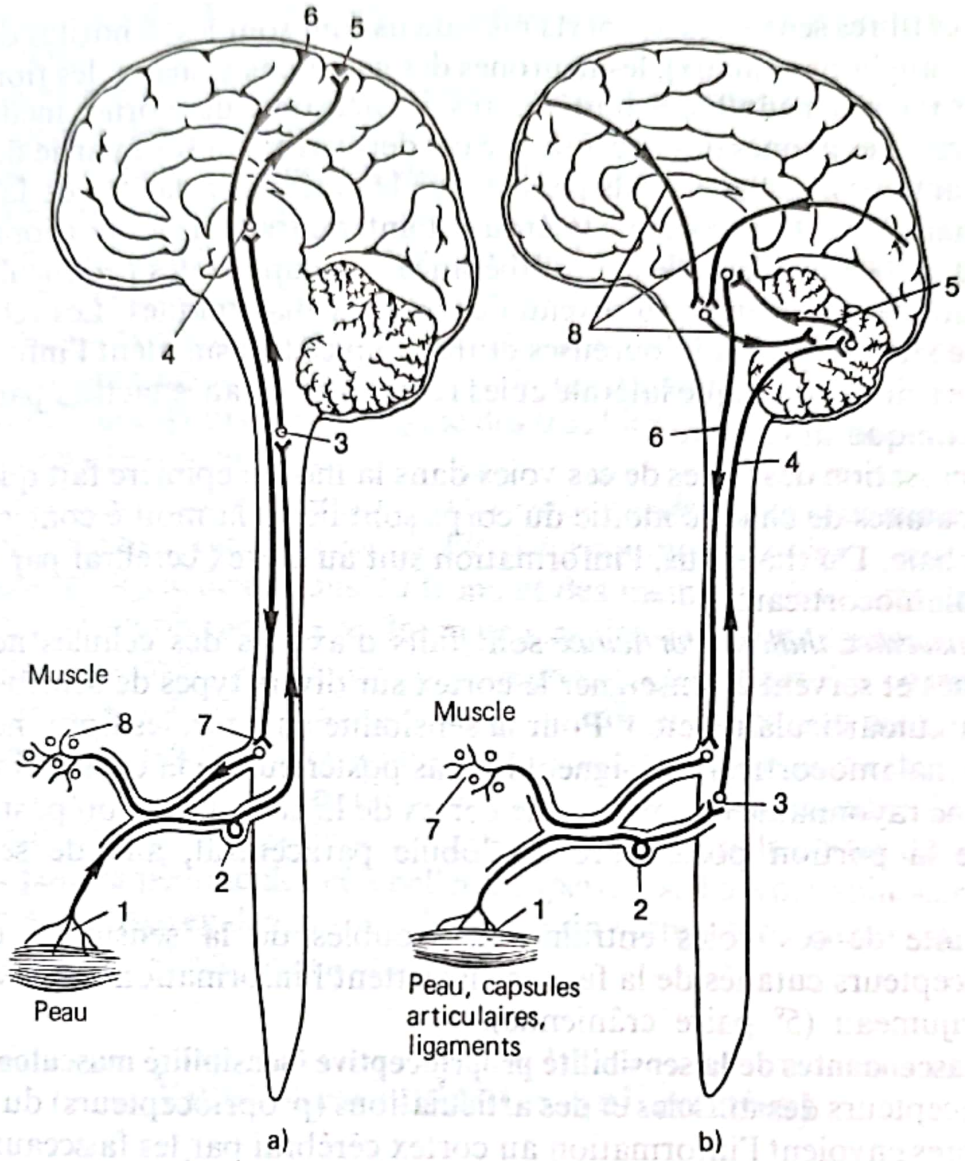

Fig. 154. Faisceaux conducteurs de l'encéphale et de la moelle épinière (schéma)
a : *1* – récepteurs ; *2* – ganglion spinal ; *3* – cellules des noyaux gracile et cunéiforme (dans le bulbe rachidien) ; *4* – cellules du thalamus ; *5* – cellules du cortex cérébral (circonvolution rolandique postérieure) ; *6* – cellules pyramidales du cortex cérébral (circonvolution rolandique antérieure) ; *7* – neurones moteurs des cornes antérieures de la moelle épinière ; *8* – terminaisons motrices dans le muscle ; *b* : *1* – récepteurs ; spinal ; *3* – noyaux sensitifs des cornes postérieures ; *4* – voies cérébelloru-briques ; *6* – voie rubrospinale ; *7* – terminaisons motrices dans le muscle ; *8* – connexions du cortex cérébral et du cervelet

Les voies menant au cortex cérébral sont *trineuroniques*. Les premiers neurones siègent dans les ganglions spinaux et les ganglions sensitifs des nerfs crâniens. Les deuxièmes se placent dans les noyaux des cornes médullaires postérieures ou bien dans les noyaux du tronc cérébral. Les troisièmes logent dans les noyaux thalamiques. Les voies menant au cervelet ne passent pas par les thalamus et sont, donc, dépourvues de troisièmes neurones.

Voies ascendantes de la sensibilité extéroceptive (sensibilité cutanée). Les récepteurs cutanés du tronc et des membres transmettent l'information par les faisceaux spinothalamiques antérieur et latéral au thalamus et de là par les faisceaux thalamocorticaux au cortex cérébral.

Les *voies spinothalamiques antérieure* et *latérale* comprennent les récepteurs

Scanned with OKEN Scanner

cutanés, les fibres sensitives des nerfs rachidiens (qui sont les dendrites des neurones des ganglions spinaux), les neurones des ganglions spinaux, les fibres nerveuses des racines médullaires postérieures, les neurones des cornes médullaires postérieures. Les axones des neurones de ces dernières, qui font partie des voies spinothalamiques, décussent : ils passent sur le côté controlatéral de la moelle épinière, parcourent ses cordons latéraux et antérieurs, puis les portions postérieures du bulbe rachidien, de la protubérance annulaire et des pédoncules cérébraux avant de se terminer au niveau des noyaux thalamiques. Les récepteurs cutanés de stimulations douloureuses et thermiques transmettent l'information par la voie spinothalamique latérale et les récepteurs cutanés tactiles par la voie spinothalamique antérieure.

La décussation des fibres de ces voies dans la moelle épinière fait que les récepteurs cutanés de chaque moitié du corps sont liés à la moitié controlatérale de l'encéphale. Du thalamus, l'information suit au cortex cérébral par les faisceaux thalamocorticaux.

Les *faisceaux thalamocorticaux* sont faits d'axones des cellules nerveuses thalamiques et servent à renseigner le cortex sur divers types de sensibilité (cutanée, musculoarticulaire, etc.). Pour la sensibilité cutanée, les fibres nerveuses de la voie thalamocorticale rejoignent le bras postérieur de la capsule interne et la couronne rayonnante et vont vers le cortex de la circonvolution postrolandique et de la portion postérieure du lobule paracentral, aire de sensibilité cutanée.

L'atteinte de ces voies entraîne les troubles de la sensibilité cutanée.

Les récepteurs cutanés de la face transmettent l'information au cerveau par le nerf trijumeau (5e paire crânienne).

Voies ascendantes de la sensibilité proprioceptive (sensibilité musculoarticulaire). Les récepteurs des muscles et des articulations (propriocepteurs) du tronc et des membres envoient l'information au cortex cérébral par les faisceaux gracile et cunéiforme, et cette information sert à l'orientation spatiale du corps et de ses différentes parties.

Le *faisceau gracile* (ou *faisceau de Goll*) et le *faisceau cunéiforme* (*faisceau de Burdach*) comprennent les récepteurs des muscles et des articulations, les fibres sensitives des nerfs rachidiens, les neurones des ganglions spinaux dont les axones vont avec les racines postérieures vers la moelle épinière et, sans passer par les cornes postérieures, entrent dans les cordons postérieurs. Avec ceux-ci, ils montent au bulbe rachidien et rejoignent les neurones des noyaux gracile et cunéiforme. Les axones de ces derniers se croisent dans le bulbe rachidien avec les axones controlatéraux et passent ensuite dans les portions postérieures de la protubérance annulaire et des pédoncules cérébraux vers les neurones des noyaux thalamiques.

Du thalamus, les fibres nerveuses des faisceaux thalamocorticaux conduisent l'information dans le cortex de la circonvolution postrolandique et du lobule paracentral. Les propriocepteurs des membres inférieurs et de la moitié inférieure du tronc transmettent l'information par le faisceau gracile, et les propriocepteurs de la moitié supérieure du tronc et des membres supérieurs par le faisceau cunéiforme. Suite à la décussation des fibres de ces faisceaux, les

Scanned with OKEN Scanner

propriocepteurs de chaque moitié du corps sont liés au cortex de l'hémisphère controlatéral.

Certains nerfs crâniens comportent des fibres nerveuses conduisant l'information depuis les propriocepteurs de la tête.

Voies ascendantes spinocérébelleuses. La transmission de l'information depuis les propriocepteurs jusqu'au cervelet se fait par les *voies spinocérébelleuses antérieure* et *postérieure* et constitue une condition indispensable à la participation du cervelet à la coordination des mouvements et à la régulation du tonus musculaire. L'arrivée de l'information dans le cervelet ne provoque pas de sensation perçue par notre conscience (sensibilité consciente). L'atteinte des voies spinocérébelleuses peut être à l'origine des troubles du tonus musculaire et de la coordination des mouvements.

Le *faisceau spinocérébelleux antérieur* (*faisceau de Gowers*) et le *faisceau spinocérébelleux postérieur* (*faisceau de Flechsig*) comprennent les propriocepteurs des muscles et des articulations du tronc et des membres, les fibres centripètes (sensitives) des nerfs rachidiens, les neurones des ganglions spinaux, les fibres nerveuses des racines médullaires postérieures, les neurones des cornes médullaires postérieures. Les prolongements des neurones des cornes postérieures (fibres nerveuses) passent dans les cordons latéraux de la moelle épinière vers le bulbe rachidien. De là, la voie spinocérébelleuse antérieure monte à la protubérance annulaire, puis aux pédoncules cérébraux et atteint le cortex du vermis cérébelleux par les pédoncules cérébelleux supérieurs. La voie spinocérébelleuse postérieure se dirige également vers le cortex du vermis cérébelleux, mais par les pédoncules cérébelleux inférieurs.

Voies descendantes (efférentes)

Les *voies descendantes*, ou *motrices*, servent à conduire les influx efférents du cortex cérébral ou des noyaux (centres) sous-corticaux dans les noyaux moteurs du tronc cérébral et de la moelle épinière, et de là par les nerfs moteurs dans les organes du corps (ainsi s'effectue la régulation nerveuse de l'activité des organes). Les voies descendantes décrites ci-dessous servent à transmettre les influx efférents aux muscles squelettiques.

Voies descendantes des mouvements volontaires. Le cortex cérébral, qui contrôle les mouvements volontaires, envoie les influx efférents par les voies pyramidales (ayant pour origine les grandes cellules pyramidales du cortex).

Les *voies pyramidales* sont *bineuroniques*. Les premiers neurones, les grandes cellules pyramidales, logent dans le cortex moteur et s'appellent en clinique *neurones moteurs centraux*. Les seconds font partie des noyaux moteurs des nerfs crâniens dans le tronc cérébral et des cornes antérieures de la moelle épinière. Ce sont les *neurones moteurs périphériques*. On classe comme faisceaux pyramidaux les faisceaux corticospinaux antérieur et latéral, ainsi que le faisceau géniculé (fibres corticonucléaires). L'atteinte de ces voies provoque les troubles des mouvements volontaires (paralysie).

Les *faisceaux corticospinaux antérieur* et *latéral* naissent des portions supé-

Scanned with OKEN Scanner

rieure et moyenne de la circonvolution prérolandique et de la portion antérieure du lobe paracentral de l'hémisphère cérébral et passent successivement par la couronne rayonnante, le bras postérieur de la capsule interne, les portions antérieures du pédoncule cérébral et de la protubérance annulaire, la pyramide bulbaire. Puis, les fibres nerveuses du faisceau corticospinal antérieur entrent dans les cordons antérieurs de la moelle épinière et, au niveau de ses différents segments, franchissent la ligne médiane en direction des neurones moteurs des cornes antérieures. Les fibres nerveuses du faisceau corticospinal latéral décussent à la limite du bulbe rachidien et de la moelle épinière (décussation pyramidale) et franchissent la ligne médiane en direction des cordons médullaires latéraux. Dans la moelle épinière, elles rejoignent au niveau des différents segments des neurones moteurs des cornes antérieures. Par les fibres motrices faisant partie des racines antérieures et des nerfs rachidiens, les neurones moteurs envoient les influx efférents vers les muscles du tronc et des membres et vers une partie des muscles du cou.

La décussation des fibres des faisceaux pyramidaux fait que l'aire corticale motrice de chaque hémisphère est liée aux muscles controlatéraux.

Le *faisceau géniculé* (*fibres corticonucléaires*) part de la portion inférieure de la circonvolution prérolandique de l'hémisphère cérébral, parcourt la substance blanche de l'hémisphère avec la couronne rayonnante et le genou de la capsule interne, puis atteint les pédoncules cérébraux. Une partie des fibres rejoigne les noyaux moteurs des nerfs crâniens dans les pédoncules cérébraux, une autre partie descend dans la protubérance annulaire et une troisième dans le bulbe rachidien pour atteindre les noyaux moteurs des nerfs crâniens qui y sont disposés. Puis, les fibres de ces nerfs conduisent les influx efférents dans les muscles appropriés (ceux de la tête et certains muscles du cou ainsi que les muscles de la langue, du voile du palais, du pharynx et du larynx).

Les fibres corticonucléaires décussent à proximité des noyaux des nerfs crâniens, ceux-ci sont donc rejoints par les fibres venant du cortex de l'hémisphère controlatéral. La contraction de nombreux muscles innervés par les nerfs crâniens est contrôlée par les deux hémisphères cérébraux. Ce sont les muscles masticateurs, les muscles de la mimique de la partie supérieure de la face, les muscles du globe oculaire, du voile du palais, du pharynx et du larynx.

Voies descendantes (efférentes) extrapyramidales. Les influx efférents envoyés par les noyaux caudé et lenticulaire, le cervelet et d'autres noyaux qui participent à la coordination réflexe des mouvements et à la régulation du tonus musculaire sont conduits par les *voies extrapyramidales*, dont les cellules pyramidales du cortex cérébral sont absentes. Il s'agit, notamment, du faisceau rubrospinal.

Le *faisceau rubrospinal* naît dans les noyaux rouges des pédoncules cérébraux (mésencéphale). Les fibres nerveuses qui se détachent des neurones des deux noyaux rouges forment dans les pédoncules une décussation, après quoi elles descendent dans la protubérance annulaire puis dans le bulbe rachidien et de là dans les cordons médullaires latéraux. Dans la moelle épinière, elles rejoignent, au niveau des différents segments, les neurones moteurs des cornes antérieures. Les neurones des noyaux rouges reçoivent, pour leur part, les fibres

Scanned with OKEN Scanner

nerveuses en provenance des noyaux du cervelet (voie cérébellorubrique), des noyaux caudé et lenticulaire et du locus niger.

Les neurones moteurs des cornes médullaires antérieures sont également rejoints par les fibres nerveuses d'autres faisceaux descendants (faisceau réticulospinal issu des neurones de la formation réticulée, faisceau tectospinal issu des neurones des noyaux de la lame quadrijumelle, etc.).

Méninges

La moelle épinière et l'encéphale sont recouvertes de *méninges* (membranes) entre lesquelles sont aménagés des espaces en forme de fente qui contiennent du liquide, ce qui crée une bonne protection de la substance cérébrale délicate. Le trou occipital est le point de transition entre les méninges de la moelle épinière et le l'encéphale.

On compte trois méninges (fig. 155) : externe, dure ; moyenne, arachnoïde ; interne, molle.

L'inflammation des méninges s'appelle *méningite*.

La *méninge dure* ou *dure-mère* est une lame conjonctive dense formant une sorte de sac autour de la moelle épinière, de l'encéphale et des autres méninges. Elle est pourvue de vaisseaux et de nerfs propres.

L'*arachnoïde* est très mince et transparente, elle est composée de tissu fibreux lâche, recouverte d'endothélium, et dépourvue de vaisseaux sanguins.

Le *méninge* molle ou *pie-mère* est une mince lame de tissu fibreux lâche, elle contient beaucoup de vaisseaux sanguins et possède des nerfs.

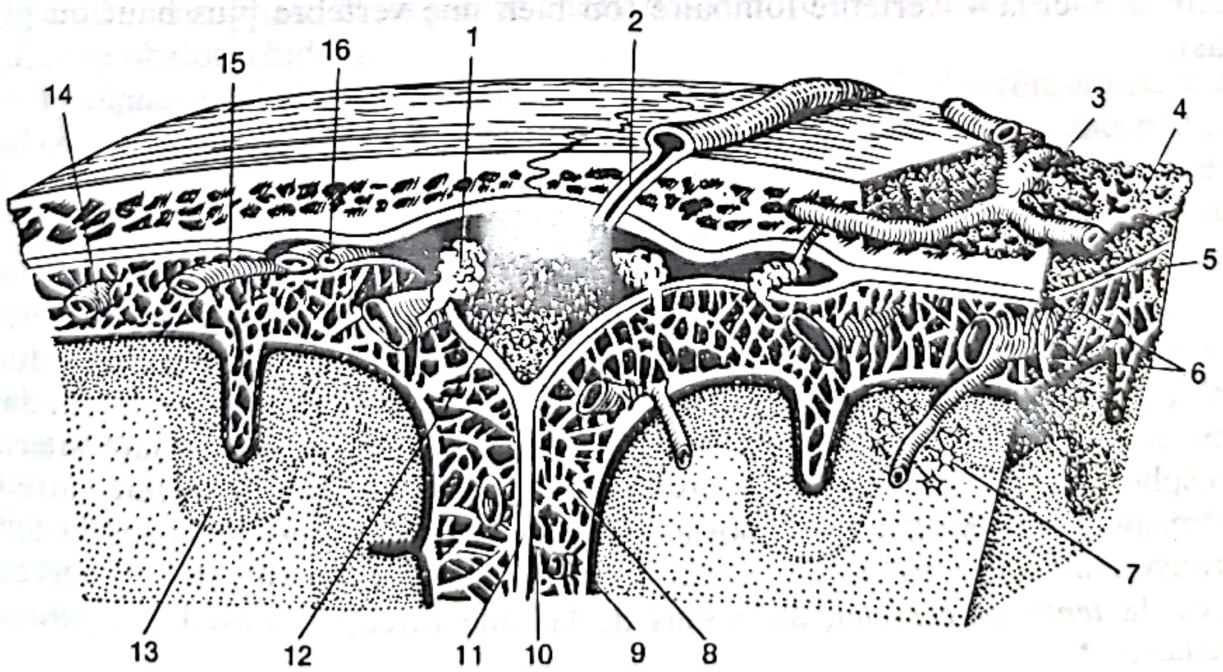

Fig. 155. Méninges de l'encéphale :

1 – granulations arachnoïdiennes ; *2* – veines émissaires ; *3* – veines diploïques ; *4* – diploé ; *5* – dure-mère ; *6* et *10* – arachnoïde ; *7* – vaisseaux pénétrant dans la substance cérébrale ; *8* – espace sous-arachnoïdien ; *9* – pie-mère ; *11* – faux du cerveau ; *12* – sinus duremérien ; *13* – cortex cérébral ; *14* – artère ; *15* et *16* – veines cérébrales

Scanned with OKEN Scanner

Méninges de la moelle épinière

La *dure-mère*, logée dans le canal vertébral, adhère lâchement à la face interne des vertèbres. Il existe entre elles un *espace épidural*, rempli de tissu graisseux et de plexus veineux. La dure-mère périmédullaire, en se continuant par la dure-mère crânienne, s'accole aux bords du trou occipital.

L'*arachnoïde* est disposée en dedans de la dure-mère, ensemble avec la pie-mère elle entoure la moelle épinière, sans entrer dans les dépressions (sillons) de sa surface.

La *pie-mère* est la plus proche de la substance spinale, elle tapisse tous les sillons à la surface de la moelle épinière. Les vaisseaux pieméríens participent à l'irrigation de la moelle.

Un *espace sous-dural* est formé par l'arachnoïde et la dure-mère, et un *espace sous-arachnoïdien* par l'arachnoïde et la pie-mère. L'espace sous-dural représente une fente capillaire et contient une faible quantité de liquide. L'espace sous-arachnoïdien est relativement large et atteint dans certains endroits 2 cm de diamètre. De part et d'autre de la moelle épinière, il est percé de ligaments dentelés, situés au plan frontal et reliant la pie-mère à l'arachnoïde et à la dure-mère.

Les espaces sous-arachnoïdien et sous-dural de la moelle épinière se prolongent librement par les espaces homonymes de l'encéphale.

Il convient de noter que les méninges spinales et leurs espaces, y compris sous-arachnoïdien, descendent dans le canal vertébral en-dessous de la moelle épinière et entourent la queue de cheval. Cette circonstance est prise en compte dans la pratique médicale pour la ponction lombaire qui permet d'extraire du liquide céphalorachidien de l'espace sous-arachnoïdien. La ponction est faite entre la 3e et la 4e vertèbre lombaire (ou bien une vertèbre plus haut ou plus bas).

Méninges de l'encéphale

La *dure-mère* est très adhérente à la face interne des os de la base du crâne et joue le rôle de périoste. Sur la voûte crânienne, l'adhérence est lâche, et la dure-mère peut se décoller facilement. Des expansions duremériennes pénètrent dans les fentes entre les différentes parties de l'encéphale. Dans la scissure interhémisphérique, cette expansion s'appelle *faux du cerveau*, dans la scissure entre les hémisphères cérébelleux elle porte le nom de *faux du cervelet*, dans la fente transversale entre les lobes occipitaux des hémisphères cérébraux et le cervelet, c'est la *tente du cervelet*, au-dessus de la selle turcique, c'est le *diaphragme sellaire*.

Au niveau des sillons parcourant la face interne des os crâniens et dans certains autres endroits, la dure-mère est fendue en deux feuillets qui limitent les espaces appelés *sinus duremériens* ou *crâniens*. Ces sinus communiquent entre eux et contiennent du sang veineux provenant des veines cérébrales. A la diffé-

Scanned with OKEN Scanner

rence des veines, les sinus duremériens ne se dépriment pas, ce qui crée des conditions propices à la circulation sanguine. Les plus grands sinus crâniens sont le *sinus sagittal supérieur* dans le sillon sagittal du toît du crâne, le *sinus transverse* dans le sillon transverse de l'occipital, le *sinus sigmoïde* dans le sillon homonyme du temporal, le *sinus droit* dans l'angle de réunion de la faux du cerveau et de la tente du cervelet, le *sinus caverneux* à la base du crâne, de part et d'autre de la selle turcique. Le sinus caverneux reçoit, outre les veines cérébrales, une veine ophtalmique, et l'artère carotide interne y passe également.

Le sang veineux se dirige des sinus duremériens vers la veine jugulaire interne. Le sang veineux du crâne peut, en partie, curculer vers les veines superficielles de la tête par les veines émissaires situées dans certains orifices des os crâniens (orifice mastoïdien, orifice pariétal, etc.).

L'*arachnoïde* de l'encéphale n'entre pas dans ses sillons, mais les enjambe. Dans certains endroits, surtout des deux côtés de la suture sagittale du crâne, elle fait saillie : ce sont les *granulations arachnoïdiennes* (granulations de Pacchioni), qui participent à la réabsorption du liquide céphalorachidien. L'espace sous-arachnoïdien est mieux marqué au niveau des sillons et d'autres dépressions à la surface de l'encéphale et montre l'aspect des fentes de différente largeur. Les portions les plus larges de cet espace s'appellent *citernes sous-arachnoïdiennes*. Citons, entre autres, la grande citerne (dans la dépression entre le cervelet et le bulbe rachidien), la citerne interpédonculaire (entre les pédoncules cérébraux), etc. Des cordons conjonctifs relient l'arachnoïde aux deux autres méninges.

La *pie-mère* adhère à la substance de l'encéphale et tapisse tous les creux à sa surface. Dans certains endroits, elle pénètre dans les ventricules cérébraux pour former des plexus choroïdes. Les vaisseaux piemériens participent à l'irrigation de l'encéphale, et les plexus choroïdes ventriculaires à la formation du liquide céphalorachidien.

Le *liquide céphalorachidien* est contenu dans les ventricules cérébraux, le canal central de la moelle épinière et l'espace sous-arachnoïdien de l'encéphale et de la moelle épinière. Chez l'adulte, sa quantité globale est évaluée à 150-200 ml. Ce liquide est produit en continu dans les plexus choroïdes ventriculaires et circule depuis les ventricules latéraux par les trous interventriculaires au IIIe ventricule, puis par l'aqueduc du mésencéphale au IVe ventricule. De là, le liquide céphalorachidien vient dans le canal central de la moelle épinière et dans l'espace sous-arachnoïdien. En même temps, le liquide reflue de l'espace sous-arachnoïdien par les granulations de Pacchioni et les fentes périnévrales vers les vaisseaux lymphatiques et les veines. Le liquide céphalorachidien intervient dans le métabolisme de la substance cérébrospinale, détermine la pression intracrânienne, protège l'encéphale et la moelle épinière contre les actions mécaniques.

QUESTIONS

1° Encéphale : où se trouve-t-il, poids moyen. 2° Désignation des cinq portions de l'encéphale. 3° Qu'est-ce qui constitue le métencéphale ? 4° Qu'est-ce qui est compris dans

Scanned with OKEN Scanner

le mésencéphale ? 5° Principales formations diencéphaliques. 6° Qu'est-ce qui constitue le télencéphale ? 7° Citer les ventricules de l'encéphale. 8° Que contiennent les ventricules ? 9° Qu'est-ce qui est compris dans le tronc cérébral ? 10° Qu'est-ce qui constitue la formation réticulée ? 11° Rôle de la formation réticulée. 12° Dans quelle partie de l'encéphale siègent les noyaux des nerfs crâniens ? 13° Où est situé le bulbe rachidien ? 14° Structure externe du bulbe rachidien. 15° Disposition réciproque de la substance grise et blanche bulbaire. 16° Quels noyaux sont contenus dans le bulbe rachidien ? 17° Quels centres siègent dans le bulbe rachidien ? 18° Qu'est-ce qui entre dans la constitution de la substance blanche bulbaire ? 19° Où est située la protubérance annulaire (le pont de Varole) ? 20° Quelles deux parties distingue-t-on dans la protubérance annulaire ? 21° Disposition réciproque de la substance grise et blanche dans le pont de Varole. 22° Les noyaux de quels nerfs sont-ils contenus dans le pont de Varole ? 23° Citer les parois du IVe ventricule. 24° Qu'est-ce qui forme le plancher du IVe ventricule ? Quels noyaux se situent dans son épaisseur ? 25° Avec quoi communique le IVe ventricule ? 26° Formations mésencéphaliques. 27° Comment s'appelle la cavité du mésencéphale ? Qu'est-ce qu'elle relie ? 28° Structure des pédoncules cérébraux. 29° Quels noyaux sont contenus dans les pédoncules cérébraux ? 30° Structure de la lame quadrijumelle. 31° Rôle des noyaux des tubercules quadrijumeaux. 32° Où est situé le cervelet ? 33° Disposition réciproque de la substance grise et blanche dans le cervelet. 34° Parties du cervelet. 35° Trois paires de pédoncules cérébelleux. D'où viennent-ils ? 36° Quels faisceaux conducteurs passent dans les pédoncules cérébelleux ? 37° Fonction essentielle du cervelet. 38° Quelles sont les principales formations du diencéphale ? 39° De quelle substance est surtout constitué le thalamus ? 40° Trois types de noyaux thalamiques suivant la fonction. 41° Rôle du thalamus. 42° Fonctions des faisceaux conducteurs qui rejoignent le thalamus. 43° Les noyaux spécifiques et aspécifiques du thalamus, à quelles parties du cerveau sont-ils reliés ? 44° De quoi sont constitués les corps genouillés ? 45° Rôle des corps genouillés latéraux et médiaux. Avec quoi sont-ils liés ? 46° Formations hypothalamiques. 47° Rôle des noyaux hypothalamiques. 48° Avec quelle glande l'hypothalamus constitue-t-il ensemble un système ? Rôle de ce système. 49° Parois du IIIe ventricule. Leur constitution. 50° Communications du IIIe ventricule. 51° Citer les lobes des hémisphères cérébraux, par quels sillons sont-ils séparés ? 52° Principales scissures et circonvolutions de la face latérale supérieure du lobe frontal. 53° Principales scissures et circonvolutions de la face latérale supérieure du lobe pariétal. 54° Principales scissures et circonvolutions de la face latérale du lobe temporal. 55° Principaux sillons de faces médiale et inférieure de l'hémisphère cérébral. 56° Principales circonvolutions des faces médiale et inférieure de l'hémisphère cérébral. 57° Disposition réciproque de la substance grise et blanche dans l'hémisphère cérébral. 58° Citer les noyaux de l'hémisphère cérébral. 59° Quels noyaux constituent le corps strié ? 60° Qu'est-ce qu'on appelle néostriatum et paléostriatum ? 61° Où est dans quel système se trouve le noyau amygdalien ? 62° Principaux renseignements sur la structure du cortex cérébral. 63° Trois zones fonctionnelles du cortex. 64° Où est située l'aire de la sensibilité cutanée ? 65° Où se trouve l'aire visuelle ? 66° Où se trouve l'aire auditif ? 67° Où se trouve l'aire motrice ? 68° Quel hémisphère est le site des aires du langage chez les droitiers ? 69° Où est située l'aire motrice du langage oral ? 70° Que comprend le système limbique ? 71° Rôle du système limbique. 72° Trois types de fibres dans la substance blanche de l'hémisphère cérébral. 73° Quelles fibres constituent le corps calleux ? Ses parties. 74° Qu'est-ce qui est relié par les fibres de projection ascendantes et descendantes de l'hémisphère cérébral ? 75° Où est située la capsule interne, sa constitution, ses parties. 76° Rôle des voies ascendantes. 77° Quels faisceaux conduisent l'information depuis les récepteurs de la peau du tronc et des membres ? 78° Où siègent les neurones des faisceaux spinothalamiques ? 79° Quel hémisphère cérébral reçoit l'information depuis les récepteurs cutanés de la moitié droite du corps (de la moitié gauche) ? 80° Quels faisceaux con-

Scanned with OKEN Scanner

duisent l'information dans le cortex cérébral depuis les propriocepteurs du tronc et des membres ? 81° Où siègent les neurones des faisceaux gracile et cunéiforme ? 82° Que comprennent les voies spinocérébelleuses antérieure et postérieure ? 83° Rôle du faisceau pyramidal. 84° Où siègent les neurones du faisceau pyramidal ? 85° Trajet du faisceau corticospinal antérieur et latéral. 86° Les mouvements de quelle moitié du corps sont contrôlés par l'aire motrice de l'hémisphère droit ? 87° Trajet du faisceau géniculé. 88° Trajet du faisceau rubrospinal. 89° Quels troubles sont induits par l'atteinte du faisceau spinothalamique ? 90° Quels troubles sont induits par l'atteinte du faisceau pyramidal ? 91° Portions du ventricule latéral. Où se trouvent-elles ? 92° Citer les méninges de l'encéphale et de la moelle épinière. 93° Renseignements généraux sur la dure-mère. 94° Renseignements généraux sur l'arachnoïde. 95° Renseignements généraux sur la pie-mère. 96° Espaces interméningés de la moelle épinière : leur nom, entre quelles méninges sont-ils situés, de quoi sont-ils remplis ? 97° Nom et position des expansions duréméniennes cérébrales. 98° Nom et localisation des principaux sinus duréméniens cérébraux. 99° Quelles veines se jettent dans les sinus duréméniens cérébraux, où envoient-ils le sang veineux ? 100° Liquide céphalorachidien : où est-il produit et localisé, volume global, où va-t-il ? 101° Rôle du liquide céphalorachidien.

Système nerveux périphérique

Nerfs rachidiens

Les *nerfs rachidiens* représentent 31 paires : 8 paires cervicales, 12 thoraciques, 5 lombaires, 5 sacrées et 1 coccygienne. Par leur fonction, ce sont des nerfs mixtes, composés de fibres nerveuses sensitives (afférentes) et motrices (efférentes). Les *fibres nerveuses sensitives* sont les prolongements périphériques (dentrites) des neurones des ganglions spinaux et se terminent dans les organes par des appareils terminaux, les récepteurs. Les *fibres motrices* des nerfs rachidiens sont les axones des neurones des cornes médullaires antérieures, elles se terminent dans les muscles par des terminaisons nerveuses motrices, les effecteurs. Les nerfs rachidiens, du 8e cervical au 2e lombaire, possèdent aussi des fibres sympathiques efférentes, qui sont les axones des neurones des noyaux sympathiques des cornes médullaires latérales. Les nerfs rachidiens sacrés contiennent des fibres parasympathiques efférentes, les axones des neurones des noyaux parasympathiques du rachis. Les fibres sympathiques et parasympathiques se dirigent vers les neurones des ganglions végétatifs (autonomes) dont les axones se terminent dans les viscères.

Les nerfs rachidiens servent à réaliser l'*innervation sensitive* du tronc, des membres et, partiellement, du cou, l'*innervation motrice* de tous les muscles du tronc, des membres et, partiellement, du cou, l'*innervation sympathique* de tous les organes concernés (v. *Système neurovégétatif*) et l'*innervation parasympathique* des organes pelviens.

Chaque nerf rachidien est formé par la réunion des racines antérieure (motrice) et postérieure (sensitive) et représente un tronc assez court (fig. 156). A la sortie du trou intervertébral, le nerf se divise en deux branches principales, an-

Scanned with OKEN Scanner

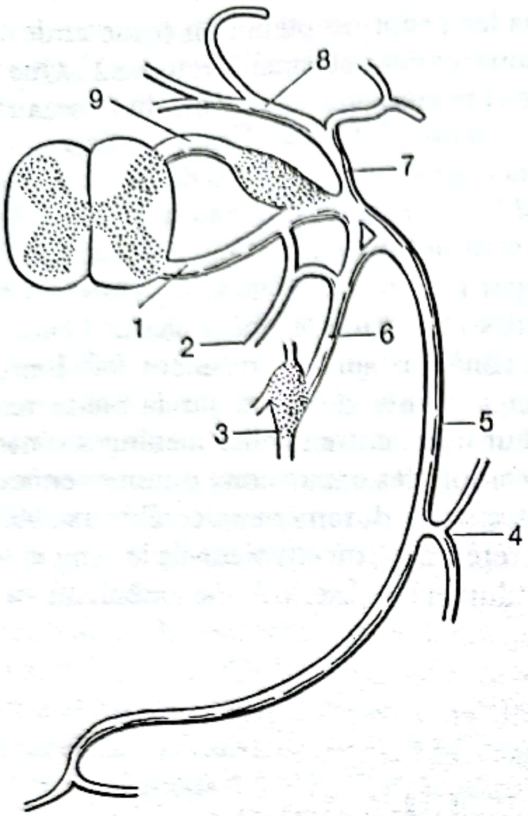

Fig. 156. Formation du nerf rachidien et ses ramifications (schéma) :

1 – racine antérieure ; *2* – branche méningée ; *3* – ganglion sympathique ; *4* – ramification de la branche antérieure ; *5* – branche antérieure ; *6* – branche communicante blanche pour le ganglion sympathique ; *7* et *8* – branche postérieure et ses ramifications ; *9* – racine postérieure

térieure et postérieure, les deux à fonction mixte. En outre, il donne naissance à une branche méningée (qui va dans le canal vertébral vers les méninges de la moelle épinière) et à une branche communicante blanche vers les ganglions du tronc sympathique.

Les *branches postérieures des nerfs rachidiens* vont en arrière et innervent les muscles profonds du dos, la peau de la nuque, du dos et de la région lombaire au niveau de la colonne vertébrale, partiellement la peau de la région fessière. Ces branches sont désignées d'après les nerfs correspondants (branche postérieure du 1er dorsal, branche postérieure du 2e dorsal, etc.). Certaines d'entre elles seulement ont des noms spécifiques. Ainsi, la branche postérieure du 1er occipital s'appelle *nerf sous-occipital* ; la branche postérieure du 2e cervical, le *grand nerf occipital* (nerf d'Arnold), innerve la peau de la nuque.

Les *branches antérieures des nerfs rachidiens cervicaux*, *lombaires*, *sacrés* et *coccygien*, avant d'aller à la périphérie, en direction des organes, s'entrelacent et forment des lacis. Plusieurs lacis avoisinants et communiquant entre eux constituent un *plexus nerveux*. On distingue les plexus *cervical*, *brachial*, *lombaire* et *sacré*. Les deux derniers sont réunis sous le nom de plexus lombosacré. Les plexus envoient des nerfs dont chacun a un nom et innerve une région déterminée.

Les *branches antérieures des nerfs dorsaux* ne forment pas de plexus et cheminent dans les espaces intercostaux. Seules les branches antérieures du 1er et du 12e dorsaux envoient des faisceaux de fibres nerveuses vers les plexus nerveux voisins.

Scanned with OKEN Scanner

Plexus cervical

Le *plexus cervical* est formé par les branches antérieures des quatre premiers nerfs cervicaux et avoisine les vertèbres cervicales correspondantes ainsi que les muscles profonds du cou qui y adhèrent. En avant, il est recouvent par le muscle sternocléidomastoïdien. Le plexus nerveux donne les branches suivantes (hors-texte XXXV) :

le *nerf petit occipital* innerve la peau de la région latérale de la nuque ;

le *nerf grand auriculaire* innerve la peau avoisinant le pavillon de l'oreille et, partiellement, celle du pavillon ;

le *nerf transverse du cou* innerve la peau de la région antérolatérale du cou ;

les *nerfs sus-claviers* innervent la peau au niveau et au-dessous de la clavicule ;

les *nerfs musculaires* innervent les muscles profonds du cou (muscles scalènes, etc.) ;

le *nerf phrénique* descend le long du muscle scalène antérieur dans la cage thoracique où il chemine dans le médiastin antérieur entre le péricarde et la plèvre médiastinale et atteint le diaphragme. Les branches motrices du nerf innervent le diaphragme et ses branches sensitives innervent le péricarde et la plèvre.

Plexus brachial

Le *plexus brachial* est formé par les branches antérieures des quatre derniers nerfs cervicaux et, partiellement, la branche antérieure du 1er nerf dorsal (hors-texte XXXVI). Il est logé dans la portion inférieure du cou en arrière du muscle sternocléidomastoïdien (au-dessus de la clavicule) d'où il chemine en trois faisceaux, latéral, médial et postérieur, à travers l'interstice entre les muscles scalènes antérieur et moyen vers le creux de l'aisselle. Conformément à la position dans le plexus, on distingue les parties sus-clavière et sous-clavière.

La *partie sus-clavière* du plexus brachial donne de multiples branches (nerfs) aux muscles profonds du cou, aux muscles de la ceinture scapulaire et à une partie des muscles du thorax et du dos (sous-clavier, grand et petit pectoraux, grand dentelé, grand dorsal, rhomboïde). Ces branches sont appelées conventionnellement branches courtes du plexus brachial. Il s'agit du *nerf long dorsal* pour le muscle grand dentelé, des *nerfs dorsaux médial* et *latéral* pour les muscles grand et petit pectoraux, du *nerf sous-scapulaire* pour le muscle sous-scapulaire et le muscle grand dorsal, etc.

La *partie sous-clavière* du plexus brachial comprend les trois faisceaux précités qui cheminent de part et d'autre de l'artère axillaire. Les faisceaux donnent une branche courte, le *nerf circonflexe* (*axillaire*) et plusieurs branches longues. Le nerf axillaire innerve le muscle deltoïde, la capsule de l'articulation de l'humérus et la peau de la face latérale du bras.

Les *branches longues* du plexus brachial innervent le membre supérieur proprement dit (muscles, peau du bras). Il s'agit des nerfs suivants.

Le *nerf musculocutané* perfore le muscle coracobrachial, puis passe entre les muscles brachial et biceps, donne des rameaux musculaires aux muscles anté-

Scanned with OKEN Scanner

rieurs du bras et le *nerf cutané latéral de l'avant-bras* destiné à la peau de la face antérolatérale de l'avant-bras.

Le *nerf médian* chemine le long de l'artère humérale sur le bras, mais ne donne pas de branches. Sur l'avant-bras, il passe entre les muscles fléchisseurs communs superficiels et profonds des doigts et envoie des rameaux musculaires à tous les muscles antérieurs de l'avant-bras, à l'exception du muscle cubital antérieur et d'une partie du muscle fléchisseur commun des doigts. Sur la main, les branches du nerf médian innervent les muscles de l'éminence thénar (à l'exception du muscle adducteur), deux muscles lombricaux et la face palmaire au niveau des $3^1/_2$ doigts à commencer par le pouce.

Le *nerf cubital* longe d'abord sur le bras l'artère humérale, puis s'en écarte et, contournant en arrière l'épicondyle médial de l'humérus (il est superficiel ici et peut être facilement endommagé), passe à la face antérieure de l'avant-bras où il chemine le long de l'artère cubitale. Sur le bras, il n'abandonne pas de branches, et sur l'avant-bras il innerve le muscle cubital antérieur, une partie du fléchisseur commun profond des doigts et donne deux branches, palmaire et dorsale, qui gagnent la main. Ici, les branches du nerf cubital innervent les muscles hypothénariens, tous les muscles interosseux, deux muscles lombricaux, le muscle adducteur du pouce ainsi que la paume de la main au niveau des $1^1/_2$ doigts et la peau de la face dorsale des $2^1/_2$ doigts à commencer par le petit doigt.

Le *nerf radial* chemine sur le bras à la face postérieure, dans le canal à côté de l'artère fémorale profonde, se divise en branches *profonde* et *superficielle* qui gagnent l'avant-bras. Aires d'innervation : le muscle triceps et la peau de la face postérieure sur le bras, le groupe musculaire postérieur et la peau de cette face sur l'avant-bras, la peau de la face dorsale des $2^1/_2$ doigts à commencer par le pouce sur la main.

Le *nerf accessoire du brachial cutané interne* abandonne les branches à la peau de la face antéromédiane du bras.

Le *nerf brachial cutané interne* innerve la peau de la face antéromédiane du bras.

Branches antérieures des nerfs dorsaux

Les *branches antérieures* des nerfs dorsaux, les *nerfs intercostaux* cheminent dans les espaces intercostaux, à l'exclusion de la branche antérieure du douzième nerf dorsal qui est placée au-dessous de la douzième côté et s'appelle *nerf sous-costal.*

Les nerfs intercostaux donnent des branches musculaires aux muscles intercostaux et à ceux de l'étage supérieur des parois antérieure et latérale de l'abdomen, des branches cutanées à la peau des faces antérieure et latérale de la cage thoracique, ainsi que des branches à la plèvre costale et à une partie du péritoine pariétal.

Scanned with OKEN Scanner

Plexus lombaire

Le *plexus lombaire* est formé par les branches antérieures des trois premiers nerfs lombaires et, partiellement, les branches antérieures du douzième nerf dorsal et du quatrième nerf lombaire, il loge à côté des vertèbres lombaires, près du muscle grand psoas. Les nerfs de ce plexus donnent des branches musculaires aux muscles psoas et iliaque, aux muscles de l'abdomen, aux muscles antérieurs et médiaux de la hanche, au muscle releveur du testicule, et des branches cutanées à la peau de l'étage inférieur de la paroi antérolatérale de l'abdomen, des faces antérieure, médiale et latérale de la hanche et de la face médiale de la jambe, à la peau du scrotum (des grandes lèvres), ainsi que des branches destinées aux enveloppes du testicule. Les nerfs (branches) du plexus lombaire sont les suivants (hors-texte XXXVII) :

les *branches musculaires* pour les muscles iliaque et psoas ;

le *nerf grand abdominogénital* (*iliohypogastrique*) qui donne des rameaux aux muscles abdominaux et à la peau de la paroi antérolatérale de l'abdomen ;

le *nerf petit abdominogénital* (*ilio-inguinal*) pour la peau du mont de Vénus, la face antérieure du scrotum (des grandes lèvres) et la peau du pli inguinal ;

le *nerf génitocrural* pour la peau de la hanche près du pli inguinal, le muscle releveur du testicule et les enveloppes du testicule ;

le *nerf fémorocutané* pour la peau de la face latérale de la hanche.

Les plus grandes branches du plexus lombaire sont les nerfs crural et obturateur.

Le *nerf crural* est la branche la plus volumineuse du plexus lombaire. En se détachant du plexus, il chemine le long du muscle grand psoas et passe avec lui sous le ligament inguinal à la cuisse où il abandonne les branches destinées aux muscles antérieurs (muscle quadriceps, etc.) et à la peau de la face antérieure de la cuisse. La branche cutanée la plus longue du nerf crural, le *nerf saphène*, descend à la face médiale de la jambe et du pied pour innerver la peau.

Le *nerf obturateur* descend de la région lombaire dans le petit bassin où, par le canal obturateur, il passe à la cuisse pour donner les branches aux muscles médiaux (muscles adducteurs, etc.) et à la peau sus-jacente, ainsi qu'à la capsule de l'articulation coxofémorale.

Plexus sacré

Le *plexus sacré* est formé par les branches antérieures du quatrième lombaire (en partie) et du cinquième lombaire, ainsi que des nerfs sacrés et coccygien. Il loge sur la paroi postérieure du petit bassin (sur le muscle pyramidal). Les nerfs de ce plexus innervent les muscles et la peau du périnée, en partie la peau du scrotum (ou des grandes lèvres), les muscles du bassin (à l'exception de l'iléon et des psoas), les muscles et la peau de la face postérieure de la cuisse, les muscles et la peau de la jambe et du pied, à l'exclusion de la peau de la face médiale de la jambe.

Les branches (nerfs) du plexus lombaire sont (v. hors-texte XXXVII) :

les *nerfs fessiers supérieur* et *inférieur* et plusieurs rameaux fins, qui inner-

Scanned with OKEN Scanner

vent tous les muscles du bassin, à l'exclusion des muscles psoas et iliaque ;

le *nerf honteux interne*, qui, en se détachant du plexus, contourne l'épine ischiatique et passe le long de l'artère honteuse interne à la paroi latérale de la fosse ischiorectale ; il innerve par ses branches les muscles et la peau du périnée, la peau du pénis et une partie de la peau du scrotum (ou des grandes lèvres) ;

le *nerf petit sciatique*, qui sort du bassin à la face postérieure de la hanche et innerve la peau de cette région ;

le *nerf grand sciatique* qui est le plus grand nerf du corps humain. Il sort du bassin par le grand trou ischiatique sous le muscle pyramidal à la face postérieure de la hanche où il abandonne les branches aux muscles demi-tendineux, demi-membraneux et biceps. Dans l'angle supérieur du creux poplité, parfois sur la cuisse, le grand sciatique bifurque en nerf tibial et nerf péronier commun. Le *nerf tibial* chemine dans le creux poplité, puis entre les muscles de la face postérieure de la jambe, contourne en arrière et en bas la malléole interne et se divise en *nerfs plantaires médial* et *latéral*. Les branches tibiales destinées à la jambe en innervent les muscles postérieurs et, partiellement, la peau, et les nerfs plantaires sont destinés aux muscles plantaires du pied et à la peau de la plante. Le *nerf péronier commun* traverse le creux poplité en direction de la tête du péroné où il se divise en deux branches, le nerf péronier superficiel et le nerf péronier profond. Le *nerf péronier superficiel* donne des rameaux aux muscles péroniers (groupe musculaire latéral de la jambe) et au dos du pied. Le *nerf péronier profond* innerve par ses rameaux les muscles antérieurs de la jambe, les muscles dorsaux du pied et la peau du dos du pied entre le premier et le deuxième orteil.

Nerfs crâniens

Les *nerfs crâniens* représentent 12 paires (fig. 157). Chaque paire a un nom et un numéro d'ordre : le nerf olfactif – 1re paire ; le nerf optique – 2e paire ; le nerf moteur occulaire commun – 3e paire ; le nerf pathétique – 4e paire ; le nerf trijumeau – 5e paire ; le nerf moteur oculaire externe – 6e paire ; le nerf facial – 7e paire ; le nerf auditif (vestibulocochléaire) – 8e paire ; le nerf glossopharyngien – 9e paire ; le nerf pneumogastrique (vague) – 10e paire ; le nerf spinal – 11e paire ; le nerf hypoglosse – 12e paire.

Les nerfs crâniens diffèrent par leur fonction et, donc, par la composition des fibres nerveuses. Certains d'entre eux (1re, 2e et 8e paires) sont sensoriels, d'autres (3e, 4e, 6e, 11e et 12e paires) sont moteurs, d'autres encore (5e, 7e, 9e et 10e paires) sont mixtes. Les nerfs olfactif et optique ont ceci de spécifique qu'ils dérivent de l'encéphale, à la suite de l'évagination des vésicules cérébrales, et, contrairement aux autres nerfs sensoriels et mixtes, n'ont pas de ganglions. Ces nerfs se composent de prolongements des neurones situés à la périphérie, dans l'organe de l'odorat et l'organe de la vue. Les nerfs crâniens mixtes ont une structure et une composition des fibres nerveuses semblables à celles des nerfs rachidiens. Leur partie sensitive comprend les ganglions (ganglions sensitifs des nerfs crâniens) analogues aux ganglions spinaux. Les prolongements périphériques (dendrites) des neurones de ces ganglions vont en direction de la périphé-

Scanned with OKEN Scanner

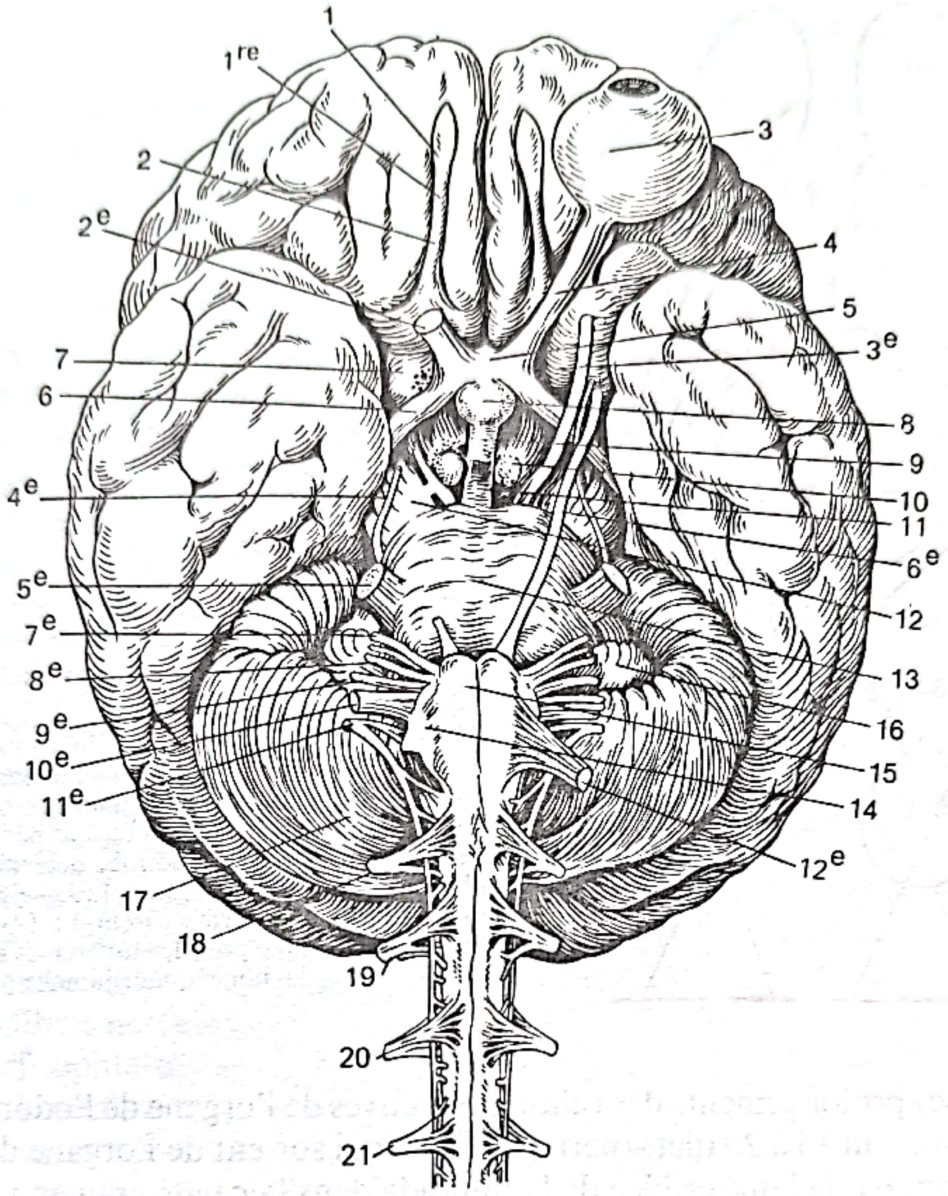

Fig. 157. Nerfs crâniens (zones d'émergence à la base du crâne) :
1re, 2e, 3e, 4e, 5e, 6e, 7e, 8e, 9e, 10e, 11e et 12e – paires crâniennes ; *1* – bulbe olfactif ; *2* – voie olfactive ; *3* – globe oculaire ; *4* – nerf optique ; *5* – chiasma optique ; *6* – bandelette optique ; *7* – espace perforé antérieur ; *8* – hypophyse ; *9* – tuber cinereum ; *10* – corps mastoïdien ; *11* – espace perforé postérieur ; *12* – pédoncule cérébral ; *13* – protubérence annulaire ; *14* – olive ; *15* – pyramide bulbaire ; *16* et *17* – cervelet ; *18* à *21* – racines des quatre premiers nerfs crâniens

rie, vers les organes et s'y terminent par les récepteurs, et les prolongements centraux se dirigent dans le tronc cérébral vers les noyaux sensitifs analogues aux noyaux des cornes postérieures médullaires. La partie motrice des nerfs crâniens mixtes (et les nerfs crâniens moteurs) comportent les axones des cellules nerveuses appartenant aux noyaux moteurs du tronc cérébral analogues aux noyaux des cornes médullaires antérieures. Les 3e, 7e, 9e et 10e paires contiennent aussi des fibres parasympathiques (ce sont les axones des neurones des noyaux végétatifs du tronc cérébral, analogues aux noyaux parasympathiques végétatifs de la moelle épinière).

Le *nerf olfactif* (première paire), sensoriel, se compose de fibres nerveuses

Scanned with OKEN Scanner

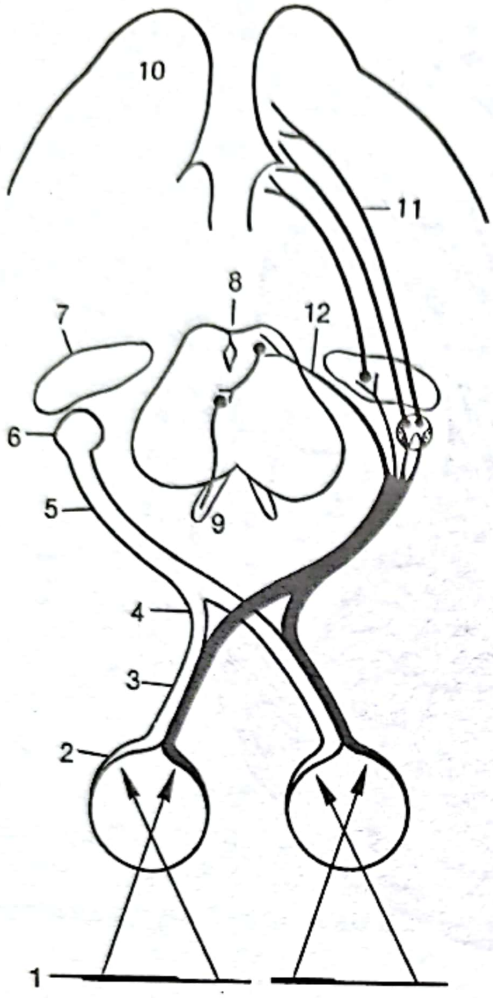

Fig. 158. Voies optiques (schéma) :
1 – champ visuel ; *2* – rétine ; *3* – nerf optique ; *4* – chiasma optique ; *5* – bandelette optique ; *6* – corps genouillé latéral ; *7* – pulvinar du thalamus ; *8* – tubercules quadrijumeaux (supérieurs) ; *9* – fibres parasympathiques faisant partie de la troisième paire ; *10* – cortex du lobe occipital des hémisphères cérébraux (aire optique) ; *11* – fibres des voies optiques pour le cortex cérébral ; *12* – fibres de la bandelette optique pour les tubercules supérieurs de la lame quadrijumelle

qui sont les prolongements des cellules olfactives de l'organe de l'odorat. Ces fibres constituent 15 à 20 filets (nerfs) olfactifs qui sortent de l'organe de l'odorat et pénètrent par la lame criblée de l'ethmoïde dans la cavité crânienne où ils rejoignent les neurones du bulbe olfactif. De là, les influx nerveux sont conduits par diverses formations de la portion périphérique du rhinencéphale dans sa portion centrale.

Le *nerf optique*, sensoriel, est constitué de fibres nerveuses qui sont les axones des cellules ganglionnaires de la rétine. Depuis l'orbite, le nerf pénètre par le canal optique dans la boîte crânienne où il s'entrecroise avec le nerf controlatéral (*chiasma optique*), puis chemine dans la bandelette optique. Seule la partie médiale du nerf franchissant la ligne médiane, la bandelette optique droite contient les fibres nerveuses des moitiés droites et la bandelette optique gauche, celles des moitiés gauches de la rétine des deux globes oculaires (fig. 158). Les bandelettes optiques gagnent les centres optiques sous-corticaux : les noyaux des tubercules quadrijumeaux (supérieurs), des corps genouillés latéraux et des pulvinars du thalamus. Les noyaux des tubercules quadrijumeaux supérieurs sont en communication avec ceux du nerf moteur oculaire commun (responsables du réflexe pupillaire) et des cornes médullaires antérieures (réflexes d'orientation à l'éclairement subit). Depuis les noyaux des corps genouillés latéraux et des pulvinars du thalamus, les fibres nerveuses che-

Scanned with OKEN Scanner

minent avec la substance blanche des hémisphères dans le cortex des lobes occipitaux (aire sensorielle optique du cortex).

Le *nerf moteur oculaire commun* (3e paire), assumant la fonction motrice, est constitué de fibres nerveuses motrices somatiques et efférentes parasympathiques. Ce sont les axones des neurones formant les noyaux du nerf. On distingue les noyaux moteurs et le noyau parasympathique accessoire. Ils siègent dans le pédoncule cérébral au niveau des tubercules quadrijumeaux supérieurs. Depuis la boîte crânienne, le nerf pénètre par la fente sphénoïdale dans l'orbite et se divise en deux branches, supérieure et inférieure. Les fibres motrices somatiques de ces branches innervent les muscles droits supérieur, interne et inférieur, le muscle petit oblique du globe oculaire ainsi que le muscle releveur de la paupière supérieure (tous sont striés), et les fibres parasympathiques sont destinées au muscle sphincter de la pupille et au muscle ciliaire (tous les deux lisses). Les fibres parasympathiques, avant d'atteindre les muscles, se croisent dans le ganglion ciliaire situé dans la portion postérieure de l'orbite.

Le *nerf pathétique*, ou *trochléaire* (4e paire), moteur, est constitué de fibres nerveuses qui naissent du noyau. Celui-ci siège dans les pédoncules cérébraux au niveau des tubercules quadrijumeaux (inférieurs). Le nerf sort de la cavité crânienne par la fente sphénoïdale, pénètre dans l'orbite et innerve le muscle grand oblique de l'œil.

Le *nerf trijumeau* (5e paire), mixte, est constitué de fibres nerveuses sensitives et motrices. Les premières sont les prolongements périphériques (dendrites) des neurones du ganglion de Gasser situé à la face antérieure du rocher à son sommet, entre les feuillets duréméniens, et composé de cellules nerveuses sensitives. Ces fibres nerveuses forment trois branches du nerf (fig. 159) : la première, le nerf ophtalmique, la deuxième, le nerf maxillaire supérieur, et la troisième, le nerf maxillaire inférieur. Les prolongements centraux (axones) des neurones du ganglion de Gasser constituent la racine sensitive du nerf trijumeau qui chemine dans le cerveau vers les noyaux sensitifs. Le nerf trijumeau possède plusieurs noyaux sensitifs disposés dans la protubérance annulaire, les pédoncules cérébraux, le bulbe rachidien et les segments cervicaux supérieurs de la moelle épinière. Depuis ces noyaux sensitifs, les fibres nerveuses suivent dans le thalamus. Les neurones correspondants des noyaux thalamiques sont liés par les fibres nerveuses qui s'en détachent à la portion inférieure de la circonvolution postrolandique cortex).

Les fibres motrices du nerf trijumeau sont les prolongements des neurones de son noyau moteur situé dans la protubérance annulaire. A la sortie, elles forment la racine motrice du nerf trijumeau qui rejoigne sa troisième branche, le nerf maxillaire inférieur.

Le *nerf ophtalmique* (*de Willis*), première branche du nerf trijumeau, est sensoriel. Depuis le ganglion de Gasser, il pénètre par la fente sphénoïdale dans l'orbite où il se divise en plusieurs branches qui innervent la peau du front et de la paupière supérieure, la conjonctive de la paupière supérieure et les membranes du globe oculaire (y compris la cornée), la muqueuse des sinus frontal et sphénoïdal et d'une partie des cellules ethmoïdales ainsi qu'une partie de la dure-mère. La plus grande branche du nerf ophtalmique s'appelle *nerf frontal.*

Scanned with OKEN Scanner

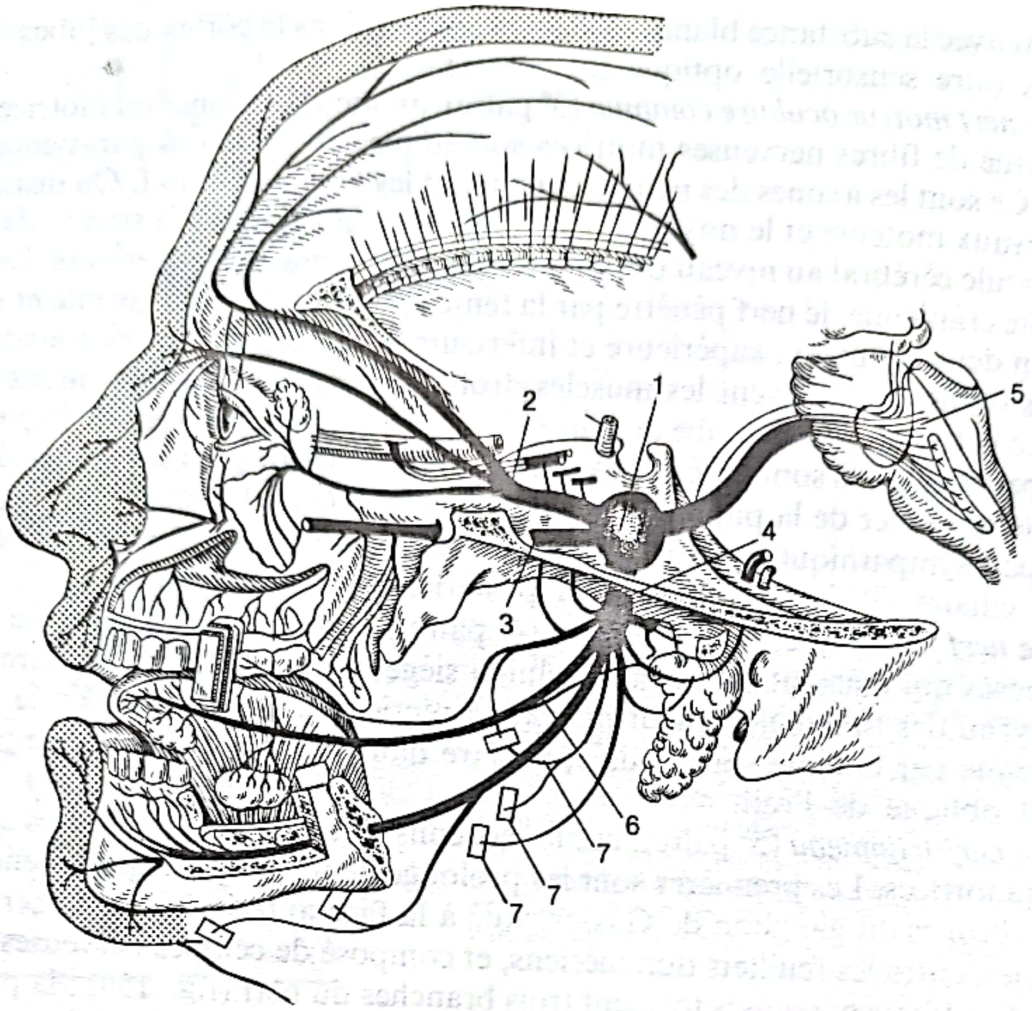

Fig. 159. Nerf trijumeau (schéma) :
1 – ganglion trijumeau ; *2* – nerf optique (première branche du trijumeau) ; *3* – nerf maxillaire supérieur (deuxième branche) ; *4* – nerf maxillaire inférieur (troisième branche) ; *5* – plancher du IVe ventricule ; *6* – nerf lingual (de la troisième branche) ; *7* – branches du trijumeau pour les muscles masticateurs

Le *nerf maxillaire supérieur*, deuxième branche du nerf trijumeau, est sensoriel, il chemine de la cavité crânienne par le trou grand rond dans la fosse ptérygopalatine où il donne plusieurs branches. La plus grande d'entre elles, le *nerf sous-orbitaire*, passe par le canal sous-orbitaire du maxillaire supérieur et gagne la face au niveau de la fosse canine par l'orifice sous-orbitaire. Les branches du nerf maxillaire supérieur innervent la peau de la portion moyenne de la face (lèvre supérieure, paupière inférieure, région zygomatique, nez), la muqueuse de la lèvre supérieure, de la gencive supérieure, des fosses nasales, du palais, du sinus maxillaire, d'une partie des cellules ethmoïdales, les dents supérieures et une partie de la dure-mère.

Le *nerf maxillaire inférieur*, ou *mandibulaire*, troisième branche du nerf trijumeau, est mixte. Depuis la cavité crânienne il pénètre par le trou ovale dans la fosse sous-temporale où il donne plusieurs branches. Les branches sensitives innervent la peau de la lèvre inférieure, du menton et de la région temporale, la

muqueuse de la lèvre inférieure, de la gencive inférieure, les joues, le corps et la pointe de la langue, les dents inférieures et une partie de la dure-mère. Les branches motrices du nerf maxillaire inférieur innervent tous les muscles masticateurs, le muscle tenseur du voile du palais, le muscle mylohyoïdien et le ventre antérieur du muscle digastrique. Les plus grandes branches du nerf maxillaire inférieur sont le *nerf lingual* (sensoriel, destiné à la langue), le *nerf dentaire inférieur* (sensoriel, passe dans le canal du maxillaire inférieur, donne des rameaux aux dents inférieures, gagne, sous le nom de *nerf mentonnier*, le menton, en passant par le trou mentonnier).

Le *nerf moteur oculaire externe* (6e paire) est constitué de fibres nerveuses nées des neurones du noyau nerveux logé dans la protubérance annulaire. Il pénètre par la fente sphénoïdale dans l'orbite et innerve le muscle droit externe du globe oculaire.

Le *nerf facial* (7e paire), mixte, comprend les fibres motrices somatiques, les fibres sécrétrices parasympathiques et les fibres gustatives sensitives. Les fibres motrices naissent du noyau du nerf facial logé dans la protubérance annulaire. Les fibres sécrétrices parasympathiques et gustatives sensitives constituent le *nerf intermédiaire* qui a des noyaux parasympathique et sensitif dans la protubérance annulaire et émarge de l'encéphale à côté du nerf facial. Les deux nerfs (facial et intermédiaire) gagnent le conduit auditif interne où le nerf intermédiaire rejoint le nerf facial. Ensuite, ce dernier pénètre dans le canal du rocher où il abandonne plusieurs branches : le nerf grand pétreux, la corde du tympan, etc. Le *nerf grand pétreux* contient des fibres sécrétrices parasympathiques destinées à la glande lacrymale. La *corde du tympan* passe par la caisse du tympan et, à la sortie, rejoint le nerf lingual de la troisième branche du nerf trijumeau. Elle contient des fibres gustatives destinées aux papilles gustatives du corps et de la pointe de la langue et des fibres sécrétrices parasympathiques allant vers les glandes salivaires sous-maxillaire et sous-linguale.

Ayant abandonné ses branches dans le canal, le nerf facial en émerge par le trou stylomastoïdien, pénètre dans l'épaisseur de la glande salivaire parotide pour se diviser en branches terminales (v. hors-texte XXXV) ayant la fonction motrice. Elles innervent tous les muscles de la mimique et une partie des muscles du cou : le muscle peaucier du cou, le ventre postérieur du digastrique, etc.

Le *nerf auditif*, ou *vestibulocochléaire* (8e paire), sensoriel, est formé de deux parties distinctes : cochléaire pour l'organe de perception des sons (organe de Corti) et vestibulaire pour l'appareil vestibulaire (organe de l'équilibre). Chaque partie a un ganglion nerveux de neurones sensitifs situé dans le rocher au voisinage de l'oreille interne.

Le *nerf cochléaire* est constitué de prolongements centraux des cellules du ganglion cochléaire (ganglion spiral du limaçon). Les prolongements périphériques de ces cellules rejoignent les cellules receptrices de l'organe de Corti dans le limaçon de l'oreille interne.

Le *nerf vestibulaire* représente un faisceau de prolongements centraux des cellules du ganglion vestibulaire. Les prolongements périphériques de ces cellules se terminent sur les cellules receptrices de l'appareil vestibulaire dans le

Scanned with OKEN Scanner

saccule, l'utricule et les ampoules des canaux semi-circulaires de l'oreille interne.

Les deux nerfs, cochléaire et vestibulaire, suivent côte-à-côte depuis l'oreille interne dans le conduit auditif interne vers la protubérance annulaire qui renferme leurs noyaux. Ceux du nerf cochléaire sont liés aux centres auditifs sous-corticaux, les noyaux des tubercules quadrijumeaux (inférieurs) et des corps genouillés médiaux. A partir des neurones de ces noyaux, les fibres nerveuses cheminent vers la partie moyenne de la circonvolution temporale supérieure (aire auditive du cortex). Les noyaux des tubercules quadrijumeaux inférieurs sont également en communication avec ceux des cornes médullaires antérieures (réflexes d'orientation aux sons subits). Les noyaux de la partie vestibulaire de la huitième paire sont liés au cervelet.

Le *nerf glossopharyngien* (9e paire), mixte, comprend les fibres sensitives communes et gustatives, les fibres motrices somatiques et les fibres sécrétrices parasymphatiques. Les fibres sensitives innervent la muqueuse de la racine de la langue, du pharynx et de la caisse du tympan. Les fibres gustatives sont destinées aux papilles gustatives de la racine de la langue. Les fibres motrices au muscle stylopharyngien et les fibres sécrétrices parasympathiques à la glande salivaire parotide.

Les noyaux du nerf glossopharyngien (sensitifs, moteur et parasympathique) se placent dans le bulbe rachidien, certains sont communs au nerf pneumogastrique (10e paire). Le nerf émerge du crâne par le trou déchiré postérieur, descend en avant vers la racine de la langue et donne les branches aux organes correspondants (langue, pharynx, caisse du tympan).

Le *nerf pneumogastrique*, ou *vague* (10e paire), mixte, est constitué de fibres nerveuses sensitives, motrices somatiques et efférentes parasympathiques. Les fibres sensitives se ramifient dans divers viscères où elles ont des terminaisons nerveuses sensitives, les viscérocepteurs. Une branche sensitive, le *nerf dépresseur*, se termine par les récepteurs dans la crosse de l'aorte et joue un rôle important dans le contrôle de la pression sanguine. Les branches sensitives assez fines du nerf vague innervent une partie de la dure-mère et une petite portion de la peau dans le conduit auditif externe. La partie sensitive du nerf comporte deux ganglions (supérieur et inférieur) situés dans le trou déchiré postérieur.

Les fibres motrices somatiques innervent les muscles du pharynx, du voile du palais (à l'exception du muscle tenseur) et du larynx. Les fibres parasympathiques du nerf vague innervent le muscle cardiaque, les muscles lisses et les glandes de tous les viscères thoraciques et abdominaux, à l'exclusion de l'anse sigmoïde et des organes pelviens. Les fibres efférentes parasympathiques peuvent être subdivisées en motrices et sécrétrices.

Le nerf pneumogastrique est le plus grand nerf crânien, il donne de multiples branches (fig. 160). Les noyaux du nerf (sensitif, moteur et végétatif parasympathique) siègent dans le bulbe rachidien. Le nerf sort du crâne par le trou déchiré postérieur, chemine sur le cou le long de la veine jugulaire interne et de la carotide interne, puis de la carotide commune ; dans la cage thoracique, il atteint l'œsophage (le nerf gauche passe sur sa face antérieure et le nerf droit sur

Scanned with OKEN Scanner

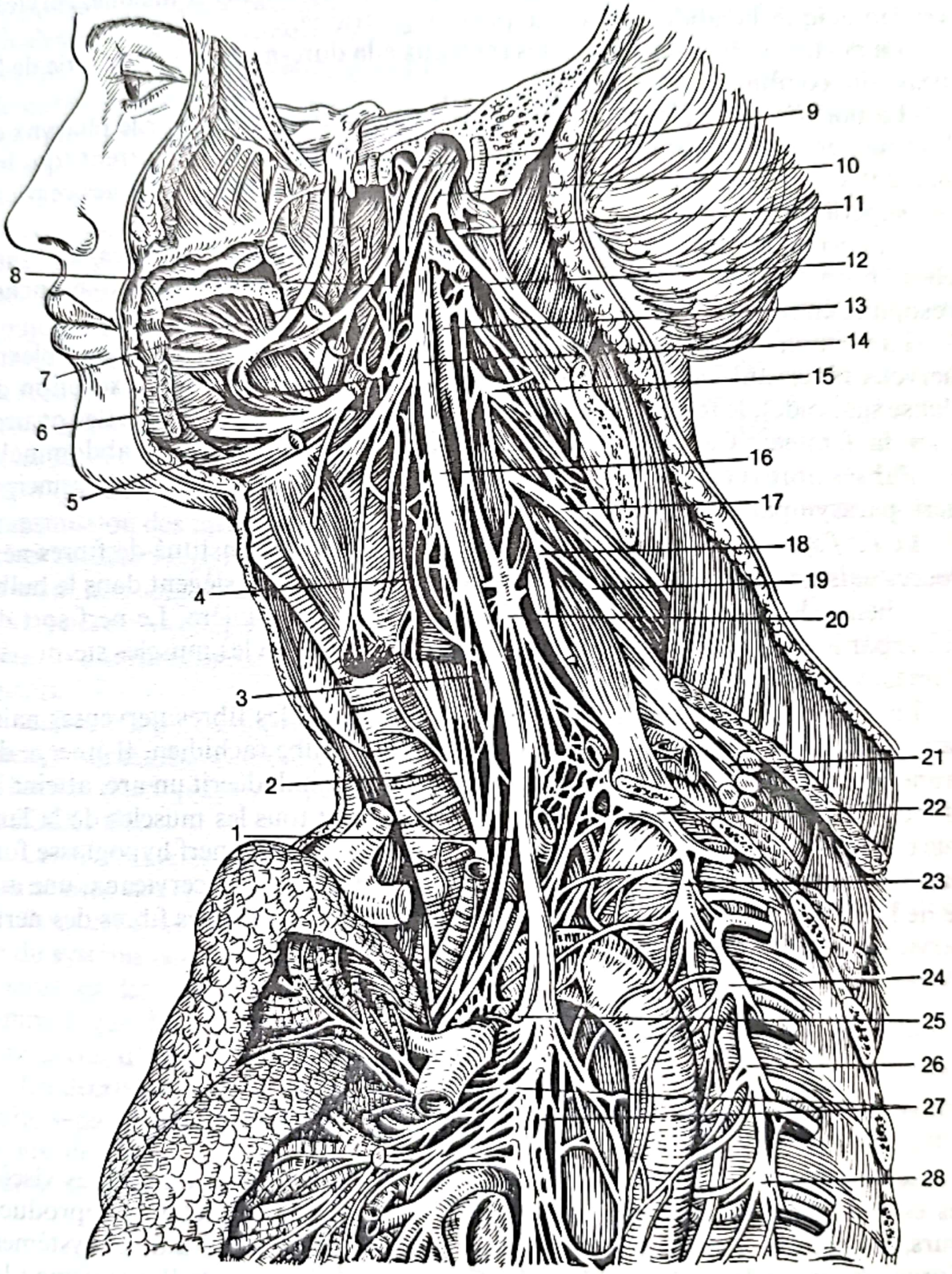

Fig. 160. Nerf pneumogastrique (vague) :

1 et *3* – branches cardiaques cervicales supérieure et inférieure ; *2*, *6* et *25* – nerfs laryngés supérieur et inférieur ; *4* et *8* – branches pharyngiennes ; *5* – nerf hypoglosse (12e paire) ; *7* – nerf lingual (du trijumeau) ; *9* – nerf glossopharyngien (9e paire) ; *10* et *11* – nerf spinal (11e paire) ; *12*, *15*, *17* et *19* – deuxième à cinquième nerfs rachidiens cervicaux ; *13*, *20* et *22* – ganglions cervicaux du tronc sympathique ; *14* et *16* – nerf pneumogastrique ; *18*, *23*, *24*, *26* et *28* – ganglions du tronc sympathique ; *21* – plexus brachial ; *27* – branches bronchiques

Scanned with OKEN Scanner

sa face postérieure) et pénètre avec lui par le diaphragme dans la cavité abdominale. Conformément à la position, on distingue les portions crânienne, cervicale, thoracique et abdominale du pneumogastrique.

La portion crânienne donne des rameaux à la dure-mère et à une partie de la peau du conduit auditif externe.

La portion cervicale envoie les branches pharyngiennes (pour le pharynx et les muscles du voile du palais), les nerfs laryngé supérieur et récurrent (qui innervent les muscles et la muqueuse du larynx), les branches cardiaques cervicales supérieures, etc.

La portion thoracique donne les branches cardiaques thoraciques, les branches bronchiques (pour les bronches et les poumons), les branches œsophagiennes.

La portion abdominale envoie les branches qui s'anastomosent aux plexus nerveux innervant l'estomac, l'intestin grêle, le gros intestin (à l'exception de l'anse sigmoïde), le foie, le pancréas, la rate, les reins et les testicules (les ovaires chez la femme). Ces plexus entourent les artères de la cavité abdominale.

Par ses fibres et le territoire innervé, le nerf pneumogastrique est le principal nerf parasympathique.

Le *nerf spinal*, ou *accessoire* (11e paire), moteur, est constitué de fibres nerveuses naissant des neurones des noyaux moteurs. Ceux-ci siègent dans le bulbe rachidien et le premier segment cervical de la moelle épinière. Le nerf sort du crâne par le trou déchiré postérieur sur le cou et innerve les muscles sternocléidomastoïdien et trapèze.

Le *nerf hypoglosse* (12e paire), moteur, comprend les fibres nerveuses naissant des neurones du noyau moteur situé dans le bulbe rachidien. Il émerge du crâne par le canal du nerf hypoglosse dans l'os occipital, décrit un arc, atteint la langue d'en bas et donne les branches qui innervent tous les muscles de la langue et le muscle géniohyoïdien. La branche descendante du nerf hypoglosse forme, ensemble avec les branches des premier à troisième nerfs cervicaux, une anse de l'hypoglosse. Les branches de cette anse innervent par les fibres des nerfs cervicaux les muscles sous-hyoïdiens.

Système neurovégétatif (autonome)

Le *système neurovégétatif*, ou *autonome*, tient sous sa dépendance les viscères essentiellement : les organes digestifs, respiratoires, excréteurs, reproducteurs, circulatoires, ainsi que les glandes à sécrétion interne, c.-à-d. les systèmes d'organes auxquels sont rattachées les fonctions végétatives de l'organisme : le métabolisme ainsi que la croissance et la reproduction.

Outre la régulation du fonctionnement viscéral, le système nerveux végétatif exerce l'innervation trophique de la musculature squelettique et des organes des sens, en agissant sur les métabolismes dans ces organes et sur l'excitabilité des récepteurs.

Scanned with OKEN Scanner

Suivant la position et le rôle, on distingue dans le système nerveux végétatif la *portion centrale*, représentée par les noyaux végétatifs de la moelle épinière et de l'encéphale, et la *portion périphérique*, comprenant les ganglions végétatifs et les fibres nerveuses végétatives. Les ganglions végétatifs sont dispersés à travers le corps en dehors de l'encéphale, et les fibres nerveuses végétatives forment les nerfs végétatifs ou font partie de certains nerfs crâniens et rachidiens.

Le système neurovégétatif a une structure un peu différente de celle du système somatique. La distinction essentielle est que les fibres nerveuses somatiques efférentes (motrices) n'ont pas de relais à la périphérie et atteignent l'organe (le muscle) innervé, et les fibres nerveuses végétatives afférentes font toujours relais dans les ganglions végétatifs, de sorte que les organes innervés sont rejoints par les prolongements des cellules de ces ganglions. Aussi les fibres nerveuses végétatives sont-elles divisées en *préganglionnaires* et *postganglionnaires*. Les premières sont les prolongements des neurones des noyaux végétatifs, et les secondes prolongent les neurones des ganglions végétatifs. A noter également que les fibres végétatives sont plus fines que somatiques et les vitesses de transmission des influx nerveux y sont plus faibles. Le système nerveux végétatif est caractérisé par la présence de plexus nerveux végétatifs (autonomes) comprenant non seulement les fibres nerveuses, mais aussi les neurones et les ganglions nerveux (ganglions des plexus végétatifs). Les plexus nerveux végétatifs siègent autour des artères, dans le voisinage des organes et dans leurs parois.

Suivant la position des noyaux (centres) nerveux et des ganglions, ainsi que l'action sur les fonctions des organes innervés, le système neurovégétatif se subdivise en deux parties : *systèmes sympathique* et *parasympathique* (hors-texte XXXVIII).

Ces deux systèmes exercent généralement un effet antagoniste sur le fonctionnement des différents organes : si un système les active, l'autre les inhibe.

Pour certains organes, on est certain qu'ils ne sont innervés que par une partie du système neurovégétatif. Ainsi, la plupart des vaisseaux, les glandes sudoripares et les muscles lisses de la peau ne reçoivent que l'innervation sympathique. Les muscles du squelette et les glandes surrénales sont également dépourvus d'innervation parasympathique.

En décrivant la structure des deux parties du système nerveux végétatif, on traite séparément des centres (noyaux), des fibres préganglionnaires, des ganglions, des fibres postganglionnaires et des plexus végétatifs, mais tous ces éléments sont étroitement liés entre eux.

Système nerveux sympathique

Les *centres* du système sympathique sont représentés par les noyaux sympathiques situés dans les cornes latérales du dernier segment cervical, de tous les segments dorsaux et des deux ou trois premiers segments lombaires de la moelle épinière. Une fois excités, ces noyaux exercent un effet régulateur sur les orga-

Scanned with OKEN Scanner

nes de notre corps à innervation sympathique. Ainsi, les cornes latérales du dernier segment cervical et des deux premiers segments dorsaux renferment le centre dilatateur de la pupille. Les cornes latérales des cinq premiers segments dorsaux contiennent les centres régulateurs du rythme cardiaque (qui provoquent l'accélération et le renforcement des contractions) et les centres responsables de la dilatation des bronchioles et des bronches. Les cornes latérales de tous les segments dorsaux et des premiers segments lombaires représentent les sites des centres sympathiques agissant sur les vaisseaux et les glandes sudoripares, etc.

Les *fibres sympathiques préganglionnaires* sont les prolongements des neurones sympathiques des cornes latérales. Elles cheminent avec les racines antérieures et les nerfs rachidiens respectifs (du 8e cervical au 2e-3e lombaire), puis s'en détachent sous forme de branches communicantes blanches qui se dirigent vers le tronc sympathique (vers ses ganglions).

Les *ganglions sympathiques* siègent essentiellement dans les troncs sympathiques et, en partie, dans les grands plexus végétatifs (le plexus cœliaque par exemple).

Le *tronc sympathique*, droit et gauche, se situe le long de la colonne vertébrale et comprend les ganglions et les branches interganglionnaires qui les relient. Dans chacun d'entre eux, on distingue les portions cervicale, thoracique, lombaire et sacrée (pelvienne). La portion cervicale contient généralement trois ganglions sympathiques (supérieur, moyen et inférieur), dans toutes les autres le nombre des ganglions correspond à celui des segments de la moelle épinière.

Les *fibres sympathiques postganglionnaires* sont les prolongements des neurones des ganglions sympathiques. Elles sont assez longues et forment les nerfs et les branches sympathiques qui se distribuent aux vaisseaux et aux organes pour constituer dans leur voisinage des *plexus végétatifs*. Ainsi, le *nerf carotidien interne* quitte le ganglion cervical supérieur pour l'artère homonyme qu'il entoure d'un *plexus carotidien interne* fournissant l'artère et toutes ses branches et émet une branche au muscle dilatateur de la pupille. Tous les ganglions sympathiques cervicaux donnent naissance aux *nerfs cardiaques*, les ganglions thoraciques aux *nerfs grand* et *petit splanchniques* qui pénètrent par le diaphragme dans la cavité abdominale et participent à la formation du *plexus cœliaque*. Les ganglions sympathiques thoraciques donnent également les branches qui entrent dans la constitution d'un plexus végétatif autour de l'aorte thoracique (plexus aortique thoracique) et d'autres plexus de la cavité thoracique (œsophagien, pulmonaire, etc.).

Les branches des ganglions sympathiques lombaires se dirigent vers le plexus cœliaque et d'autres plexus végétatifs de la cavité abdominale. Les branches des ganglions sympathiques sacrés, ou pelviens (*nerfs splanchniques sacrés*) entrent dans la constitution des plexus végétatifs du petit bassin.

Tous les ganglions du tronc sympathique envoient des *branches communicantes grises* aux nerfs rachidiens. Leurs fibres nerveuses sympathiques font partie des nerfs rachidiens et de leurs branches et fournissent les vaisseaux du tronc et des membres ainsi que les glandes et les cellules musculaires lisses de la peau.

Scanned with OKEN Scanner

Système nerveux parasympathique

Les *centres* de ce système sont représentés par les noyaux parasympathiques siégeant dans le tronc cérébral et le cône terminal de la moelle épinière. LLes noyaux parasympathiques sont contenus dans les nerfs moteur oculaire commun, facial, glossopharyngien et pneumogastrique. Dans le cône médullaire, ils se situent dans la substance intermédiaire latérale des 2e-4e segments sacrés.

Les noyaux parasympathiques font partie des centres régulateurs des différentes fonctions végétatives. Ceux des nerfs facial et glossopharyngien, par exemple, entrent dans la constitution du centre de salivation, ceux du pneumogastrique sont les éléments des centres de respiration, d'activité cardiaque et d'autres centres bulbaires qui contrôlent le fonctionnement viscéral au moyen du pneumogastrique. Les noyaux parasympathiques des segments sacrés font partie du centre spinal de défécation, du centre de miction, etc.

Les *fibres parasympathiques préganglionnaires* sont les prolongements (axones) des neurones des noyaux parasympathiques et entrent dans la constitution des nerfs crâniens et rachidiens respectifs. Le nerf moteur oculaire commun (3e paire) contient les fibres motrices parasympathiques destinées aux muscles lisses à l'intérieur du globe oculaire, le sphincter de la pupille et le muscle ciliaire (muscle d'accomodation). Le nerf facial (7e paire) comprend les fibres parasympathiques sécrétrices destinées à la glande lacrymale, aux glandes salivaires sous-maxillaire et sous-linguale ainsi qu'aux petites glandes de la muqueuse nasale et buccale. Le nerf glossopharyngien (9e paire) possède les fibres parasympathiques sécrétrices allant vers la glande salivaire parotide. Le pneumogastrique (10e paire) a dans sa composition un grand nombre de fibres parasympathiques (motrices et sécrétrices) qui innervent tous les viscères thoraciques et abdominaux, à l'exclusion des organes pelviens et de l'anse sigmoïde. Les fibres parasympathiques faisant partie des nerfs sacrés s'en détachent pour devenir les *nerfs splanchniques pelviens* qui participent à la formation des plexus nerveux végétatifs du petit bassin et exercent l'innervation parasympathique de tous les organes pelviens et de l'anse sigmoïde.

Toutes les fibres parasympathiques préganglionnaires rejoignent à la périphérie des neurones des ganglions parasympathiques.

Les *ganglions parasympathiques* sont disposés à proximité immédiate des organes innervés et dans les parois de ces organes.

Les *fibres parasympathiques postganglionnaires* sont, à la différence des sympathiques, très courtes. Elles quittent les neurones des ganglions parasympathiques et se retrouvent d'emblée à la surface ou dans la paroi des organes qu'elles innervent.

Plexus végétatifs (autonomes, viscéraux) et centres végétatifs supérieurs

Plexus végétatifs. Ces plexus se situent sur le trajet des artères, près des viscères ou dans leurs parois. En règle générale, ils portent le nom du vaisseau ou

Scanned with OKEN Scanner

de l'organe respectif (plexus carotidien commun, plexus carotidien interne, plexus cardiaque, plexus pulmonaire, plexus vésicaux, etc.). Les plexus végétatifs entourant les artères qui passent en dehors des organes se jettent sur les branches de celles-ci et pénètrent avec elles dans les organes innervés. Les vaisseaux eux-mêmes sont innervés par les plexus nerveux qui les accompagnent.

La plupart des plexus nerveux végétatifs comprennent les fibres tant sympathiques que parasympathiques (certains plexus périartériels sont dépourvus de fibres parasympathiques). De nombreux plexus contiennent, outre les fibres, des ganglions nerveux de taille variable, de quelques neurones à des amas volumineux.

Le plus grand plexus végétatif se trouve dans la cavité abdominale près du tronc cœliaque et s'appelle donc *plexus cœliaque*. Il est formé par les branches des ganglions sympathiques thoraciques et lombaires et des deux pneumogastriques, ainsi que par les ganglions nerveux composés de neurones sympathiques (ganglions cœliaques). Les branches de ce plexus irradient dans différentes directions (de ce fait, on l'appelle aussi *plexus solaire*) et participent à la formation des plexus situés sur le trajet d'autres artères de la cavité abdominale (plexus surrénal, rénal, hépatique, gastrique, etc.).

Dans les parois des viscères, les plexus végétatifs se placent entre différentes couches (tuniques), on les appelle intramuraux. Ces plexus sont présents dans les parois de l'intestin grêle et du gros intestin, de la vessie, de l'utérus et d'autres organes.

Centres végétatifs supérieurs. Outre les centres parasympathiques et sympathiques de la moelle épinière et du tronc cérébral, il existe aussi des *centres végétatifs sous-corticaux supérieurs*, situés dans l'hypothalamus et d'autres parties cérébrales. L'hypothalamus exerce son effet sur les fonctions végétatives de l'organisme tant par les centres parasympathiques et sympathiques cérébraux et médullaires que par l'hypophyse. Les noyaux hypothalamiques, centres végétatifs sous-corticaux supérieurs, agissent sur de nombreux systèmes d'organes à la fois et n'ont pas d'effet sélectif sur un organe quelconque.

L'hypothalamus est en communication avec le corps strié, le cervelet et d'autres éléments de l'encéphale qui participent à la régulation des fonctions tant somatiques que végétatives de l'organisme.

Toutes les parties de l'encéphale, y compris les centres végétatifs sous-corticaux supérieurs, sont fonctionnellement subordonnées au cortex cérébral. Certaines portions de celui-ci jouent un rôle particulièrement important dans le contrôle des fonctions végétatives de l'organisme humain.

Scanned with OKEN Scanner

Tableau 2

Innervation de la peau et des muscles squelettiques, vascularisation par régions

Région (constitution du squelette)	Vascularisation de la région	Innervation de la peau	Muscles	Innervation des muscles
Face (os frontal, maxillaires supérieurs, maxillaire inférieur, os zygomatiques, os nasaux	**Artère faciale** (branche de l'artère carotide externe): artère labiale inférieure, artère labiale supérieure, etc. **Branches accessoires de l'artère maxillaire** (naissent de la carotide externe) et branches de l'artère ophtalmique (naissent de la carotide interne)	Peau du front : **nerf frontal** (de la première branche du trijumeau). Peau de la lèvre supérieure : **nerf sous-orbitaire** (de la deuxième branche du trijumeau). Peau de la lèvre inférieure et du menton : **nerf mentonnier** (continuation du nerf dentaire inférieur de la troisième branche du trijumeau)	**Muscles de la mimique** (muscle orbiculaire des lèvres, muscle orbiculaire des paupières, muscle buccinateur, muscle releveur de la lèvre supérieure, muscle abaisseur de la lèvre inférieure, ventre frontal du muscle occipitofrontal, etc.)	**Nerf facial** (7e paire), ses branches terminales motrices
			Muscles masticateurs (masséter, temporal, ptérygoïdien latéral, ptérygoïdien médial)	Nerf trijumeau (5e paire), (nerfs moteurs de la troisième branche)
Cou (vertèbres cervicales)	**Branches de la carotide externe** (artère thyroïdienne supérieure, artère occipitale, etc.) et **branches de l'artère sous-clavière** (tronc thyrobicervicoscapulaire, tronc intercostocervical, artère transverse du cou)	**Nerf transverse du cou** (branche du plexus cervical)	**Muscle peaucier du cou, ventre postérieur du digastrique, muscle stylohyoïdien**	**Branches du nerf facial**
			Muscle mylohyoïdien, ventre antérieur du digastrique	**Troisième branche du nerf trijumeau**
			Muscle sternocléidomastoïdien	**Nerf spinal** (11e paire)
			Muscles sous-hyoïdiens (sternohyoïdien, etc.)	**Branches du plexus cervical et branche descendante du nerf hypoglosse**

Scanned with OKEN Scanner

Suite

Région (constitution du squelette)	Vasculatisation de la région	Innervation de la peau	Muscles	Innervation des muscles
Thorax (cage thoracique : sternum, côtes, vertèbres dorsales)	**Artères intercostales postérieures** (branches de l'aorte thoracique) et **artères intercostales antérieures** (depuis l'artère mammaire interne de l'artère sous-clavière) **Artères diaphragmatiques :** supérieures (branches de l'aorte thoracique) et inférieures (branches de l'aorte abdominale), irriguent le diaphragme	**Nerfs intercostaux :** branches antérieures des nerfs rachidiens (leurs rameaux cutanés)	**Muscles superficiels du thorax** (grand et petit pectoraux, sous-clavier et grand dentelé) **Muscles profonds du thorax** (intercostaux internes et externes, sous-costaux, muscle transverse) **Diaphragme**	**Branches de la partie sus-clavière du plexus brachial** **Nerfs intercostaux :** branches antérieures des nerfs dorsaux **Nerf phrénique**, droit et gauche (branche du plexus cervical)
Abdomen (paroi antérolatérale, côtes inférieures)	**Artères intercostales inférieures** (branches de l'aorte thoracique), **artère épigastrique supérieure** (de l'artère sous-clavière) **et artère épigastrique inférieure** (de l'artère iliaque externe)	**Nerfs intercostaux inférieurs** (branches antérieures des nerfs dorsaux) et **nerf grand abdominogénital** (branche du plexus lombaire)	**Muscles de la paroi antérolatérale de l'abdomen** (droit, oblique externe, oblique interne et transverse)	**Nerfs intercostaux inférieurs** (branches antérieures des nerfs dorsaux) et **nerf grand abdominogénital** (du plexus lombaire)
Dos (vertèbres dorsales, côtes)	**Artères intercostales postérieures** (branches de l'aorte thoracique), **artères lombaires** (branches de l'aorte abdominale)	**Branches postérieures des nerfs rachidiens**	**Muscles superficiels du dos** (trapèze, grand dorsal, rhomboïdes) **Muscles profonds du dos** (muscle redresseur du tronc, muscles releveurs des côtes, etc.)	**Nerf spinal** (11e paire) pour le trapèze ; **branches courtes du plexus brachial** pour les autres muscles **Branches postérieures des nerfs dorsaux**, etc.

Scanned with OKEN Scanner

Ceinture scapulaire (omoplate et clavicule)	**Branches de l'artère axillaire** (artère sous-clavière, artère circonflexe postérieure, etc.)	Peau dans la région de la clavicule : **nerfs sous-claviers** (branches du plexus cervical). Peau de la région deltoïdienne : **nerf circonflexe** (branche du plexus brachial)	**Muscles de la ceinture scapulaire** (deltoïde, sus-épineux, sous-épineux, petit et grand ronds, sous-scapulaire	**Branches du plexus brachial : nerf circonflexe** pour le deltoïde et le petit rond, **nerf sus-scapulaire** pour les muscles sus-épineux et sous-épineux, **nerfs sous-scapulaire** pour les muscles grand rond et sous-scapulaire
Bras (humérus)	**Branches de l'artère humérale** (artère humérale profonde, artère collatérale cubitale supérieure)	Peau de la face antéro-médiane : **nerf accessoire du brachial cutané interne** (branche du plexus brachial). Peau de la face postérieure : **nerf brachial cutané postérieur** (du nerf radial). Peau de la face latérale : **nerf cutané latéral de l'épaule** (du nerf circonflexe)	**Groupe musculaire antérieur du bras** (biceps, brachial, coracobrachial) **Groupe musculaire postérieur du bras** (triceps, cubital)	**Nerf musculocutané** (branche du plexus brachial) **Nerf radial** (branche du plexus brachial)
Avant-bras (radius et cubitus)	**Branches de l'artère radiale** (rameaux musculaires, etc.) et **de l'artère cubitale** (tronc des interosseuses, rameaux musculaires, etc.)	Peau de la face antéro-médiane : **nerf brachial cutané interne** (branche du plexus brachial). Peau de la face antérolatérale : **nerf cutané latéral de l'avant-bras** (du nerf musculocutané). Peau de la face postérieure : **nerf cutané postérieur de l'avant-bras** (du nerf radial)	**Groupe musculaire antérieur de l'avant-bras** (grand palmaire et cubital antérieur, fléchisseurs communs superficiel et profond des doigts, rond et carré pronateurs, etc.) **Groupe musculaire postérieur de l'avant-bras** (premier et deuxième radiaux, cubital postérieur, extenseur commun des doigts, long abducteur du pouce, long et court extenseurs du pouce, supinateur, etc.)	**Nerf médian** et **nerf cubital** (du plexus brachial) **Nerf cubital** (du plexus brachial)

Scanned with OKEN Scanner

Suite

Région (constitution du squelette)	Vascularisation de la région	Innervation de la peau	Muscles	Innervation des muscles
Main (8 os carpiens, 5 os métacarpiens, 2 phalanges pour le pouce et 3 pour les autres doigts)	**Branches des arcades palmaires superficielle et profonde** (l'arcade superficielle est formée par l'artère cubitale et la branche palmaire superficielle de l'artère radiale ; l'arcade profonde par l'artère radiale et la branche palmaire profonde de l'artère cubitale)	Peau de la face palmaire : **branches du nerf médian** $3^1/_2$ doigts à commencer par le pouce) et **branches du nerf cubital** ($1^1/_2$ doigt, petit doigt et face cubitale de l'annulaire). Peau de la face dorsale de la main : **branches des nerfs cubital** et **radial** ($2^1/_2$ doigts chacun)	**Muscles de l'éminence thénar** (court abducteur du pouce, court fléchisseur, opposant et adducteur du pouce)	**Nerf médian** (à l'exception du muscle adducteur du pouce, innervé par le nerf cubital)
			Muscles de l'éminence hypothénar (abducteur, fléchisseur et opposant du petit doigt)	**Nerf cubital**
			Groupe musculaire moyen de la main (lombricaux, interosseux palmaires et dorsaux)	**Nerf cubital**
		Membre inférieur		
Bassin (deux os iliaques, sacrum et coccyx)	**Branches de l'artère iliaque interne** (artère fessière inférieure, artère fessière supérieure, artère obturatrice, artère honteuse interne, etc.)	Peau de la région fessière : **nerfs fessiers** (des branches postérieures des nerfs lombaires et sacrés, du nerf grand abdomino-génital du plexus lombaire et du nerf petit sciatique du plexus sacré). Peau du périnée : **nerf honteux** (du plexus sacré)	**Groupe interne des muscles pelviens** (grand psoas, iliaque, obturateur interne, pyramidal du bassin, etc.)	**Branches musculaires du plexus lombaire** vers le grand psoas et le muscle iliaque et **branches musculaires du plexus sacré** vers les autres muscles
			Groupe externe des muscles pelviens (grand, moyen et petit fessiers, obturateur externe, etc.)	**Nerfs fessiers, supérieur** et **inférieur** (du plexus sacré)
Hanche et cuisse (fémur)	**Branches de l'artère fémorale** (artère fémorale profonde et ses rameaux)	Peau de la face antérieure : **branches du nerf crural** (du plexus lombaire). Peau de la face postérieure : **nerf petit sciatique** (du plexus sacré) Peau de la face médiale :	**Groupeantérieur des muscles de la hanche** (quadriceps, couturier)	
			Groupe médial des muscles de la hanche (long, court et grand adducteurs, gracile)	**Nerf obturateur** (du plexus lombaire)

Scanned with OKEN Scanner

		branches du nerf obturateur (du plexus lombaire). Peau de la face latérale : **nerf fémorocutané** (du plexus lombaire)	**Groupe postérieur des muscles de la hanche** (demi-tendineux, demi-membraneux, biceps crural)	**Nerf grand sciatique** (du plexus sacré)
Jambe (tibia et péroné)	**Branches de l'artère tibiale antérieure** (branches musculaires, etc.) et **de l'artère tibiale postérieure** (branches musculaires et artère péronière, etc.)	Peau de la face antéro-latérale : **branches du nerf péronier commun.** Peau de la face médiale : **nerf saphène** (du nerf crural du plexus lombaire). Peau de la face postérieure : **rameaux du nerf tibial** et du **nerf péronier commun** (branches du grand sciatique)	**Groupe latéral des muscles de la jambe** (long péronier, court péronier) **Groupe antérieur des muscles de la jambe** (tibial antérieur, long extenseur des orteils et long extenseur propre du gros orteil) **Groupe postérieur des muscles de la jambe** (triceps sural, tibial postérieur, long fléchisseur des orteils, long fléchisseur propre du gros orteil)	**Nerf péronier superficiel** (du nerf péronier commun du grand sciatique) **Nerf péronier profond** (du nerf péronier commun du grand sciatique) **Nerf tibial** (branche du grand sciatique)
Pied (7 os tarsiens, 5 os métatarsiens, 2 phalanges pour le gros orteil et 3 pour les autres)	**Branches des artères plantaires médiale** et **latérale** (de l'artère tibiale postérieure) et **de l'artère pédieuse** (continuation de l'artère tibiale antérieure)	Peau de la face dorsale : **branches des nerfs péroniers superficiel** et **profond** (du nerf péronier commun du grand sciatique). Peau de la face plantaire : **nerfs plantaires latéral** et **médial** (du nerf tibial du grand sciatique)	**Muscles de la face dorsale du pied** (court extenseur des orteils et court extenseur propre du gros orteil) **Muscles de la face plantaire du pied** (thénariens, hypothénariens, groupe musculaire moyen)	**Nerf péronier profond** (du nerf péronier commun du grand sciatique) **Nerfs plantaires latéral** et **médial** (du nerf tibial du grand sciatique)

Scanned with OKEN Scanner

Tableau 3

Vascularisation et innervation des viscères

Organes	Vascularisation	Innervation
	Organes de la cavité buccale	
Langue	**Branches de l'artère linguale,** droite et gauche (branche de l'artère carotide externe) : a) artère linguale profonde pour le corps et la pointe de la langue ; b) branches dorsales pour la racine de la langue	**Nerf lingual** (troisième branche du trijumeau) pour la muqueuse du corps et de la pointe **Corde du tympan** (du nerf facial) pour les papilles gustatives du corps et de la pointe **Nerf glossopharyngien** (9e paire) pour la muqueuse et les papilles gustatives de la racine **Nerf hypoglosse** (12e paire) pour tous les muscles de la langue
Dents	**Branches de l'artère maxillaire** (branche de l'artère carotide externe) : a) artère alvéolaire inférieure pour les dents inférieures ; b) artères alvéolaires supérieures pour les dents supérieures	**Branches du trijumeau** (5e paire) : a) nerf alvéolaire inférieur de la troisième branche du trijumeau pour les dents inférieures ; b) nerfs alvéolaires supérieurs de la deuxième branche pour les dents supérieures
Glande salivaire parotide	**Branches de l'artère temporale superficielle et de l'artère auriculaire postérieure** (branches de l'artère carotide externe)	**Fibres parasympathiques efférentes du nerf glossopharyngien** (9e paire), font relais dans le ganglion auriculaire **Fibres sympathiques efférentes des plexus nerveux** accompagnant les artères nourricières de la glande (naissent du ganglion sympathique cervical supérieur) Les fibres parasympathiques efférentes provoquent la salivation abondante, et les fibres sympathiques efférentes inhibent la sécrétion
Glande salivaire sous-maxillaire	**Branches de l'artère faciale** (branche de la carotide externe)	**Fibres parasympathiques efférentes de la corde du tympan du nerf facial** (7e paire), font relais dans le ganglion sous-maxillaire **Fibres sympathiques efférentes des plexus nerveux** qui accompagnent les artères nourricières de la glande (naissent du ganglion sympathique cervical supérieur)
Glande salivaire sous-linguale	**Artère sous-linguale** (branche de l'artère linguale de la carotide externe)	**Fibres parasympathiques efférentes de la corde du tympan du nerf facial,** font relais dans le ganglion sous-maxillaire

Scanned with OKEN Scanner

Suite

Organes	Vascularisation	Innervation
		Fibres sympathiques efférentes des plexus nerveux qui accompagnent l'artère nourricière de la glande (naissent du ganglion sympathique cervical supérieur)
	Organes du cou	
Pharynx	**Artère pharyngienne ascendante** (branche de l'artère carotide externe), droite et gauche	**Branches du nerf pneumogastrique** (10e paire) **et du nerf glossopharyngien** (9e paire), forment le plexus nerveux pharyngien (fibres sensitives et motrices). Les branches sympathiques venant des ganglions sympathiques cervicaux entrent aussi dans la constitution du plexus
Larynx	**Artère laryngée supérieure,** droite et gauche (de l'artère thyroïdienne supérieure, branche de la carotide externe) et **artère laryngée inférieure,** droite et gauche (de l'artère thyroïdienne inférieure, branche du tronc thyrobicervicoscapulaire de l'artère sous-clavière)	**Nerf laryngé supérieur** (branche du pneumogastrique) et **nerf récurrent** (branche du pneumogastrique) (contiennent les fibres sensitives et motrices). Le larynx est aussi rejoint par les branches sympathiques venant des ganglions sympathiques cervicaux
Trachée	**Branches de l'artère thyroïdienne inférieure** pour la partie cervicale, **branches des artères bronchiques** et **œsophagiennes** (branches de l'aorte thoracique) pour la partie thoracique	**Branches du pneumogastrique** (fibres nerveuses afférentes et fibres parasympathiques efférentes) et **branches des ganglions du tronc sympathique** (fibres sympathiques efférentes)
	Organes de la cage thoracique	
Poumons	**Artères bronchiques** (branches de l'aorte thoracique), **artère pulmonaire,** droite et gauche (branches du tronc pulmonaire, amènent du sang veineux aux poumons pour échange gazeux)	**Branches du pneumogastrique** (fibres afférentes et fibres parasympathiques efférentes) et **branches des ganglions thoraciques du tronc sympathique** (fibres sympathiques afférentes et efférentes), forment le plexus nerveux pulmonaire Les fibres parasympathiques efférentes provoquent le rétrécissement des bronches et des bronchioles, la sécrétion de mucus. Les fibres sympathiques efférentes sont à l'origine de la dilatation des bronches et des bronchioles

Scanned with OKEN Scanner

Suite

Organes	Vascularisation	Innervation
Cœur	**Artères coronaires**, droite et gauche (branches de l'aorte ascendante)	**Branches du tronc sympathique** (fibres sympathiques afférentes et efférentes) : a) nerf cardiaque cervical supérieur (du ganglion cervical supérieur) ; b) nerf cardiaque cervical moyen (du ganglion cervical moyen) ; c) nerf cardiaque cervical inférieur (du ganglion cervical inférieur) ; d) nerfs cardiaques thoraciques (des ganglions thoraciques) Les **branches cardiaques du pneumogastrique** naissent des portions cervicale et thoracique du nerf (fibres parasympathiques afférentes et efférentes) et forment les plexus nerveux cardiaques Les fibres sympathiques efférentes activent le fonctionnement du cœur (contractions plus fréquentes et plus fortes). Les fibres parasympathiques efférentes inhibent l'activité cardiaque
Oesophage	**Branches de l'artère thyroïdienne inférieure** pour la partie cervicale, **artères œsophagiennes** (branches de l'aorte thoracique) pour la partie thoracique, **branches de l'artère gastrique gauche** du tronc cœliaque pour la partie abdominale	**Branches du pneumogastrique** (fibres parasympathiques afférentes et efférentes) et **branches du tronc sympathique** (fibres sympathiques afférentes et efférentes), forment les plexus nerveux œsophagiens Les fibres parasympathiques efférentes activent la contraction de l'œsophage et la sécrétion. Les fibres sympathiques efférentes inhibent la contraction de l'œsophage
	Organes de la cavité abdominale	
Estomac	**Branches du tronc cœliaque** (naissent de l'aorte abdominale) : a) artère gastrique gauche, branche du tronc cœliaque, passe sur la petite courbure de l'estomac ; b) artère gastrique droite, branche de l'artère hépatique, passe sur la petite courbure ; c) artère gastroépiploïque gauche,	**Branches du pneumogastrique** (fibres parasympathiques afférentes et efférentes). **Branches du tronc sympathique** (fibres sympathiques afférentes et efférentes, font partie du plexus cœliaque et des plexus dérivés qui accompagnent les artères, donnent les branches pour l'estomac)

Scanned with OKEN Scanner

Suite

Organes	Vascularsation	Innervation
	branche de l'artère splénique, passe le long de la grande courbure ; d) artère gastro-épiploïque droite, branche de l'artère gastroduodénale, passe le long de la grande courbure ; e) artères gastriques courtes, branches de l'artère splénique, vont vers le fundus	Les fibres parasympathiques efférentes (pneumogastrique) activent le péristaltisme de l'estomac et la sécrétion. Les fibres sympathiques efférentes inhibent le péristaltisme Les branches nerveuses forment le plexus gastrique supérieur sur la petite courbure et le plexus gastrique inférieur au niveau de la grande courbure
Duodénum	**Branches de l'artère pancréaticoduodénale supérieure** (appartient à l'artère hépatique commune) et **de l'artère pancréaticoduodénale inférieure** (naît de l'artère mésentérique supérieure)	**Branches du pneumogastrique** (fibres parasympathiques afférentes et efférentes). **Branches du tronc sympathique** (fibres sympathiques afférentes et efférentes, font partie des plexus nerveux qui accompagnent les artères nourricières du duodénum)
Jéjunum et iléon	**Branches de l'artère mésentérique supérieure** (se détache de l'aorte abdominale) : artères jéjunales et artères iléales	**Plexus mésentérique supérieur** (branches du pneumogastrique contenant les fibres parasympathiques afférentes et efférentes et les branches du tronc sympathique contenant les fibres sympathiques afférentes et efférentes) Les fibres parasympathiques efférentes (pneumogastrique) activent le péristaltisme de l'intestin et la sécrétion, alors que les fibres sympathiques efférentes les inhibent
Cæcum et appendice vermiculaire	**Branches de l'artière iléocolique** (se détachent de l'artère mésentérique supérieure)	**Branches du plexus mésentérique supérieur** (v. *Jéjunum et iléon*)
Côlon	**Branches des artères mésentériques supérieure et inférieure** (se détachent de l'aorte abdominale) Pour le côlon ascendant : artère iléocolique et artère colique droite (à partir de l'artère mésentérique supérieure) Pour le côlon transverse : artère colique moyenne (à partir de l'artère mésentérique supérieure) Pour le côlon descendant : artère colique gauche (à partir de l'artère mésentérique inférieure)	**Plexus mésentérique supérieur** pour les côlons ascendant et transverse (comprenant les branches du pneumogastrique et du tronc sympathique, v. *Jéjunum et iléon*). **Plexus mésentérique inférieur** pour les côlons descendant et sigmoïde (ce plexus comprend les fibres parasympathiques des nerfs splanchniques sacrés et les fibres sympathiques du tronc sympathique)

Scanned with OKEN Scanner

Suite

Organes	Vascularisation	Innervation
	Pour le côlon sigmoïde : artère sigmoïde (à partir de l'artère mésentérique inférieure)	
Foie	**Artère hépatique propre** (branche de l'artère hépatique commune du tronc cœliaque), se divise au niveau du hile en branches droite et gauche **Veine porte** (amène au foie le sang veineux depuis les organes impairs de la cavité abdominale)	**Plexus hépatique** (branches du pneumogastrique contenant les fibres parasympathiques afférentes et efférentes, fibres sympathiques des nerfs petit et grand splanchniques allant vers le plexus cœliaque ou solaire)
Vésicule biliaire	**Artère cystique** (à partir de la branche droite de l'artère hépatique propre)	**Branches du pneumogastrique** et du nerf sympathique passant par le plexus cœliaque ou solaire, puis entrant dans la constitution du plexus hépatique
Pancréas	**Branches de l'artère splénique** (à partir du tronc cœliaque) pour le corps et la queue, **branches de l'artère pancréaticoduodénale supérieure** (à partir de l'artère hépatique commune) et **branches de l'artère pancréaticoduodénale inférieure** (à partir de l'artère mésentérique supérieure) pour la tête	**Plexus nerveux entourant les artères nourricières** de la glande : ramifications du plexus coliaque ou solaire (fibres parasympathiques afférentes et efférentes du pneumogastrique, fibres sympathiques afférentes et efférentes du tronc sympathique)
Rate	**Artère splénique** (branche du tronc cœliaque)	**Branches nerveuses du plexus cœliaque** passant le long de l'artère splénique (fibres du pneumogastrique et du tronc sympathique)
Rein	**Artère rénale** (branche de l'aorte abdominale)	**Plexus rénal** (fibres parasympathiques du pneumogastrique et fibres sympathiques du tronc sympathique)
	Organes du petit bassin	
Rectum	**Artère hémorroïdale supérieure** (à partir de l'artère mésentérique inférieure), **artères hémorroïdades moyenne et inférieure** (appartenant à l'artère iliaque interne), droites et gauches	**Plexus nerveux entourant les artères hémorroïdales** (ils comprennent les branches des nerfs splanchniques pelviens contenant les fibres parasympathiques afférentes et efférentes et les branches du tronc sympathique) Les fibres parasympathiques efférentes activent le péristaltisme rectal et relâchent le sphincter interne de l'anus. Les fibres sympathiques efférentes exercent l'effet contraire

Scanned with OKEN Scanner

Suite

Organes	Vascularisation	Innervation
Vessie	**Artères vésicales supérieures et inférieures** (appartenant à l'artère iliaque interne), droites et gauches	**Branches du plexus hypogastrique** (le plexus se situe dans le petit bassin, contient les fibres sympathiques afférentes et efférentes) et **branches des nerfs splanchniques pelviens** (fibres parasympathiques afférentes et efférentes). Ces branches forment les plexus nerveux aux alentours de la vessie. Les fibres parasympathiques efferentes provoquent la contraction du muscle de la vessie et le relâchement de son sphincter. Les fibres sympathiques efférentes exercent l'effet contraire
Utérus	**Artère utérine**, droite et gauche (se détache de l'artère iliaque interne)	De même que pour la vessie. Les fibres nerveuses forment le plexus utérovaginal
Vagin	Vaisseaux et nerfs du vagin sont liés avec ceux de l'utérus	
Prostate	**Branches des artères vésicales inférieures et des artères hémorroïdales moyennes** (artère iliaque interne)	**Branches du plexus hypogastrique inférieur**, forment le plexus prostatique
Ovaire	**Artère ovarienne** (se détache de l'aorte abdominale) ; **branches de l'artère utérine**	**Plexus ovarien** (fibres sympathiques du tronc sympathique et fibres parasympathiques du pneumogastrique)
Testicule	**Artère spermatique** (se détache de l'aorte abdominale)	**Plexus spermatique** (comme pour le plexus ovarien)

QUESTIONS

1° Quels nerfs rachidiens distingue-t-on ? 2° Comment est formé le nerf rachidien et en quelles branches se divise-t-il ? 3° Qu'est-ce qui est innervé par les branches postérieures des nerfs rachidiens ? 4° Quels plexus sont formés par les branches antérieures des nerfs rachidiens ? 5° Comment est formé et où se trouve le plexus cervical ? 6° Principales branches du plexus cervical et territoire innervé. 7° De quoi est formé et où se trouve le plexus brachial ? 8° Territoire innervé par les branches courtes du plexus brachial. 9° Territoire innervé par les branches longues du plexus brachial. 10° Nom et territoire innervé par les branches longues cutanées du plexus brachial. 11° Trajet et territoire innervé par les nerfs musculocutané et radial. 12° Trajet et territoire innervé par les nerfs médian et cubital. 13° Branches antérieures des nerfs dorsaux : trajet et territoire innervé. 14° Comment est formé et où se trouve le plexus lombaire ? 15° Territoire innervé par le plexus lombaire. 16° Trajet et territoire innervé par les nerfs crural et obturateur. 17°

Scanned with OKEN Scanner

Comment est formé et où se trouve le plexus sacré ? 18° Territoire innervé par le plexus sacré. 19° Trajet du nerf honteux et son territoire d'innervation. 20° Où chemine le nerf grand sciatique ? Principales branches et territoire innervé. 21° Nature et territoire de l'innervation exercée par la moelle épinière à travers tous les nerfs rachidiens. 22° Nom et numéro d'ordre des nerfs crâniens. 23° Quels nerfs crâniens sont sensoriels, moteurs et mixtes ? 24° En quoi les nerfs crâniens mixtes ressemblent-ils aux nerfs rachidiens ? 25° Quels nerfs crâniens contiennent les fibres parasympathiques ? 26° Nerf olfactif : constitution, trajet. 27° Nerf optique : de quels prolongements neuronaux est-il constitué, son trajet. 28° Bandelette optique. 29° Nerfs moteur oculaire commun, pathétique et moteur oculaire externe : où siègent leurs noyaux, par quelle fente passent-ils, territoire innervé par chaque nerf. 30° Nerf trijumeau : localisation des noyaux et du ganglion, trois branches. 31° Première branche du trijumeau : nom, par quelle fente sort-elle du crâne, territoire innervé. 32° Deuxième branche du trijumeau : nom, par quel trou sort-elle du crâne et où va-t-elle, territoire innervé. 33° Troisième branche du trijumeau : nom, sa fonction, par quel trou sort-elle du crâne, territoire innervé. 34° Nerf facial : constitution en fibres, localisation des noyaux, trajet, principales branches, territoire innervé. 35° Nerf auditif : localisation des noyaux et des ganglions, deux parties, territoire innervé par chaque partie. 36° Nerf glossopharyngien : constitution en fibres, localisation des noyaux, par quel trou sort-il du crâne, territoire innervé. 37° Nerf pneumogastrique : ses fibres, localisation des noyaux, par quel trou sort-il du crâne et où passe-t-il ? 38° Parties du pneumogastrique, principales branches, territoire innervé. 39° Nerf spinal : localisation des noyaux, par quel trou sort-il du crâne, qu'innerve-t-il ? 40° Nerf hypoglosse : localisation des noyaux, par quel canal émerge-t-il du crâne, territoire innervé. 41° Qu'est-ce qui est surtout innervé par le système neurovégétatif ? 42° Quelle innervation des muscles squelettiques et des organes des sens est exercée par le système neurovégétatif ? 43° Qu'est-ce qui est compris dans les parties centrale et périphérique du système neurovégétatif ? 44° Où siègent les noyaux parasympathiques et sympathiques ? 45° Différence essentielle de structure des systèmes végétatif et somatique. 46° Quelles fibres végétatives sont appelées préganglionnaires et postganglionnaires ? 47° Par quoi sont représentés les centres du système sympathique ? 48° Fibres sympathiques préganglionnaires : point d'origine et point terminal. 49° Où se trouvent les ganglions sympathiques ? 50° Tronc sympathique : localisation, constitution, portions. 51° Fibres sympathiques postganglionnaires : point d'origine, qu'est-ce qu'elles forment près des vaisseaux ? 52° Nom de quelques nerfs sympathiques émergeant des ganglions sympathiques cervicaux. 53° Nom de quelques nerfs sympathiques émergeant des ganglions sympathiques thoraciques. 54° Que rejoignent les branches communicantes grises du tronc sympathique ? Territoire innervé. 55° Où siègent les noyaux parasympathiques ? 56° Quels nerfs crâniens possèdent les noyaux parasympathiques ? 57° Avec quels nerfs crâniens les fibres parasympathiques sortent-elles du crâne ? 58° Territoire innervé par les fibres parasympathiques du nerf moteur oculaire commun. 59° Territoire innervé par les fibres parasympathiques du nerf facial. 60° Territoire innervé par les fibres parasympathiques du nerf glossopharyngien. 61° Qu'innervent les fibres parasympathiques du pneumogastrique ? 62° Qu'innervent les fibres parasympathiques des nerfs sacrés ? 63° Où siègent les ganglions parasympathiques ? 64° Y a-t-il différence de longueur entre les fibres postganglionnaires parasympathiques et sympathiques ? 65° Localisation des plexus végétatifs. 66° Où se trouve et comment s'appelle le plus grand plexus végétatif ? Quels nerfs participent à sa formation ? 67° Quels plexus végétatifs sont appelés intramuraux ? 68° Où se trouvent les centres végétatifs sous-corticaux supérieurs ? 69° Les deux voies par lesquelles l'hypothalamus exerce son effet.

Scanned with OKEN Scanner

Organes des sens

Généralités

Tous les organes de notre corps, quelle que soit la fonction qu'ils exercent (digestion, excrétion, etc.) sont pourvus de récepteurs. Ils sont donc capables de percevoir les excitations. Or, certains organes ou leurs portions se sont spécialisés en cours d'évolution dans la perception des excitations, surtout venant du milieu extérieur, et c'est leur fonction essentielle. On les appelle *organes des sens*. Ils contiennent un grand nombre de récepteurs sensibles à un type déterminé d'excitation. Les organes des sens sont l'œil pour la vue, l'oreille pour l'ouïe et l'équilibre, la région olfactive de la cavité nasale pour l'olfaction (odorat), les papilles gustatives pour le goût. De multiples récepteurs sensibles aux stimulations externes sont présents dans la peau qui est considérée de ce fait comme organe du toucher.

L'information sur les stimulations externes subies par l'organisme que les récepteurs des organes des sens transmettent au cerveau est à l'origine des *sensations conscientes* reflétant le monde externe. L'information envoyée par les récepteurs viscéraux sur l'état du milieu interne de l'organisme ne provoque normalement pas ces sensations. Dans certains états pathologiques seulement, l'excitation des récepteurs viscéraux entraîne certaines sensations (la douleur par exemple).

Une sensibilité particulière répond aux stimulations musculaires et cardiaques. L'information que le cerveau reçoit depuis les propriocepteurs est perçue comme sensation de la position spatiale de différentes parties du corps au repos et en mouvement. En même temps, les récepteurs musculaires et articulaires envoient l'information au cervelet, mais elle ne provoque pas de sensations conscientes, étant destinée à la régulation réflexe du tonus musculaire et de la coordination des mouvements.

En étudiant l'activité du système nerveux, Ivan Pavlov[1] a introduit la notion d'*analyseur* (analyseur visuel, analyseur cutané, etc.). D'après Pavlov, l'analyseur est un système fonctionnel cohérent de neurones qui perçoivent la stimulation, transmettent l'excitation et la reçoivent dans le cortex cérébral. On distingue trois parties de l'analyseur : *périphérique* (récepteurs, par exemple les récepteurs cutanés), *conductrice* (voie de conduction correspondante, par exemple les voies spinothalamiques) et *centrale* (aire corticale déterminée, par exemple l'aire de la sensibilité cutanée).

[1] Ivan Pavlov, grand physiologiste russe (1849-1936). Prix Nobel en 1904 pour ses travaux sur les glandes digestives. Il est l'auteur d'études sur les réflexes conditionnés et l'activité nerveuse supérieure (*N.d.R.*)

Scanned with OKEN Scanner

Organe de la vue

L'*organe de la vue*, l'œil, est composé de globe oculaire et d'annexes représentées par les muscles du globe oculaire, les paupières, l'appareil lacrymal.

Le globe oculaire (sa rétine) est relié par le nerf optique aux centres visuels sous-corticaux, et ceux-ci au cortex des lobes occipitaux des hémisphères cérébraux, formant ensemble l'*analyseur visuel*.

L'organe de la vue est enchâssé dans l'orbite dont les parois jouent un rôle de protection.

Globe oculaire

Le *globe oculaire* est de forme sphérique dont la partie antérieure fait saillie. Il se compose de tuniques et de noyau interne (fig. 161).

Il y a trois tuniques : externe, fibreuse, moyenne, vasculaire, et interne, sensitive.

La *tunique fibreuse*, la plus dense, joue un rôle de protection et définit la forme du globe oculaire, elle comporte deux parties : antérieure, plus convexe et moins grosse, la cornée, et postérieure, plus grosse, la sclérotique (albuginée). La *cornée* est une membrane transparente convexe-concave un peu épaissie à la périphérie. Sa charpente conjonctive s'appelle substance propre. La face antérieure de la cornée est tapissée d'épithélium pavimenteux stratifié, et la face postérieure d'endothélium. La cornée est dépourvue de vaisseaux sanguins,

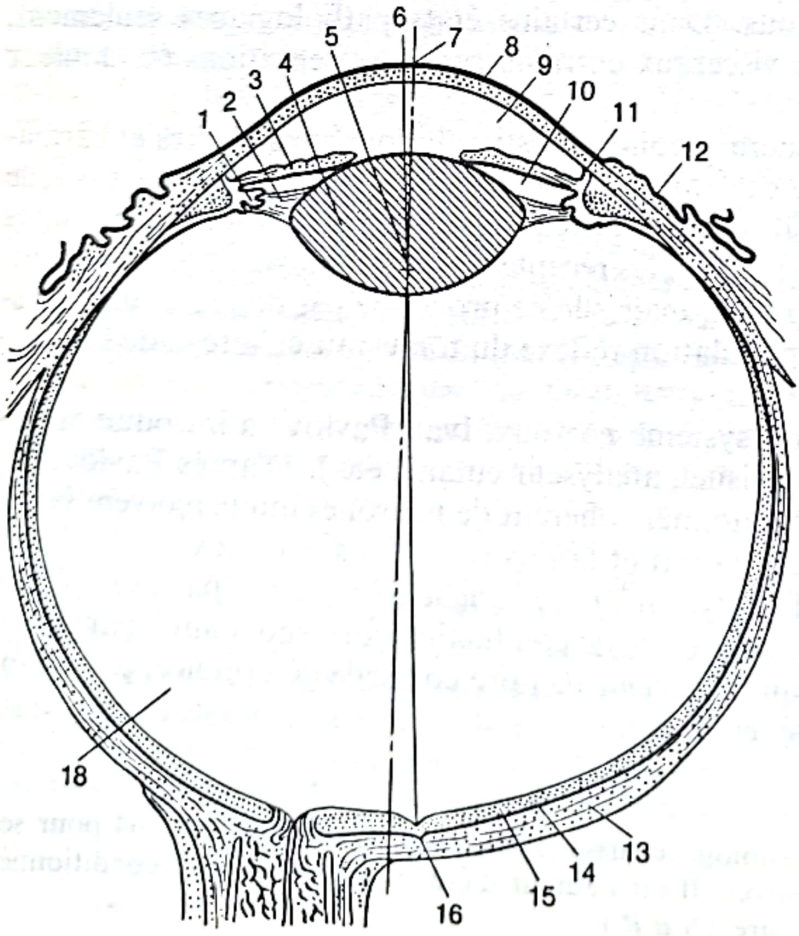

Fig. 161. Globe oculaire (coupe horizontale) :

1 – corps ciliaire ; *2* – zonule de Zinn ; *3* – iris ; *4* – cristallin ; *5* – point nodal des axes de vision ; *6* – ligne de vision ; *7* – axe de l'œul ; *8* – cornée ; *9* – chambre antérieure ; *10* – chambre postérieure ; *11* – ligament pectiné ; *12* – conjonctive ; *13* – sclérotique ; *14* – choroïde ; *15* – rétine ; *16* – macula ; *17* – nerf optique ; *18* – corps vitré

Scanned with OKEN Scanner

mais contient beaucoup de terminaisons nerveuses. La *sclérotique*, ou *sclère*, est une lame conjonctive non transparente, de couleur blanche (à peu près celle du blanc d'œuf cuit). Sa partie antérieure, accessible à l'inspection, est recouverte de *conjonctive* composée de tissu conjonctif et d'épithélium stratifié. Le reste de la sclérotique est tapissé d'endothélium. La zone de transition entre la cornée et la sclérotique s'appelle *limbe*. Du côté de la sclérotique, cette zone est entourée d'un espace circonférentiel, le sinus veineux de la sclérotique (*canal de Schlemm*). La sclérotique est riche en vaisseaux sanguins et terminaisons nerveuses.

La *tunique vasculaire* du globe oculaire, l'*uvée*, comprend un grand nombre de vaisseaux sanguins qui participent à l'irrigation de la rétine et à l'excrétion de l'humeur aqueuse. On y distingue trois parties : antérieure, l'iris, moyenne, le corps ciliaire, et postérieure, la choroïde.

L'*iris* montre l'aspect d'une couronne percée en son centre d'un orifice rond, la *pupille*. En faisant varier la taille de celle-ci, l'iris contrôle la pénétration des rayons lumineux dans l'œil. L'iris comporte les faces antérieure et transition les bords pupillaire (libre) et ciliaire. Près de ce dernier (zone de transition entre l'iris et le corps ciliaire), l'iris et la cornée forment l'*angle iridocornéen* contenant le ligament pectiné (fig. 162), qui renferme les espaces en forme de fente de l'angle iridocornéen. Le stroma iridien est pigmenté et composé de tissu conjonctif lâche comprenant des vaisseaux et des cellules musculaires lisses. La face antérieure de l'iris est tapissée d'endothélium, et la face postérieure, de cellules pigmentaires. La coloration d'iris et la couleur des yeux dépendent de la quantité de ce pigment. Les cellules musculaires lisses constituent deux muscles : le dilatateur de la pupille (les faisceaux de fibres musculaires empruntent une direction centrifuge radiaire par rapport à la pupille) et le sphincter de la pupille (les faisceaux musculaires sont disposés de façon concentrique autour de la pupille).

Le *corps ciliaire* constitue le segment épaissi de l'uvée. Il est disposé en anneaux autour du cristallin fixé au corps ciliaire par la zonule de Zinn. La partie antéro-interne du corps ciliaire présente des formations saillantes, les procès ciliaires, alors que la partie postéro-interne, la pars planaris, n'en forme pas et se continue directement par la choroïde. Le stroma (charpente) du corps ciliaire se compose de tissu conjonctif lâche richement vascularisé et contient des cellules musculaires lisses qui forment le muscle ciliaire. Celui-ci participe à l'accomodation de l'œil.

La *choroïde* représente une grosse partie de l'uvée. Sa face externe regarde vers la sclérotique et la face interne, vers la rétine. La choroïde et la sclérotique forment une fente capillaire, l'*espace périchoroïdien*. On distingue dans la choroïde des couches appelées *lames* : elles comprennent du tissu conjonctif lâche contenant des cellules pigmentaires, une forte quantité d'artères, de veines et de capillaires sanguins. Les vaisseaux artériels du globe oculaire se détachent de l'artère ophtalmique, et les vaisseaux veineux amènent le sang aux veines ophtalmiques.

La *rétine* est une lame mince et molle dont la face externe regarde vers la choroïde et la face interne, vers le corps vitré. La partie postérieure, plus grosse,

Scanned with OKEN Scanner

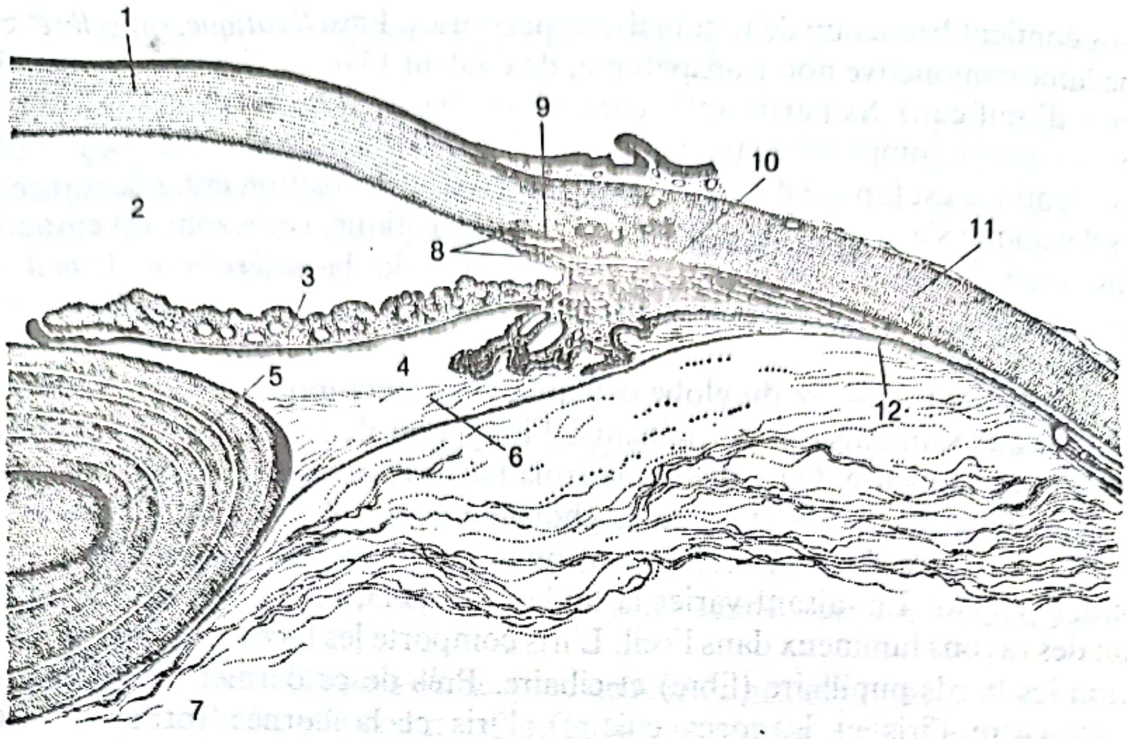

Fig. 162. Angle iridocornéen :
1 – cornée ; *2* – chambre antérieure ; *3* – iris ; *4* – chambre postérieure ; *5* – cristallin ; *6* – zonule de Zinn ; *7* – corps vitré ; *8* – ligament pectiné ; *9* – sinus veineux de la sclérotique ; *10* – corps ciliaire ; *11* – sclérotique ; *12* – choroïde

de la rétine, annexée à la choroïde, contient des éléments photosensibles. C'est l'aire optique de la rétine. La partie antérieure, moins grosse, annexée au corps ciliaire et à l'iris (portions ciliaire et iridienne de la rétine) est dépourvue d'éléments photosensibles. C'est l'aire aveugle de la rétine. Au microscope, on distingue dans la partie optique 10 couches (fig. 163). A l'extérieur, la rétine est recouverte de couche pigmentaire de l'épithélium qui adhère à la choroïde.

Trois couches de cellules nerveuses liées entre elles sont les éléments les plus importants de la rétine. Une couche est sous-jacente à la couche pigmentaire et se compose de cellules visuelles, ou *photorécepteurs*. Les cellules nerveuses ont des prolongements en forme de cônes et de bâtonnets qui sont les éléments photosensibles de la rétine. Les cônes perçoivent la lumière au clair et sont en même temps les récepteurs de la sensibilité chromatique. On les appelle *récepteurs de la vision diurne*. Les bâtonnets fonctionnent dans les crépuscules (*récepteurs de la vision crépusculaire*). La deuxième couche, moyenne, de cellules nerveuses rétiniennes comprend les neurones d'association, et la troisième couche, interne, est constituée de cellules ganglionnaires. Les neurones d'association relient les cellules visuelles et ganglionnaires. Les axones des cellules ganglionnaires s'unissent en faisceau pour constituer le nerf optique qui émerge de la rétine. La zone d'émergence a la forme d'une éminence ovale : c'est la *papille optique*. Les cônes et les bâtonnets sont absents au niveau de la papille, et cette portion de la rétine est aveugle. Au centre de la papille, l'artère centrale de la rétine pénètre dans celle-ci et envoie les branches. Cette artère et les veines satellites cheminent à l'intérieur du nerf optique.

A côté de la papille optique, la rétine comporte une zone d'environ 2 mm de

Scanned with OKEN Scanner

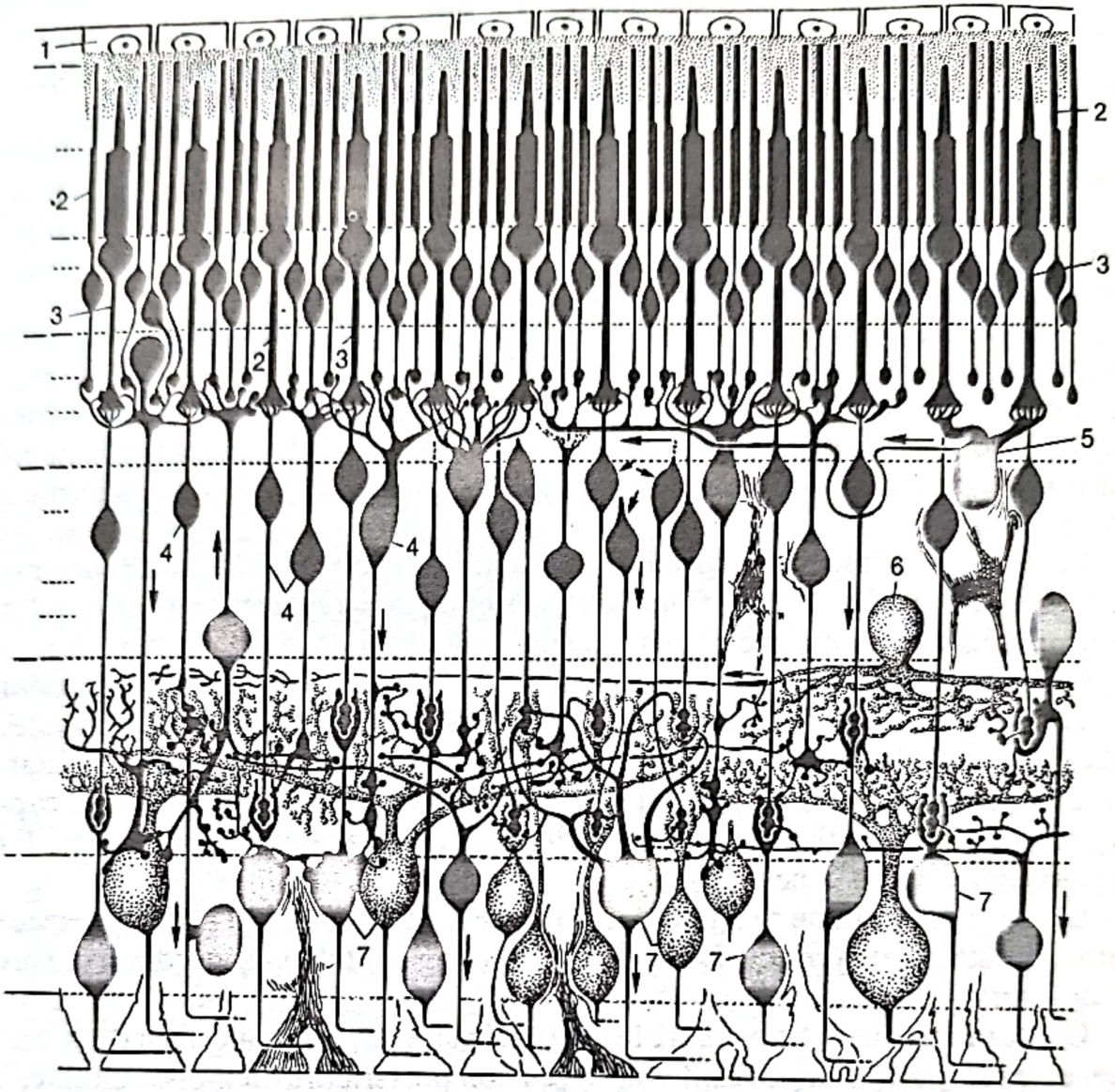

Fig. 163. Structure de la rétine (schéma) :
1 – couche pigmentaire ; *2* et *3* – cellules nerveuses visuelles (couche de photorécepteurs) ; *4* et *5* – couche de neurones d'association ; *6* et *7* – cellules nerveuses ganglionnaires. Les couches rétiniennes sont séparées par le pointillé

diamètre colorée en jaune, la *macula* (« tache jaune ») qui présente au centre une dépression en entonnoir, la *foveola*, contenant un grand nombre de cônes (les bâtonnets font défaut) et étant l'aire de la meilleure acuité visuelle. Le nombre de cônes diminue dans la rétine à mesure de l'éloignement de la foveola, alors que le nombre des bâtonnets augmente. Seuls les bâtonnents sont présents dans les parties les plus périphériques (antérieures) de la rétine. En tout, la rétine compte 6-7 millions de cônes et 110-125 millions de bâtonnets. L'aire aveugle de la rétine ne possède pas de cellules nerveuses, elle est composée d'une couche pigmentaire et d'une couche de cellules épithéliales.

La rétine et le nerf optique ont l'origine commune, ils dérivent de l'ébauche du diencéphale.

Le *noyau interne du globe oculaire* comprend l'humeur aqueuse, le cristallin et le corps vitré. Comme la cornée, ils sont normalement transparents, réfractent la lumière, aussi les appelle-t-on milieux réfracteurs transparents de l'œil.

Scanned with OKEN Scanner

Ils constituent ensemble un système optique qui fait que la lumière incidente est focalisée et envoyée sur la rétine : on obtient ainsi une image nette des objets (diminuée et inverse).

L'*humeur aqueuse* remplit les chambres antérieure et postérieure du globe oculaire (v. fig. 162). La *chambre antérieure* est un espace limité en avant par la cornée et en arrière par l'iris et le cristallin. La *chambre postérieure* se situe entre l'iris et le cristallin avec zonule de Zinn et le corps ciliaire. Les deux chambres communiquent par une fente entre l'iris et le cristallin. L'humeur aqueuse est produite par les vaisseaux sanguins du corps ciliaire et de l'iris. Elle participe à l'irrigation de la cornée et maintient à un niveau déterminé la pression à l'intérieur du globe oculaire (pression intraoculaire). En même temps qu'elle se forme, l'humeur aqueuse quitte la chambre antérieure et circule par les fentes du ligament pectiné vers le sinus veineux de la sclérotique, puis vers les veines ophtalmiques.

Le *cristallin* présente la forme d'une lentille biconvexe. Sa substance est constituée essentiellement de fibres transparentes qui représentent les cellules allongées. La partie centrale, plus solide, du cristallin s'appelle noyau, et la partie périphérique, moins dense, est le cortex. A l'extérieur, le cristallin est revêtu d'une capsule transparente qui envoie, au niveau de l'équateur cristallinien, les fibres de la zonule de Zinn vers le corps ciliaire. A la face antérieure du cristallin, une couche de cellules épithéliales pavimenteuses est subjacente à la capsule. Les cellules épithéliales du cristallin donnent naissance à ses fibres, les noyaux pouvant être perdus.

Le *corps vitré* est une substance gélatineuse transparente qui remplit l'espace entre le cristallin et la rétine. Le vitré et le cristallin sont dépourvus de vaisseaux et de nerfs.

On distingue au globe oculaire le *pôle antérieur*, le point au centre de la cornée, et le *pôle postérieur*, au centre de la portion postérieure du globe oculaire, à côté de l'émergence du nerf optique. La ligne reliant les deux pôles est dénommée axe du globe oculaire, sa longueur est d'environ 24 mm. La plus grande circonférence du globe oculaire, perpendiculaire à son axe, s'appelle *équateur*.

Annexes de l'œil

Muscles oculomoteurs, fascia de l'orbite. On distingue quatre muscles droits de l'œil : supérieur, inférieur, interne et externe, deux obliques : grand et petit, et le muscle releveur de la paupière supérieure. Tous sont striés. Les muscles droits naissent en profondeur de l'orbite, autour de l'orifice du canal optique, au niveau du tendon de Zinn et s'insèrent sur la sclérotique en avant de l'équateur. En se contractant, chaque muscle droit tourne le globe oculaire et attire la pupille de son côté. Le muscle grand oblique naît au niveau du tendon de Zinn, enjambe l'épine frontale et s'insère sur le globe oculaire en arrière de l'équateur. En se contractant, il tourne le globe oculaire et attire la pupille en bas et de côté. Le muscle petit oblique inférieur est tendu depuis la paroi inférieure de l'orbite vers le globe oculaire en arrière de l'équateur. En tournant le globe oculaire, il attire la pupille en haut et de côté. Le muscle releveur de la paupière supérieure

Scanned with OKEN Scanner

naît de la paroi supérieure de l'orbite et s'intègre dans la peau et le cartilage de la paupière supérieure.

Dans sa portion sclérale, le globe oculaire est recouvert de lame conjonctive (*capsule de Tenon*) qui forme sa gaine. Cette dernière adhère au fascia recouvrant les muscles oculomoteurs. La sclérotique et la gaine forment une fente appelée *espace épiscléral* ou *espace de Tenon*, qui assure une bonne mobilité du globe oculaire dans différentes directions à la suite de la contraction des muscles oculomoteurs. Du tissu adipeux est contenu dans l'orbite en arrière du globe oculaire qui en est séparé par sa gaine. C'est la graisse orbitaire, une sorte de coussin amortisseur pour l'œil. Les muscles, les nerfs et les vaisseaux du globe oculaire baignent dans la graisse orbitaire.

Les *paupières*, supérieure et inférieure, sont en forme de lames, peuvent se joindre facilement et cacher le globe oculaire. Pour chaque paupière, on distingue les faces antérieure et postérieure et le bord libre limité par les côtés antérieur et postérieur. Les paupières supérieure et inférieure délimitent par leurs bords libres la *fente palpébrale* à laquelle on distingue un angle externe, pointu, et un angle interne arrondi. Au niveau de ce dernier, on reconnaît une saillie de couleur rose, la *caroncule lacrymale*, et au-dessous une dépression, le *lac lacrymal*. Une *papille lacrymale* s'élève sur les paupières supérieure et inférieure à côté de la caroncule lacrymale, elle présente un petit orifice, le *point lacrymal*. En arrière du côté antérieur, le bord libre des paupières porte les *cils* et les orifices des canaux excréteurs des glandes sébacées et des glandes sudoripares modifiées. La face antérieure des paupières est recouverte de peau sous laquelle cheminent les faisceaux du muscle orbiculaire des paupières. Une lamelle conjonctivale dense est disposée dans l'épaisseur de chaque paupière : *tarse* des paupières qui exerce la fonction de soutien. Le tarse contient des glandes tarsales (*glandes de Meibomius*) dont les canaux s'abouchent justement sur le bord libre des paupières. La face postérieure des paupières est tapissée de membrane conjonctive. La *conjonctive* est de couleur rose, ressemble extérieurement à la muqueuse, par son origine c'est de la peau modifiée. La conjonctive palpébrale passe à la partie visible de la sclérotique (conjonctive oculaire). La réflexion de la conjonctive palpébrale sur le globe oculaire forme le *cul-de-sac* (*fornix*) *oculoconjonctival* auquel on distingue le plafond et le plancher.

Les *sourcils* qui surplombent les paupières supérieures sont des éminences cutanées garnies de poils.

L'appareil lacrymal (fig. 164) se compose de glande lacrymale et de voies lacrymales comprenant les canalicules lacrymaux, le sac lacrymal et le canal lacrymonasal.

La *glande lacrymale* loge dans la fossette homonyme à l'angle supérolatéral de l'orbite. Elle sécrète les larmes. Le tendon du muscle releveur de la paupière supérieure qui passe par la glande la divise en deux parties, orbitaire et palpébrale. Les canalicules excréteurs de la glande s'abouchent dans le cul-de-sac oculoconjonctival au niveau de la partie latérale du plafond. La larme sécrétée baigne la portion antérieure du globe oculaire et vient rejoindre les autres dans le lac lacrymal. De là, les canalicules lacrymaux conduisent les larmes dans le *sac lacrymal* et puis, par le *canal lacrymonasal*, dans la fosse nasale. Les canali-

Scanned with OKEN Scanner

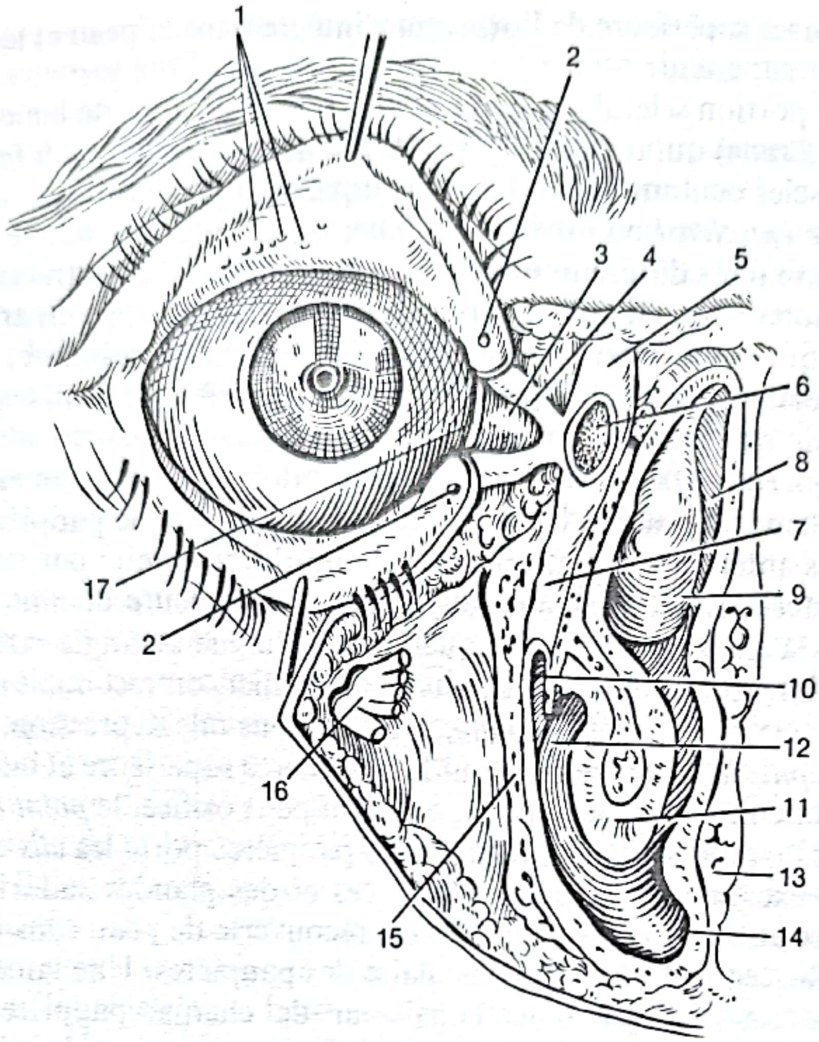

Fig. 164. Appareil lacrymal :

1 – orifices des canalicules excréteurs de la glande lacrymale ; *2* – points lacrymaux ; *3* – papille lacrymale et lac lacrymal ; *4* – canalicule lacrymal supérieur ; *5* et *6* – sac lacrymal (ouvert) ; *7* – canal lacrymonasal ; *8* – méat nasal moyen ; *9* – cornet nasal moyen ; *10* – abouchement du canal lacrymonasal ; *11* – cornet inférieur ; *12* – méat inférieur ; *13* – cloison nasale ; *14* – paroi inférieure de la fosse nasale ; *15* – section du maxillaire supérieur ; *16* – nerf sous-orbitaire ; *17* – repli semi-lunaire

cules lacrymaux, supérieur et inférieur, commencent chacun sur la papille lacrymale par le point lacrymal, passent dans les paupières respectives et s'abouchent dans le sac lacrymal. Le sac lacrymal est situé dans la gouttière lacrymale au niveau de l'angle inféromédial de l'orbite. En se rétrécissant, il se continue par le canal lacrymonasal. Ce dernier passe dans le canal osseux homonyme et s'abouche dans la fosse nasale sous le cornet inférieur.

QUESTIONS

1° Qu'est-ce qu'on appelle organes des sens ? 2° Analyseur : définition. 3° Portions de l'analyseur. 4° Qu'est-ce qui se rapporte à l'organe de la vue ? 5° Qu'est-ce qui constitue le globe oculaire ? 6° Trois tuniques du globe oculaire : désignation, disposition réciproque. 7° Tunique fibreuse : rôle, nom des portions. 8° Cornée : position, structure. 9° Sclérotique (structure). 10° Tunique vasculaire (structure). 11° Iris : position, structure. 12° Pupille : localisation, muscles qui font varier ses dimensions. 13° Corps ciliaire :

Scanned with OKEN Scanner

localisation, structure. 14° Choroïde : localisation, structure. 15° Rétine : localisation, deux parties. 16° Papille optique, macula, foveola. 17° Cônes et bâtonnets : rôle, répartition dans la rétine. 18° Quels vaisseaux passent à l'intérieur du nerf optique ? 19° Milieux réfracteurs transparents de l'œil : désignation, localisation. 20° Humeur aqueuse : localisation, rôle. 21° Cristallin : localisation, structure. 22° Corps vitré. 23° Muscles oculomoteurs : désignation, fonction. 24° Gaine du globe oculaire : sa constitution. 25° Paupières : structure, angles. 26° Conjonctive : deux parties, structure, cul-de-sac oculoconjonctival. 27° Glande lacrymale : localisation, abouchement. 28° Voies lacrymales : nom, localisation. 29° La paralysie de quel muscle empêche la fermeture de la fente palpébrale, comment est-elle innervée ? 30° Comment est innervée la paupière supérieure, la paralysie de quel muscle la rend abaissée ?

Organe vestibulocochléaire

L'*organe vestibulocochléaire*, ou l'*organe de l'ouïe* (*de l'audition*) et *de l'équilibre*, comprend trois parties : l'oreille externe, l'oreille moyenne et l'oreille interne (fig. 165). L'oreille externe, l'oreille moyenne et une partie de l'oreille interne, la cochlée (labyrinthe cochléaire) constituent ensemble l'organe de l'ouïe. L'autre partie de l'oreille interne, son vestibule et les canaux semi-circulaires (labyrinthe vestibulaire) forment l'organe de l'équilibre. L'oreille interne est reliée au cerveau par le nerf auditif (vestibulocochléaire). L'organe de l'ouïe sert à

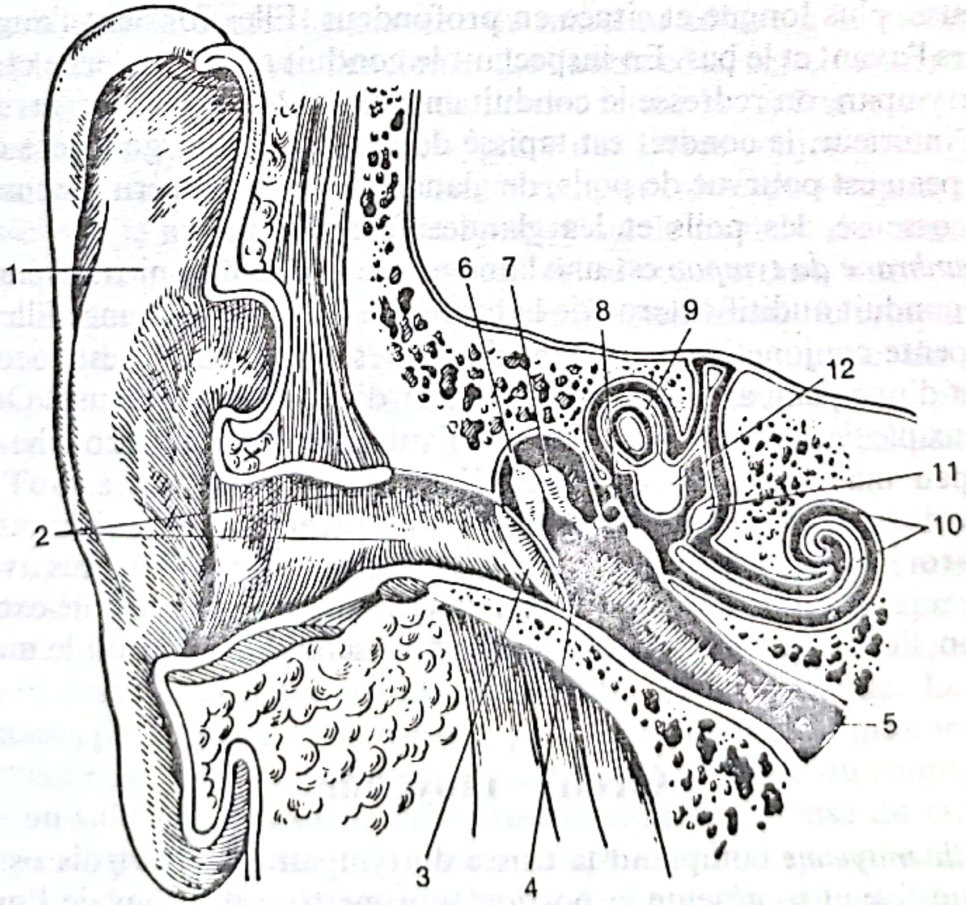

Fig. 165. Structure de l'oreille (schéma) :

1 – pavillon de l'oreille ; *2* – conduit auditif externe ; *3* – membrane du tympan ; *4* – caisse du tympan ; *5* – trompe d'Eustache ; *6* – marteau ; *7* – enclume ; *8* – étrier ; *9* – canal semi-circulaire ; *10* – limaçon ; *11* – saccule ; *12* – utricule

Scanned with OKEN Scanner

recueillir les sons et à transmettre l'information sonore au cerveau. L'organe de l'équilibre est destiné à renseigner le cerveau sur la position et les mouvements du corps dans l'espace, ce qui est nécessaire pour garder l'équilibre.

Oreille externe

L'*oreille externe* comprend le pavillon de l'oreille et le conduit auditif externe, destinés à capter les vibrations sonores.

Le *pavillon de l'oreille* possède une charpente de cartilage élastique recouvert d'une peau fine. Le cartilage n'est absent que de la partie inférieure du pavillon, le *lobule*, où une couche de tissu adipeux est sous-jacente à la peau. Le pavillon présente des saillies : l'hélix, l'anthélix, le tragus et l'antitragus. L'*hélix* est situé sur le bord libre du pavillon, l'*anthélix* en dedans et parallèlement à l'hélix. Le *tragus* limite en avant et l'*antitragus* en arrière la conque où s'ouvre le conduit auditif externe.

Le *conduit auditif externe* est un canal recourbé de 3,5 cm environ de long, qui commence par la conque de l'oreille et se termine en cul-de-sac par la membrane du tympan. Il a un squelette constitué par le cartilage qui continue celui du pavillon et par les parois de l'os tympanal. Conformément au squelette, le conduit se divise en deux parties, la gouttière cartilagineuse, moins longue, et sa suite osseuse, plus longue et située en profondeur. Elles forment l'angle obtus ouvert vers l'avant et le bas. En inspectant le conduit auditif externe et la membrane du tympan, on redresse le conduit en attirant le pavillon en arrière et en haut. A l'intérieur, le conduit est tapissé de peau. Dans la gouttière cartilagineuse, la peau est pourvue de poils, de glandes sébacées et cérumineuses. Dans la partie osseuse, les poils et les glandes font défaut.

La *membrane du tympan* est une lame mince et ovale semi-transparente qui sépare le conduit auditif externe de la cavité de l'oreille moyenne. Elle possède une charpente conjonctive contenant des fibres collagènes et est recouverte à l'extérieur d'une peau amincie et à l'intérieur d'une fine muqueuse. On lui distingue deux parties : l'une, plus grosse, et l'autre, plus lâche (la couche conjonctive est peu marquée dans cette dernière).

La membrane du tympan est disposée obliquement et forme un angle aigu avec la paroi inférieure du conduit auditif externe et un angle obtus avec sa paroi supérieure. Au centre, la membrane du tympan présente du côté externe une dépression, l'ombilic ; du côté interne vient s'insérer à cet endroit le manche du marteau.

Oreille moyenne

L'*oreille moyenne* comprend la caisse du tympan avec les trois osselets, la trompe auditive et représente la portion transmettrice des sons de l'organe de l'audition.

La *caisse du tympan*, de 1 cm^3 environ de volume, se trouve dans le rocher du temporal entre le conduit auditif externe et l'oreille interne. Elle comporte 6

Scanned with OKEN Scanner

parois : membraneuse, carotidienne, labyrinthique, mastoïdienne, tegmen et jugulaire. La paroi membraneuse, externe, est constituée essentiellement par la membrane du tympan et partiellement par la substance osseuse, et toutes les autres par la substance osseuse du temporal. La paroi labyrinthique, ou médiale, sépare la caisse de l'oreille interne (de son vestibule) et présente la fenêtre ovale, la fenêtre ronde, la saillie du canal facial et d'autres formations. La fenêtre ovale est fermée par la base de l'étrier et la fenêtre ronde par une lame, le tympan secondaire. A l'intérieur de la saillie du canal facial passe le nerf facial, séparé de la caisse du tympan par une mince couche de substance osseuse. La paroi carotidienne, ou antérieure, sépare la caisse du tympan du canal carotidien du temporal où chemine l'artère carotide interne. Elle présente un orifice par lequel s'ouvre la trompe d'Eustache. La paroi mastoïdienne, ou postérieure, de la caisse du tympan regarde vers l'apophyse mastoïde et montre un orifice appelé additus ad antrum. Il conduit à l'antre mastoïdien qui communique avec les cellules mastoïdiennes du temporal. Le tegmen tympani, ou la paroi supérieure, sépare la caisse du tympan de la fosse cérébrale moyenne, et la paroi jugulaire, ou inférieure, l'isole de la fosse jugulaire. Toutes les parois de la caisse du tympan, de même que celles de l'antre mastoïdien et des cellules mastoïdiennes, sont tapissées de muqueuse.

La caisse du tympan contient trois osselets : le *marteau*, l'*enclume* et l'*étrier*. Ils sont unis par des articulations en une chaîne située entre la membrane du tympan et la fenêtre ovale. Le manche du marteau adhère à la membrane du tympan, et la tête est liée avec l'enclume. De l'autre côté, cette dernière s'articule avec l'étrier. La base, ou platine, de l'étrier ferme la fenêtre ovale et forme une connection mobile avec ses parois, grâce aux fibres conjonctives (ligament annulaire de l'étrier). Deux muscles situés dans la caisse du tympan s'insèrent sur les osselets : le muscle tenseur du tympan sur le manche du marteau et le muscle de l'étrier sur l'étrier. Le premier, en se contractant, attire un peu la chaîne des osselets vers la fenêtre du vestibule (la membrane du tympan est tendue), le second l'attire dans l'autre sens, vers la membrane du tympan.

Le tympan communique par la trompe d'Eustache avec le rhinopharynx et par l'additus ad antrum avec l'antrum mastoïdien et, donc, les cellules mastoïdiennes. Toutes ces cavités sont remplies d'air.

La *trompe d'Eustache*, ou la *trompe auditive* de 4 cm environ de long, sert à conduire l'air du rhinopharynx dans la caisse du tympan, ce qui permet d'équilibrer la pression exercée depuis cette cavité sur la membrane du tympan et la pression externe. On distingue dans la trompe d'Eustache deux portions, cartilagineuse et osseuse, et deux orifices, pharyngien et tympanique. La portion cartilagineuse, plus longue, est constituée par le cartilage et la lame conjonctive. Elle commence par l'orifice pharyngien sur la paroi latérale du rhinopharynx, emprunte un sillon spécial sur la face exocrânienne de la base du crâne et se prolonge par la portion osseuse. Celle-ci occupe un canal spécial (demi-canal) dans le rocher du temporal et s'abouche par l'orifice tympanique sur la paroi carotidienne de la caisse du tympan. La trompe d'Eustache est tapissée de muqueuse, revêtue d'épithélium cilié.

Scanned with OKEN Scanner

Oreille interne

L'*oreille interne* est située dans le rocher du temporal entre la caisse du tympan et le conduit auditif interne, elle se compose d'un labyrinthe osseux contenant un labyrinthe membraneux (fig. 166).

Le *labyrinthe osseux* a une forme complexe et comprend trois parties qui communiquent entre elles, le limaçon osseux, le vestibule et les canaux semi-circulaires osseux. Ses parois sont constituées par la substance osseuse du temporal et tapissées de membrane conjonctive. Un espace dit périlymphatique (comprenant un liquide, la périlymphe) sépare les parois du labyrinthe osseux et le labyrinthe membraneux.

Le *limaçon osseux* représente la portion antérieure du labyrinthe osseux. Sa base est plus large et le sommet (la coupole) est rétréci. La base regarde vers le conduit auditif interne et le sommet vers la caisse du tympan. Le limaçon comporte à l'intérieur une *lame des contours* (conduit spiral) qui s'enroule sur deux spires et demie autour de la columelle (axe osseux). De cette dernière se détache sur toute son étendue une *lame spirale* (osseuse) qui fait saillie dans la lame des contours et en épouse les spires. La lame spirale et le *limaçon membraneux* divisent l'espace périlymphatique, dans la lame des contours, en deux parties, la rampe vestibulaire et la rampe tympanique. Les deux rampes se communiquent par un petit orifice au niveau du sommet du limaçon.

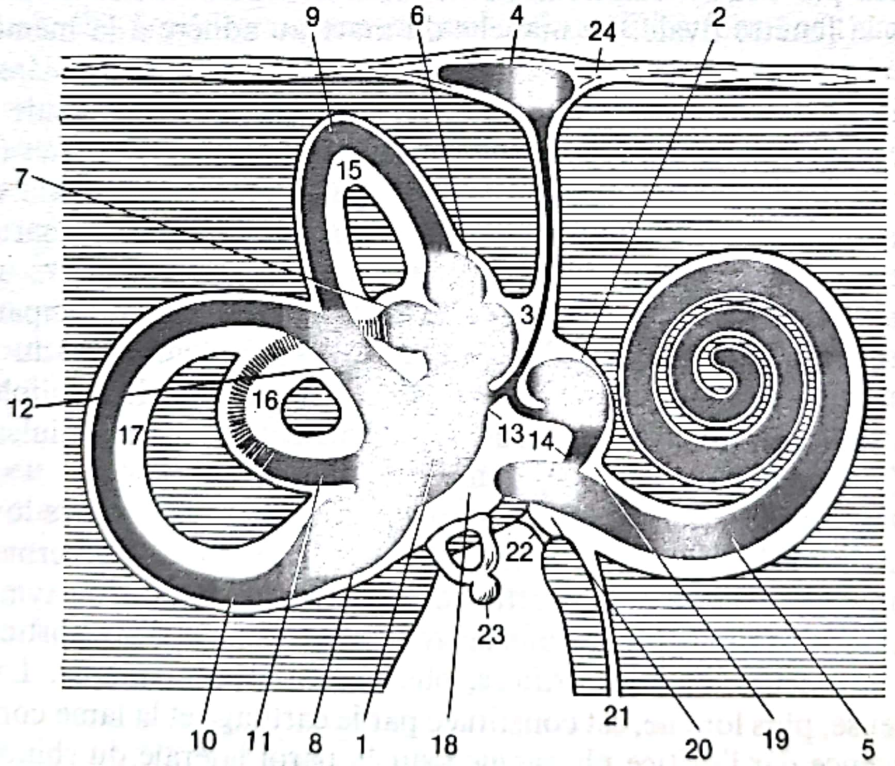

Fig. 166. Labyrinthes osseux et membraneux (le labyrinthe osseux est haché, le labyrinthe membraneux est figuré en noir) :

1 – utricule, *2* – saccule ; *3* – canal endolymphatique ; *4* – cul-de-sac endolymphatique ; *5* – canal cochléaire ; *6, 7* et *8* – ampoules membraneuses ; *9, 10* et *11* – canaux semi-circulaires antérieur, postérieur et latéral ; *12* – branche membraneuse commune ; *13* – canalicule endolymphatique ; *14* – conduit communicant ; *15, 16* et *17* – canaux semi-circulaires antérieur, latéral et postérieur ; *18* – vestibule ; *19* – rampe vestibulaire ; *20* – rampe tympanique ; *21* – lame des contours ; *22* – tympan secondaire ; *23* – étrier ; *24* – dure-mère cérébrale

Scanned with OKEN Scanner

Le *vestibule* représente la partie moyenne du labyrinthe osseux. La crête osseuse le divise en deux dépressions, sphérique et elliptique. La dépression sphérique communique avec la lame des contours et la dépression elliptique, avec les canaux semi-circulaires osseux.

Les *canaux semi-circulaires* (osseux) au nombre de trois, représentent la partie postérieure du labyrinthe osseux. Situés dans trois plans perpendiculaires, ils sont dénommés antérieur (au plan sagittal), postérieur (au plan frontal) et latéral (au plan horizontal). Chaque canal est recourbé en forme d'arc et a deux extrémités (branches), l'une est simple et l'autre, dilatée, s'appelle ampoule. Les branches simples des canaux semi-circulaires antérieur et postérieur forment une branche commune.

Le *labyrinthe membraneux* épouse à peu près la forme du labyrinthe osseux, mais il est moins grand et possède également trois portions qui se communiquent : le canal cochléaire, le saccule et l'utricule et les canaux semi-circulaires. Les parois du labyrinthe membraneux sont conjonctives et tapissées d'endothélium. Le labyrinthe membraneux contient un liquide, l'endolymphe.

Le *canal cochléaire* (*limaçon membraneux*) est situé entre la lame des contours et la lame spirale. Il épouse les spires, mais sur la coupe transversale il est triangulaire et non pas rond (fig. 167). Sa paroi externe adhère à la lame des contours. Deux autres, vestibulaire et tympanique, séparent la cavité du canal cochléaire des rampes vestibulaire et tympanique. Un bord en est attaché à la lame spirale, puis les parois en question vont en direction de la paroi externe. La paroi tympanique du canal cochléaire est dénommée également membrane spirale. Ici se situe l'*organe de Corti* qui représente la portion réceptrice de l'organe de l'ouïe. Il a une structure microscopique complexe. Les principaux éléments en sont les cellules réceptrices qui perçoivent les stimulations sonores. On les appelle cellules sensorielles ciliées, car elles sont garnies de cils. Au-dessus des cellules sensorielles se place la membrana tectoria. L'organe de Corti comprend également les cellules de soutien.

Dans la Nomenclature anatomique internationale, la portion du labyrinthe membraneux située dans le limaçon du labyrinthe osseux porte le nom de *labyrinthe cochléaire*. Il comprend non seulement le canal cochléaire avec l'organe de Corti, mais aussi la rampe vestibulaire et la rampe tympanique.

Le *saccule* (sphérique) et l'*utricule* (elliptique) siègent dans le vestibule osseux, respectivement dans la fossette sacculaire et la fossette urticulaire, et sont remplis d'endolymphe. Ils sont reliés par un canalicule endolymphatique dont se détache le canal endolymphatique qui se dilate à son extrémité terminale pour former le cul-de-sac endolymphatique. Le saccule communique par un conduit avec le canal cochléaire, et les canaux semi-circulaires s'abouchent dans l'utricule.

Les *canaux semi-circulaires* (membraneux), antérieur, postérieur et latéral, se situent dans le canaux semi-circulaires osseux respectifs. Chaque canal a une extrémité membraneuse simple et une autre, l'ampoule membraneuse.

La face interne des ampoules membraneuses ainsi que le saccule et l'utricule comprennent des zones porteuses de cellules sensorielles de l'organe de l'équilibre. Dans les ampoules, ces zones sont appelées crêtes ampullaires, et dans le

Scanned with OKEN Scanner

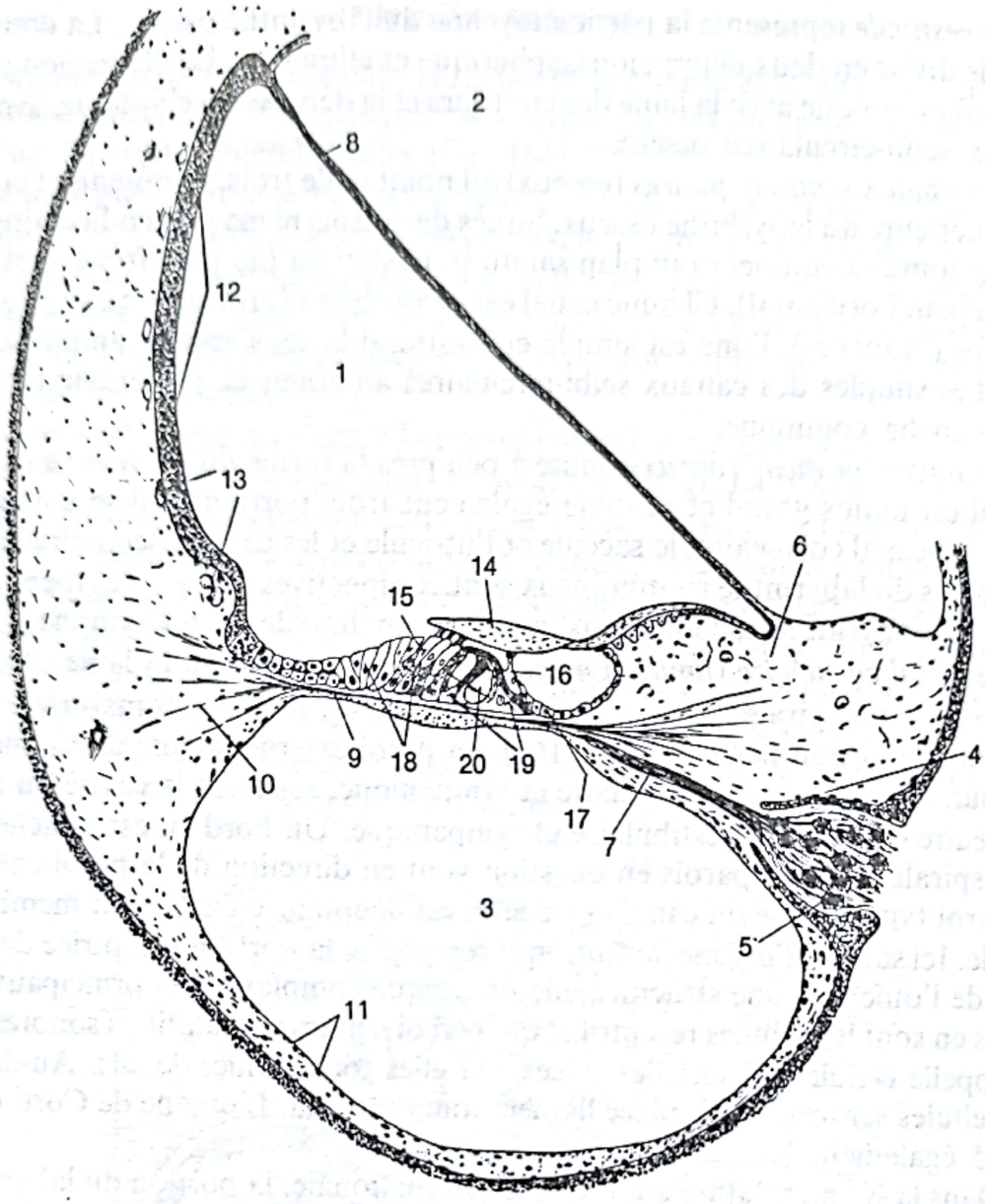

Fig. 167. Canal cochléaire (limaçon membraneux). Organe de Corti (schéma) : *1* – canal cochléaire ; *2* – rampe vestibulaire ; *3* – rampe tympanique ; *4* et *6* – lame spirale ; *5* – ganglion nerveux ; *7* – prolongements (dendrites) des cellules nerveuses ; *8* – paroi vestibulaire du canal cochléaire ; *9* – paroi tympanique du canal cochléaire ; *10* – ligament de la paroi tympanique ; *11* – épithélium tapissant les parois de la rampe tympanique ; *12* – paroi externe du canal cochléaire ; *13* – vaisseaux sanguins ; *14* – membrana tectoria ; *15* et *16* – cellules ciliées (auditives) ; *17*, *18* et *19* – cellules de soutien ; *20* – tunnel

saccule et l'utricule, respectivement macule sacculaire et macule utriculaire (taches acoustiques). Les crêtes et les macules contiennent les cellules sensorielles ciliées et de soutien. Les cils des cellules sensorielles des crêtes ampullaires sont orientés vers la *cupule* qui a la forme d'une cloche et est constituée d'une masse gélatineuse homogène. Au-dessus des cellules sensorielles maculaires se place une membrane otolithique gélatineuse contenant les otolithes, cristaux de carbonate de calcium. Les cellules sensorielles des crêtes et des macules sacculaires et utriculaires sont excitées par les variations de pression exercée sur leurs cils lors de l'accélération ou du ralentissement du mouvement rectiligne ou rotatoire du corps.

Scanned with OKEN Scanner

Les crêtes ampullaires des canaux semi-circulaires et les macules sacculaires et utriculaires constituent ensemble l'organe de l'équilibre que l'on appelle généralement en clinique *appareil vestibulaire*.

La Nomenclature anatomique internationale réunit les deux portions du labyrinthe membraneux, situés dans le vestibule et les canaux semi-circulaires osseux, sous la dénomination commune : *labyrinthe vestibulaire*.

Organe de l'olfaction

L'*organe de l'olfaction* dérive de l'ébauche de l'encéphale, il siège dans la muqueuse nasale au niveau des cornets supérieur et, partiellement, moyen et de la portion controlatérale de la cloison nasale (région olfactive de la muqueuse nasale). Il est composé de cellules sensorielles olfactives et de cellules de soutien. Les premières sont bipolaires, chaque cellule ayant deux prolongements, périphérique et central. Le prolongement périphérique est court, son bord libre est garni de cils olfactifs. Le prolongement central est long. Les prolongements centraux des cellules olfactives constituent les nerfs olfactifs qui pénètrent dans le crâne par les orifices de la lame criblée de l'ethmoïde et gagnent le bulbe olfactif pour former les synapses avec ses neurones.

Organe du goût

L'*organe du goût* (*de la gustation*) comprend les bourgeons du goût de la muqueuse de la langue, du palais, de l'épiglotte et de la paroi postérieure du pharynx. L'homme en compte plus de 2000, la plupart dans les papilles linguales (fongiformes, caliciformes et filiformes).

Le *bourgeon du goût* est constitué de cellules sensorielles gustatives et de cellules de soutien. Son sommet regarde vers un petit orifice à la surface de la muqueuse, le pore gustatif. A leurs extrémités formant le sommet du bourgeon, les cellules sensorielles ont des expansions, les microvillosités. Les bourgeons du goût sont pourvus de fibres nerveuses qui se terminent sur les faces latérales des cellules sensorielles.

Les cellules sensorielles perçoivent les stimulations gustatives et les transforment en influx nerveux que les fibres nerveuses (faisant partie de la corde du tympan qui se détache du nerf facial, ainsi que des nerfs glossopharyngien et pneumogastrique) conduisent dans le cerveau.

QUESTIONS

1° Parties de l'oreille (désignation). 2° Quelles portions de l'oreille constituent l'organe de l'audition ? 3° Quelles portions de l'oreille constituent l'organe de l'équilibre ? 4° Structure du pavillon de l'oreille. 5° Structure du conduit auditif externe. 6° Membrane du tympan : position, structure. 7° Structure de l'oreille moyenne. Localisation et volume de la caisse du tympan. 8° Désignation et position des parois de la caisse du tympan. 9° Orifices et éminences de la paroi labyrinthique. Qu est-ce qui ferme les orifices ? 10° Trois osselets : nom, disposition réciproque. 11° Communications de la caisse du tym-

Scanned with OKEN Scanner

pan. 12° Trompe d'Eustache : structure, position, orifices. 13° Oreille interne : localisation, deux labyrinthes. 14° Trois portions du labyrinthe osseux. 15° Structure du limaçon. 16° Vestibule : position, deux dépressions. 17° Désignation et localisation des canaux semi-circulaires. 18° Espace périlymphatique : par quoi est-il limité et de quoi est-il rempli ? 19° Structure du labyrinthe membraneux. 20° Canal cochléaire : localisation, désignation des parois. 21° Organe de Corti : localisation, structure. 22° Saccule et utricule : localisation, communications. 23° Désignation et localisation des canaux semi-circulaires. 24° Crêtes ampullaires et macules sacculaires et utriculaires : localisation, constitution. 25° Rôle de l'organe de Corti. 26° Rôle des crêtes et macules. 27° Qu'est-ce qu'on appelle *labyrinthe cochléaire* et labyrinthe vestibulaire ? 28° Organe de l'olfaction : localisation, constitution. 29° Structure du bourgeon du goût. 30° Quelles papilles de la langue sont pourvues de bourgeons du goût ?

Peau

La *peau* représente le revêtement général du corps. Elle a une structure microscopique complexe et exerce de multiples fonctions : perception, protection, excrétion, etc. Les poils, les ongles, la glande mammaire en dérivent.

Structure de la peau. La peau est une membrane élastique relativement mince, mais très solide, liée aux organes sous-jacents par une couche de tissu adipeux (pannicule) que l'on appelle généralement *tissu adipeux sous-cutané*. Chez l'adulte, la surface globale de la peau atteint 1,5 à 2 m^2. L'épaisseur varie d'une région du corps à l'autre entre 0,5 et 5 mm, ce qui s'explique par certaines particularités structurales. Le schéma général de la structure est identique pour toute la peau.

On distingue dans la peau deux parties de structure distincte : l'épiderme et le derme (ou la peau proprement dite).

L'*épiderme* est la partie superficielle de la peau, constituée d'épithélium pavimenteux stratifié (polymorphe) kératinisé d'origine ectodermique. Il est formé par plusieurs rangées de cellules qui, en fonction de la structure, se divisent en cinq couches (v. fig. 3) : germinative (basale), épineuse, granuleuse, transparente et cornée.

La couche germinative, ou basale, de l'épiderme est la plus profonde. Elle est composée de cellules cylindriques reposant sur la membrane basale. Une partie des cellules de cette couche peut produire un pigment cutané, la mélanine, on les appelle mélanocytes. La couche de cellules à épines comprend plusieurs rangées de cellules polyédriques ayant des prolongements en forme d'épines. La couche germinative et la partie profonde de la couche épineuse qui lui est attenante, constituent ensemble l'assise germinative (corps muqueux de Malpighi) dont les cellules ont en commun la propriété de se multiplier, contribuant ainsi au renouvellement de toutes les couches épidermiques. La couche granuleuse comprend 3-4 rangées de cellules relativement aplaties contenant dans leur cytoplasme des grains de substance spéciale, la kératohyaline. La couche transparente est faite de cellules aplaties où les noyaux sont détruits et le cytoplasme est imprégné d'éléidine, une substance dérivant de la kératohyaline. La couche cornée de l'épiderme, la plus superficielle, est constituée de cellules kératinisées en forme de lamelles, contenant de la kératine.

Scanned with OKEN Scanner

Les cellules de l'épiderme se renouvellent sans cesse. Les cellules superficielles de la couche cornée se desquament et sont remplacées par celles des couches plus profondes. En même temps il y a multiplication des cellules dans la couche germinative. La substitution progressive des cellules s'accompagne de modifications complexes de leur structure. La constitution de l'épiderme diffère d'une partie de la peau à l'autre. Ainsi, sur les plantes et les paumes la couche cornée comprend plusieurs dizaines d'assises cellulaires, alors que sur le cuir chevelu elle n'en contient que 2 ou 3.

Les vaisseaux sanguins sont absents de l'épiderme. Les fibres nerveuses viennent depuis le derme et forment dans l'épiderme profond des terminaisons nerveuses libres. L'épiderme joue le rôle de protection. S'il est intact, les bactéries et de nombreuses substances nocives ne peuvent le traverser.

Le *derme*, ou la *peau* proprement dite, représente la partie profonde du tégument cutané qui est constituée de tissu conjonctif d'origine mésodermique. Le derme se divise en deux couches sans limites précises, papillaire et réticulaire.

La *couche papillaire* vient après l'épiderme, elle est faite de tissu fibreux lâche. Les papilles font saillie dans l'épiderme, des crêtes et des sillons se formant ainsi à sa surface. Les crêtes et les sillons ont un développement différent dans diverses plages de la peau. Ils sont particulièrement bien marqués sur la face palmaire des doigts et ont un dessin rigoureusement individuel. Les empreintes digitales sont utilisées en criminalistique.

La couche papillaire comporte des cellules musculaires lisses qui forment dans certains endroits des faisceaux musculaires. Les cellules musculaires de la peau fixées aux follicules pileux sont appelées muscles horripilateurs. Quand les muscles se contractent, la peau devient comme granuleuse (chair de poule).

La couche papillaire est pourvue d'un grand nombre de vaisseaux sanguins et lymphatiques, de fibres nerveuses et de leurs terminaisons.

La *couche réticulaire* est faite de tissu conjonctif dense irrégulier. Elle contient des faisceaux de fibres collagènes et des réseaux de fibres élastiques, ce qui assure la solidité de l'ensemble de la peau. Les glandes sudoripares et sébacées ainsi que les racines des poils se situent dans cette couche, au-dessous de laquelle est disposé l'*hypoderme* (charpente). Celui-ci est fait de tissu conjonctif lâche contenant des dépôts de graisse sous forme de lobules adipeux, le tissu adipeux sous-cutané. Ce dernier est développé différemment d'une partie du corps à l'autre et d'un individu à l'autre. Il est bien marqué dans les endroits exposés à la pression (coussinets des doigts, talons, fesses). La couche hypodermique atténue les actions mécaniques, constitue un dépôt de graisse et agit sur les pertes de chaleur.

A la jonction dermohypodermique se situe le réseau artériel cutané profond comprenant les vaisseaux artériels qui s'anastomosent entre eux. Ce réseau envoie les branches qui irriguent le tissu adipeux sous-cutané et le derme profond, y compris les portions terminales des glandes sudoripares et les papilles des poils. Une partie des branches pénètre dans la couche papillaire à la base de laquelle (sous les papilles) elles forment le plexus artériel sous-papillaire dont les rameaux irriguent la couche papillaire et la couche réticulaire adjacente, y compris les grandes sébacées. La peau renferme aussi des plexus veineux. Des anas-

Scanned with OKEN Scanner

tomoses artérioveineuses mettent en communication les petits vaisseaux artériels et veineux de la couche papillaire. Les vaisseaux sanguins de la peau peuvent contenir jusqu'à 1 l de sang, ce qui fait de la peau un dépôt de sang. Ils sont également responsables de la participation de la peau à la thermorégulation.

La peau contient un grand nombre de glandes sudoripares et sébacées. La glande mammaire dérive également de la peau, mais fonctionnellement elle est liée à la procréation et décrite de ce fait avec les organes génitaux.

Glandes sudoripares

Les *glandes sudoripares* sont, par leur structure, des glandes tubulaires simples. Leurs portions terminales se situent dans la couche réticulaire du derme, à la jonction dermohypodermique, et montrent l'aspect des pelotons. Les canaux excréteurs traversent toutes les couches de la peau et s'ouvrent sur les crêtes par de petits orifices, les *pores*. Les glandes sudoripares sont présentes dans la peau de presque toutes les régions du corps, mais leur répartition n'est pas uniforme. Elles sont particulièrement nombreuses sur les paumes et les plantes, font défaut sur le bord rouge des lèvres, le gland du pénis et la face interne du prépuce. Les glandes sudoripares des creux axillaires, du mont de Vénus, des plis inguinaux, des grandes lèvres et des aréoles mammaires produisent une sécrétion épaisse à odeur spécifique.

Le nombre global des glandes sudoripares chez l'homme est évalué à 2,5 millions. Elles interviennent surtout dans la fonction excrétrice de la peau. Leur sécrétion, la *sueur*, contient de l'eau, des substances minérales et divers produits du métabolisme. L'évaporation de la sueur à la surface de la peau est l'un des procédés de thermorégulation.

Glandes sébacées

Les *glandes sébacées* sont, par leur structure, alvéolaires. Elles se situent dans la couche réticulaire du derme (à la jonction avec la couche papillaire) sur l'ensemble du corps, à l'exception des paumes et des plantes. Les canaux excréteurs de la plupart de ces glandes s'abouchent dans les follicules pileux. Cependant, sur le bord rouge des lèvres, le gland du pénis, la face interne du prépuce et les aréoles mammaires, ils s'abouchent à la surface de la peau. Les glandes sébacées produisent une sécrétion, le *sébum*, qui lubrifie les poils et la peau et contribue au maintien de leur élasticité. La lubrification élève également l'imperméabilité de l'épiderme aux microorganismes et aux diverses substances. La baisse de la sécrétion du sébum est à l'origine de la sécheresse de la peau et des cheveux.

Poils

Les *poils* sont présents sur la quasi-totalité de la peau, à l'exception des paumes, des plantes, du bord rouge des lèvres, du gland du pénis, de la face interne

Scanned with OKEN Scanner

du prépuce, des petites lèvres. Leur densité varie d'une partie du corps à l'autre et d'un individu à l'autre.

On distingue les *poils longs* (cuir chevelu, barbe, moustache ; poils des aisselles, du pubis), *en brosse* (cils, sourcils, poils dans le nez et les oreilles, le conduit auditif externe) et *duveteux* (sur le tronc et les membres).

Le poil comporte deux parties essentielles, la tige et la racine. La *tige*, partie visible, surplombe la peau, et la *racine* est enchâssée dans l'épaisseur de la peau. La portion renflée de la racine s'appelle *bulbe pileux*, il s'y incorpore la papille du poil. La tige est composée d'une corticale et d'une cuticule, et la racine d'une substance médullaire et corticale et de cuticule. La substance médullaire est absente des poils duveteux.

La substance corticale est représentée par les squames cornées aplaties et allongées, solidement unies les unes aux autres et contenant de la kératine. La cuticule recouvre la corticale et se compose de cellules qui se transforment graduellement en squames. La médullaire, placée au milieu de la racine, est bâtie de cellules aux différents stades de kératinisation.

Le bulbe pileux est fait de cellules épithéliales qui, par leur aptitude à se multiplier, sont semblables aux cellules de l'assise germinative de l'épiderme. La multiplication des cellules bulbaires donne lieu à la pousse des poils.

La *papille pileuse* est analogue aux papilles dermiques, elle se compose de tissu conjonctif lâche au sein duquel se trouvent les vaisseaux sanguins et les fibres nerveuses avec récepteurs. La papille nourrit le bulbe pileux.

La racine du poil est placée à l'intérieur d'un *follicule*, entouré de gaines interne et externe qui se composent essentiellement de cellules épithéliales. La gaine externe est, à son tour, enveloppée dans une capsule conjonctive. Au niveau de transition entre la racine et la tige du poil, le follicule se dilate et forme un entonnoir à la base duquel s'abouchent généralement les glandes sébacées.

Les muscles horripilateurs s'insèrent sur la capsule conjonctive. Les capsules sont entourées de fibres nerveuses garnies de récepteurs, voilà pourquoi les poils sont sensibles aux différentes actions.

La couleur des poils s'explique par le pigment qu'ils contiennent. Le grisonnement résulte de la diminution du pigment dans les cellules et les squames cornées et de l'accumulation de bulles d'air.

Ongles

Les ongles sont des lames cornées, un peu recourbées, implantées sur la face dorsale de la phalange distale des doigts et des orteils. Ces lames se composent de masses cornées compactes contenant de la kératine solide.

On distingue le *corps* et la *racine* de l'ongle, ainsi que le *bord antérieur libre*, le *bord postérieur caché* et deux *bords latéraux*.

L'ongle se situe dans une *loge* faite d'épithélium germinatif et de tissu conjonctif. La peau de la loge unguéale est riche en vaisseaux sanguins et en terminaisons nerveuses sensitives.

En arrière et des deux côtés, l'ongle est recouvert par un repli cutané, le

Scanned with OKEN Scanner

bourrelet. La fente entre la loge et le bourrelet dans laquelle pénètrent les bords de l'ongle s'appelle *sillon de la loge*.

La croissance de l'ongle est due à la croissance de la couche germinative de la loge unguéale.

Récepteurs cutanés

La peau est riche en récepteurs, sensibles aux différentes stimulations en provenance de l'environnement. En fonction de la nature de celles-ci, on distingue les *récepteurs cutanés douloureux*, *thermiques* (chaud et froid) et *tactiles*. Ils sont de forme et de structure différentes, se localisent dans des couches distinctes de la peau.

On pense, par exemple, que les récepteurs sensibles à la douleur sont représentés par les terminaisons nerveuses libres siégeant dans l'épiderme profond et la couche papillaire du derme. L'épithélium des parties très sensibles de la peau contient les disques de la sensibilité tactile (*disques de Merkel*).

Les corpuscules terminaux (*corpuscules de Krause*) sont considérés comme thermorécepteurs. Ils siègent dans le derme profond et l'hypoderme (les récepteurs sensibles au froid sont plus superficiels et disposés dans le derme plus près de l'épiderme).

Les récepteurs tactiles sont sensibles au toucher et à la pression. Les premiers sont représentés par les *corpuscules de Meissner* (dans les papilles) et les seconds par les *corpuscules lamellaires de Vater-Pacini*, qui siègent dans le derme profond.

Les récepteurs ne sont pas répartis uniformément dans la peau. Ceux qui sont sensibles au toucher, par exemple, abondent dans la peau des bouts des doigts et dans celle des lèvres.

Outre les fibres nerveuses sensitives et leurs terminaisons, la peau contient les fibres efférentes du système neurovégétatif qui innervent les glandes de la peau et les cellules musculaires lisses.

QUESTIONS

1° Surface approximative et épaisseur du tégument cutané. 2° Deux parties de la peau : nom, origine. 3° Désignation et disposition réciproque des couches épidermiques. 4° Renseignements brefs sur la structure des couches épidermiques. 5° Y a-t-il des vaisseaux sanguins et des terminaisons nerveuses dans l'épiderme ? 6° Derme : de quel tissu est-il-fait, nom des deux couches. 7° Couche papillaire du derme. 8° Couche réticulaire du derme. 9° Hypoderme : de quel tissu est-il composé, sa fonction. 10° Deux réseaux artériels de la peau : localisation, rôle. 11° Glandes sudoripares : localisation, structure, abouchement. 12° Glandes sébacées : localisation, abouchement. 13° Où sont absentes les glandes sudoripares ? les glandes sébacées ? 14° Types de poils. 15° Parties du poil. 16° Constitution de la tige et de la racine du poil. 17° Bulbe pileux : structure, rôle. 18° Papille du poil : structure, rôle. 19° Follicule pileux : localisation, composition. 20° Quels muscles s'insèrent sur les racines des poils ? 21° Ongles : constitution, parties et bords de l'ongle. 22° Loge, bourrelet, sillon de la loge unguéale (expliquer ces termes). 23° Quels sont les récepteurs cutanés ? 24° Quést-ce qui est innervé dans la peau par les fibres nerveuses végétatives ? 25° Fonctions essentielles de la peau (à quelles formations anatomiques de la peau sont-elles surtout liées ?)

Scanned with OKEN Scanner